123 G

22101812026

BRITISH
ASSOCIATIO

HANDBUCH

DER

KRANKHEITEN DER WEIBLICHEN ADNEXORGANE.

HERAUSGEGEBEN

VON

A. MARTIN.

BAND I.

DIE KRANKHEITEN DER EILEITER.

MIT 79 TEXTABBILDUNGEN UND 5 TAFELN.

LEIPZIG 1895.

VERLAG VON EDUARD BESOLD

(ARTHUR GEORGI).

CANCELLED

DIE KRANKHEITEN DER EILEITER.

UNTER MITWIRKUNG

VON

R. KOSSMANN-BERLIN, E. G. ORTHMANN-BERLIN,
M. SÄNGER-LEIPZIG UND P. WENDELER-BERLIN.

HERAUSGEGEBEN

VON

A. MARTIN,
BERLIN.

MIT 79 TEXTABBILDUNGEN UND 5 TAFELN.

LEIPZIG 1895.
VERLAG VON EDUARD BESOLD
(ARTHUR GEORGI).

M19727

WELLCOME INSTITUTE LIBRARY
Coll. welMOmoc
Call No. WR 300
1895—
M37R

Vorwort.

Das Studium der sogenannten Adnexorgane des Uterus hat von Anfang meiner gynäkologischen Thätigkeit an mich vorwiegend angezogen. Ihre Tastung bei der Lebenden, ihre normale und pathologische Anatomie, ihre Heilfähigkeit und ihre Ausrottung auf operativem Wege bildeten den bevorzugten Gegenstand meiner Aufmerksamkeit und Untersuchungen. Die rasch wachsende Fülle eigener Beobachtungen und die übermächtig anschwellende einschlägige Litteratur liessen mich das Veralten der bis jetzt vorliegenden z. T. ausgezeichneten Sammelwerke so lebhaft empfinden, dass ich mich ermutigt und berechtigt fühlte, meinerseits eine zusammenfassende Darstellung derselben zu unternehmen. Mein lang gehegter Plan konnte endlich zur That werden, als ich mich von so sachverständigen Mitarbeitern unterstützt fand, als welche R. Kossmann, E. G. Orthmann und P. Wendeler sich allerwärts bekannt gemacht haben.

Wir haben zunächst dasjenige Gebiet in Angriff genommen, auf welchem in dem letzten Jahrzehnt in besonders ausgiebiger Weise eine fast übergrosse Fülle von Beobachtungen gemacht und veröffentlicht worden sind, das Gebiet der Eileiter. Ihrer Beschreibung soll diejenige der Keimdrüse und die des Beckenperitoneum folgen, soweit letzteres als Bedeckung des Uterus und in seinen Duplikaturen als Hülle der Beckenligamente in Frage kommt, und endlich die Beckenligamente selbst.

Als ein für unser Unternehmen besonders glückliches Ereignis haben wir die Mitarbeit von M. Sänger begrüsst, als er sich collegialiter bereit finden liess, ein Kapitel unseres Sammelwerkes über die Tuben zu übernehmen, das er in umfassender Weise seit fast Jahresfrist in Angriff genommen hatte. Sein Eintritt in unseren Kreis erschien uns als ein Unterpfand der wissenschaftlichen Bedeutung unseres Unternehmens.

Möge dasselbe sich einer wohlwollenden Aufnahme bei unseren Fachgenossen erfreuen!

Berlin, 14. Mai 1895.

A. Martin.

Inhaltsverzeichnis.

Seite

Vorwort V
Inhaltsverzeichnis VII
Verzeichnis der Abbildungen XI
Tafelverzeichnis XIII
Einleitung XV

I. Anatomie, Entwickelungsgeschichte und Physiologie der Eileiter . 1

A. Anatomie. *A. Martin* 3
B. Entwickelungsgeschichte. *P. Wendeler* 9
a) Die *Müller*schen Gänge 10
b) Die Entstehung der Tuben aus den *Müller*schen Gängen und ihre Entwickelung bis zum Ende der Fötalzeit 14
c) Die Entwickelung des Fimbrienapparates 22
d) Der Descensus ovariorum 24
e) Die Bildung der Tubenwindungen 29
f) Die postfötale Entwickelung der Tuben und ihre senile Involution 31

C. Physiologie der Eileiter. *P. Wendeler* 36
Anhang. Untersuchungsmethoden. *A. Martin* 54

II. Pathologie der Eileiter 61
Einleitung. Unser eigenes Material. — Zur Terminologie 61
A. Missbildungen und Lage-Anomalieen. *R. Kossmann.* 63
B. Circulationsstörungen. *A. Martin* und *E. G. Orthmann* 77
1. Hyperämie und Hämorrhagie 77
a) Ätiologie 78
b) Pathologische Anatomie 79
c) Symptome 80
d) Diagnose 82
2. Sactosalpinx haemorrhagica 82
a) Ätiologie 82
b) Pathologische Anatomie 84
c) Symptome 86
d) Therapie 89
Anhang. Hypertrophieen. — Atrophieen. — Fremdkörper 92

Seite

C. Entzündungen und infectiöse Granulome. *A. Martin* und *E. G. Orthmann* 94

I. Allgemeine Betrachtungen über die Ätiologie, Symptomatologie, Verlauf, Diagnose und Prognose . . . 94

1. Ätiologie . . . 94
2. Symptomatologie . . . 99
3. Verlauf . . . 110
4. Diagnose . . . 114
5. Prognose . . . 126

II. Specielle Betrachtungen der einzelnen Formen der Entzündungen und infectiösen Granulome . . . 129

A. Entzündungen . . . 129

Einteilung . . . 131

I. Salpingitis catarrhalis . . . 134

a) Ätiologie . . . 134

b) Pathologische Anatomie . . . 138

Die Folgezustände der Salpingitis catarrhalis . . . 149

1. Sactosalpinx serosa . . . 149
2. Sactosalpinx haemorrhagica . . . 150

c) Specielle Symptome der einzelnen Formen der Salpingitis 151

II. Salpingitis purulenta . . . 161

a) Ätiologie . . . 161

b) Pathologische Anatomie . . . 165

Mikroskopischer Befund . . . 168

c) Sactosalpinx purulenta . . . 174

B. Infectiöse Granulome . . . 186

1. Syphilis . . . 186

a) Ätiologie . . . 186

b) Pathologische Anatomie . . . 187

c) Symptome und Diagnose . . . 187

2. Actinomycose . . . 188

a) Ätiologie . . . 188

b) Pathologische Anatomie . . . 188

3. Tuberkulose . . . 189

a) Ätiologie . . . 189

b) Pathologische Anatomie . . . 191

c) Symptome . . . 195

d) Diagnose . . . 199

Therapie der Salpingitis . . . 200

Prognose und Statistik der Therapie der Salpingitis und der Salpingotomie . . . 231

D. Die Neubildungen der Eileiter. *Max Sänger* und *Justus Barth* . . 240

Einteilung der Tubenneubildungen . . . 241

Pseudotumoren und zweifelhafte Tubengeschwülste . . . 241

I. Geschwülste der Schleimhaut . . . 245

1. Polypen . . . 245
2. Papillome . . . 246
3. Carcinoma tubae . . . 251

Zur Ätiologie und Symptomatologie . . . 268

Seite

Die secundären Tubencarcinome 273
4. Deciduoma tubae malignum („Epithelioma scrotino-chorialc tubae“ im Sinne von *Marchand*) 280
5. Sarcoma mucosac tubae 283
II. Geschwülste der Muscularis 290
a. Myome und Fibrome 290
b. Sarcome 293
III. Geschwülste der Subserosa 293
IV. Geschwülste der Serosa 294
V. Neubildungen der Tubenfransen 294

III. **Eileiterschwangerschaft.** *A. Martin* und *E. G. Orthmann* 301
Einleitung. Unser eigenes Material 303
1. Ätiologie 308
2. Anatomie 320
a. Die verschiedenen Arten der Eileiterschwangerschaft . . . 324
b. Verlauf und Ausgänge der Eileiterschwangerschaft 331
c. Schicksale der Frucht 342
d. Complicationen 345
e. Verhalten des Uterus 349
f. Mikroskopischer Befund 351
α. Die fötalen Eihüllen 351
β. Die Decidua 354
γ. Die Wand des Fruchtsackes 358
δ. Der Peritonealüberzug 359
3. Symptome 361
4. Diagnose 373
5. Prognose 384
6. Therapie 385
Autorenverzeichnis 401
Sachregister 406

Verzeichnis der Abbildungen.

Fig.		Seite
1.	Lage der Beckeneingeweide	4
2.	Querschnitt einer normalen Tube in der Nähe des Ostium uterinum	6
3.	Querschnitt der Tube am Ostium abdominale	7
4.—7.	Querschnitte durch die Tubenfalte der rechten Urniere eines Embryo a. d. 5. Woche	12
8.—9.	Querschnittte durch die Tubenanlage eines Embryo aus der II. Hälfte des 3. Monats	16
10.—11.	Querschnitte durch die Tubenanlage eines Embryo vom Ende des 4. Monats	17
12.—13.	Querschnitte durch die Tubenanlage eines Embryo aus der II. Hälfte des 5. Monats	19
14.—15.	Querschnitte durch die Tubenanlage eines Embryo vom Ende des 6. Monats	20
15.—18.	Querschnitte durch die Tubenanlage eines Embryo aus dem 7. Monat	21
19.—21.	Querschnitte durch die Tube einer Neugeborenen	22—23
22.	Embryo von 35 Tagen	26
23.	Innere Genitalien eines weiblichen Embryo aus der II. Hälfte des 3. Monats	26
24.	Innere Genitalien eines weiblichen Embryo vom Anfang des 4. Monats	26
25.	Innere Genitalien eines weiblichen Embryo aus der Mitte des 5. Monats	26
26.	Innere Genitalien eines weiblichen Embryo aus der Mitte des 6. Monats	26
27.—28.	Innere Genitalien zweier neugeborener Mädchen	26
29.	Querschnitt vom uterinen Ende der Tube einer 69jährigen Frau	33
30.	Querschnitt vom abdominalen Ende der Tube einer 69jährigen Frau	34
31.	Uterus unicornis dexter in statu puerperali	64
32.	Tube mit einem accessor. Ostium und einer kleinen intraligamentären Cyste	66
33.	Tube mit Nebentube	67
34.	Nebentuben, z. T. cystisch	68
35.—36.	Schemata zur Entwickelung der Hydroparasalpingen	69
37.	Hydroparasalpinx	70
38.	Tube mit Ovarium und Parovarium	72
39.	Haemorrhagien und hyaline Degeneration der Tube bei Herzfehler	80
40.	Salpingitis catarrhalis sin. Sactosalpinx serosa dextra (Schematisch)	115
41.	Salpingitis purulenta sin. Sactosalpinx purulenta dextra (Schematisch)	116
42.	Sactosalpinx purulenta duplex. (Schematisch)	116
43.	Sactosalpinx serosa dextra	140
44.	Salpingitis catarrhalis chronica	145
45.	Salpingitis pseudofollicularis	147
46.	Sactosalpinx purulenta sinistra	167
47.	Sactosalpinx purulenta sinistra	168
48.	Salpingitis purulenta acuta septica	170
49.	Salpingitis purulenta chronica	173
50.	Sactosalpinx purulenta	175

Fig.		Seite
51.	Carcinoma papillare tubae dextrae	255
52.	Schema der papillären Wucherungen	256
53.	Carcinoma papillare gyriforme tubae	275
54.	Carcinoma papillare gyriforme tubae	276
55.	Carcinome papillare gyriforme tubae (mikrosk.)	278
56.	Sarcoma mucosae tubae	287
57.	Graviditas interstitialis dextra rupta mens. IV	326
58.	Graviditas isthmica dextra rupta mens. II.	327
59.	Graviditas isthmica dextra rupta mens. II	328
60.	Graviditas tubo-ovarialis dextra mens. II	329
61.	Graviditas isthmica (intraligamentosa) rupta tubae dextrae mens. III	330
62.	Graviditas ampullaris sin. mens. II. Abort mit secundärer Ruptur	334
63.	Graviditas ampullaris sin. (Längsschnitt von Fig. 62)	334
64.	Graviditas ampullaris (intraligament.) dextra mens. IV.	335
65.	Graviditas ampullaris dextr. (Längsschnitt von Fig. 64)	336
66.	Graviditas ampullaris tubae sinistrae mens. II (Abort)	337
67.	Graviditas ampullaris tubae sin.	338
68.	Graviditas isthmica tubae dextr. mens. II. (Abort)	338
69.	Graviditas ampull. tub. sin. mens. II (Abort)	339
70.	Querschnitt von Fig. 69.	339
71.	Graviditas ampullaris tub. dextr. (Abortivei)	342
72.	Graviditas ampullar. tub. sin. mens. II (Stieltorsion)	347
73.	Graviditas ampullaris tub. sin. (Längsschnitt von Fig. 72.)	348
74.	Chorionzotten im Blutcoagel der Tube	352
75.	Graviditas tub. Abort. Schnitt durch ein Blutcoagel	353
76.	Deciduabildung in der Mucosa tubae	355
77.	Graviditas tubaria. Schnitt durch die Grenze der Eihaftstelle	355
78.	Graviditas tub. Abort. Schnitt durch die Eigrenze	358
79.	Deciduaähnliche Wucherung des Peritoneum	360

Tafelverzeichnis.

Tafel I zwischen Seite 160 und 161.

Fig. 1. a) Salpingitis (catarrhalis) haemorrhagica.
b) Blutpigmenthaltige Leukocyten.
Fig. 2. Salpingitis purulenta acuta dextra (makroskopisch).
Fig. 3. Salpingitis purulenta chronica dextra (makroskopisch).

Tafel II zwischen Seite 192 und 193.

Fig. 1. Salpingitis purulenta acuta septica.
Fig. 2. Salpingitis tuberculosa (Schleimhaut).
Fig. 3. Salpingitis tuberculosa (Musculatur und Peritoneum).

Tafel III zwischen Seite 256 und 257.

Fig. 1 und 2. Carcinoma papillare tubae.
Fig. 3 und 4. Fibromyxoma fimbriarum tubae cystosum.

Tafel IV zwischen Seite 272 und 273.

Fig. 1. Carcinoma gyriforme tubae secundarium.
Fig. 2 und 3. Carcinoma gyriforme ovarii.
Fig. 4. Sarcoma papillare tubae dextrae.

Tafel V zwischen Seite 304 und 305.

Fibromyxoma fimbriarum tubae cystosum (makroskopisch).

Einleitung.

Wenn *C. Hennig* in der Einleitung seines Buches „Die Krankheiten der Eileiter und die Tubarschwangerschaft“ 1875 noch aussprechen musste, dass die Spärlichkeit des vorhandenen Stoffes ihm die Lösung seiner Aufgabe erschwert, so lehrt ein Blick auf die gynäkologische Litteratur der letzten 20 Jahre, dass es seit jener Zeit an Mitarbeitern und an Material nicht gemangelt hat. Schon nach 10 Jahren konnte *Bandl* auf eine besonders nach der pathologisch-anatomischen Seite rasch anwachsende Fülle von Beobachtungen sich stützen. In dem nun ablaufenden Decennium ist die klinische und therapeutische Entwickelung auf dem Gebiete der Tubenerkrankungen und der Tubarschwangerschaft bis zu einem nahezu befriedigenden Abschluss gekommen: mit der Unvollkommenheit unserer Arbeit bleibt ja auch hier unlöslich verbunden, dass wir den letzten Zusammenhang bei so manchem Vorgang im menschlichen Leben noch nicht zu ergründen vermögen! Schloss *Hennig* an eine solche Betrachtung die Bemerkung, dass die menschlichen Eileiter ein Stiefkind der Pathologie seien, so entspricht heute das Gegenteil der Wahrheit. Das Interesse an den Tubenerkrankungen ist naturgemäss mit der Entwickelung unseres diagnostischen Einblickes und der darauf gestützten Sicherheit der Behandlung gewachsen.

Bandl bezeichnete das *Hennig*sche Buch, dann die pathologische Anatomie der weiblichen Sexualorgane von *Klob* (Wien 1864) und *F. v. Winckels* Pathologie dieser Organe in Lichtdruckabbildungen (Leipzig 1881), als die Grundsteine seiner Arbeit. Heute geziemt es uns, vor allen der Arbeiten *Hegars* auf diesem Gebiete zu gedenken: sie haben in erster Linie zur Ausbildung der Tastung der Eileiter ge-

führt, *Hegar* hat ferner ein wichtiges Krankheitsgebiet, das der Tuberkulose der Tube, alsbald in nahezu abschliessender Weise erörtert, *Hegars* operatives Vorgehen endlich hat uns, gleichzeitig mit der genialen Initiative *L. Taits*, die Wege gezeigt zu dem heute allseitig anerkannten letzten Heilmittel bei Tubenerkrankungen — der Salpingotomie.

Die zusammenfassende Darstellung der Anatomie und Physiologie der normalen Tube muss als die unentbehrliche Grundlage der Darstellung ihrer Pathologie vorausgeschickt werden. Es erscheint das um so unerlässlicher, als einzelne Angaben über den anatomischen Aufbau der Eileiter immer wieder an der Hand neuer Untersuchungen in Zweifel gezogen werden. Die Physiologie der Eileiter ist zur Zeit nur auf wenige Untersuchungsreihen begründet, die, in fachwissenschaftliche Archive verborgen, der allgemeinen Einsicht nur wenig zugänglich sind. Die Diagnostik wird zwar überall praktisch gelehrt und geübt, doch besteht auch in bezug auf dieses Kapitel noch keineswegs völlige Übereinstimmung.

I.

Anatomie, Entwickelungsgeschichte und Physiologie der Eileiter.

A. Anatomie.

A. Martin.

Litteratur. *Frankenhäuser.* Die Nerven in den weiblichen Geschlechtsorganen der Kaninchen. Jenaische Zeitschrift, Bd. II. 1866. — *Frommel.* Beitr. zur Histologie der Eileiter. Deutsche G. f. Gyn. München 1886. — *v. Gawronsky.* Über Verbreitung und Endigung der Nerven in den weiblichen Genitalien. Archiv f. Gyn. XXVII, S. 271. — *Henle.* Handbuch d. systemat. Anat. 1874. S. 489. 493. Zeitschrift für Geb. und Gyn. 1886. XIII. — *Hennig.* Kat. der inneren weibl. Geschlechtsteile. Leipzig 1862. — *v. Herff.* Über das anatomische Verhalten der Nerven in dem Uterus und in den Ovarien des Menschen. Münch. Med. W. 1892, N. 4. — *His.* M. Schultze's Archiv. Bd. II 1866. — *Hofmeier.* Centralbl. f. Gyn. 1893. S. 704. — *Poirier.* Lymphatiques des organes génitaux de la femme. Progr. med. 1889, 47, 48, 49, 51. Sep.-Abd. S. 14. — *Sutton, Bland.* London Obstetr. Soc. May 2. 1888. — *Waldeyer.* Beitrag zur Kenntnis der Lage der Beckenorgane. Bonn 1892. — *Wallich.* Rech. sur les vaisseaux lymph. sous-sérieux de l'uterus gravide et non gravide. Paris, Steinheil 1891. — *Williams, Whitridge.* Americ. Journ. of med. Sc. 1891. Oct.

Die Eileiter, Tubae Fallopiae, Oviducte, sind der obere Abschnitt der *Müller*schen Gänge, deren mittlerer zum Uterus, deren unterer zur Scheide verschmilzt.

Lage. Bei dem erwachsenen Weibe bildet der Eileiter jederseits den Ausläufer des Uterushornes, aus dem er da entspringt, wo das Corpus sich zum Fundus entwickelt. Unterhalb des Abganges des Eileiters vom Corpus entspringt nach vorn das Ligamentum rotundum. Der Eileiter verläuft in der Umschlagskante der Bauchfellfalte, die man Ligamentum latum nennt. Er verläuft nur eine kurze Strecke horizontal und seitwärts.

Wie *Waldeyer* und *His* gezeigt haben, schlägt der Eileiter sich bald nach hinten, verläuft oberhalb des Hilus ovarii schräg nach ab-

wärts, um sich in der Höhe des lateralen Poles des Eierstockes in scharfer Biegung mit seinem peripheren Ende demselben zuzuwenden. Figur 1.

Der Teil des Eileiters, welcher die Uteruswand durchsetzt, wird als Pars interstitialis bezeichnet; der bis zur Umbiegungsstelle nach

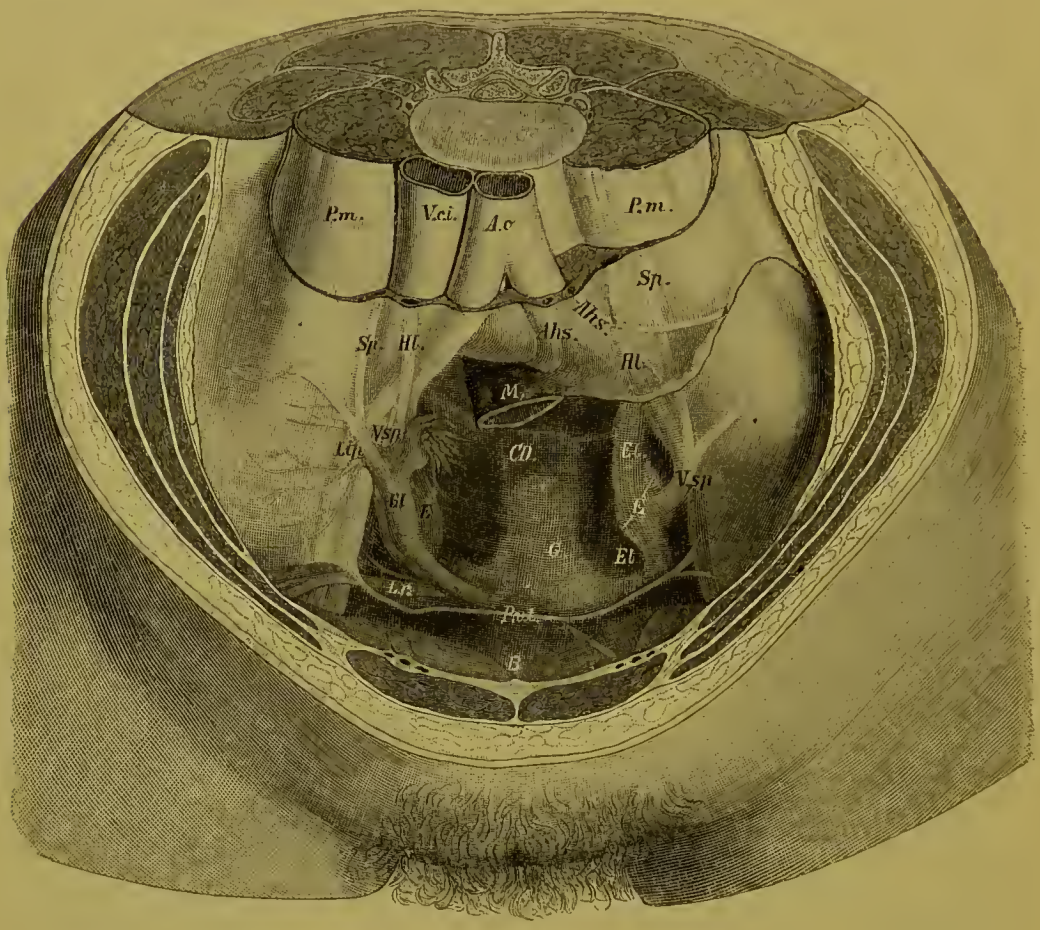

Fig. 1.

Lage der Beckeneingeweide nach Waldeyer (B. z. K. d. Lage der weibl. Beckenorgane. Bonn 92.)

P. m. Psoas major. — *V. c. i.* Vena cava inferior. — *Ao.* Aorta. — *Sp.* Art. spermatica. — *V. sp.* Vena spermatica. — *Hl.* Harnleiter. — *Ahs.* Arteria haemorrh. super. — *M.* Mastdarm. — *L. i. p.* Ligament. infund. pelv. — *El.* Eileiter. — *E.* Eierstock. — *C. D.* Cavum Douglasii. — *G.* Gebärmutter. — *L. r.* Lig. rotundum. — *P. v. t.* Plica vesicae transvers. — *B.* Blase.

hinten und unten ziehende als Isthmus tubae; der letzte heisst Ampulla tubae.

Die Ampulla endet in einen Trichter — Infundibulum. Der Rand des Infundibulum löst sich in 6—10, oft noch vielfach gespaltene Franzen auf — Fimbriae. Dieselben sind ungleich lang und dick. Eine pflegt länger als die übrigen zu sein; sie zieht sich auf dem Lig. infundibulo-ovaricum zum Ovarium hin, an dessen peripherem Pol sie endigt — Fimbria ovarica. Sie ist durch eine Rinne, welche eine

Fortsetzung des Eileiterkanals darstellt, auf ihrer Schleimhautoberfläche ausgezeichnet.

Der Teil des Ligamentum latum, welcher von dem Infundibulum bis zum Beckenrand sich hinzieht, ist das Ligamentum infundibulopelvicum. *Henle* a. a. O. S. 480 unterscheidet den Abschnitt der Bauchfellduplicatur, welcher zwischen der lateralen Spitze des Ovarium und dem Ostium abdom. des Oviductes sich ausspannt, als Ligamentum infundibulo-ovaricum. Dasselbe bildet den äussern Rand der Ala vespertilionis, mit welchem Namen man den Teil des Lig. lat. belegt, der zwischen Tube und Ovarium liegt.

Anatomischer Aufbau. Die Tube enthält unter ihrer serösen Hülle eine kräftig entwickelte Muskulatur, welche die Schleimhautauskleidung umschliesst.

Der seröse Überzug umzieht die Tube bis auf den beschränkten Abschnitt, welcher nach unten zwischen die Blätter des Lig. lat. hinein sieht. Diese Serosa bildet einen Teil des Peritoneum. Sie ist durch eine unterliegende Schicht zarten Bindegewebes leicht verschiebbar, dem muskulösen Schlauch der Tube verbunden. Das Peritoneum folgt der Tube an ihrem Austritt aus dem eigentlichen Lig. lat. und setzt sich kurz vor dem Rande der Fimbrien in scharfer Grenze gegen die Schleimhautbekleidung derselben ab. Das niedrige einschichtige peritoneale Pflasterepithel grenzt an das gleichfalls einschichtige, flimmernde Cylinderepithel der Tubenschleimhaut.

Die Muskulatur der Tube besteht im Wesentlichen aus einer äusseren, in Längsfasern angeordneten Schicht und aus einer inneren: quer liegenden glatten Muskelfaserzügen. Die Muscularis ist an der medianen Hälfte des Eileiters mächtiger als an der äusseren. Nach *Hennig* umschliesst vor der Einmündung in das Corpus eine Art Sphincter das Ostium tubae uterinum, dessen Vorkommen nachzuweisen uns indes nicht gelungen ist. Die medianen Faserlagen gehen direct in die Uterusmuskulatur über. Die vielfach behauptete schwächere Entwickelung der Muscularis an dem zwischen die Blätter des Lig. lat. hineinschenden Teil haben wir auf zahlreichen Durchschnitten nicht nachweisen können, ebensowenig wie die dritte Muskellage, welche *Whitridge Williams* unterscheiden will.

Die Mucosa tubae besteht aus einer bindegewebigen, Gefässe und Nerven führenden Grundlage und einer einschichtigen Lage flimmerhaaretragender Cylinderzellen. Die von *Hennig* (a. a. O. S. 3) beschriebenen Drüsen haben weder die Anatomen wie *Henle* noch wir selbst und andere Gynäkologen nachweisen können. Diese Thatsache kann auch nicht durch die Mitteilungen von *Bland Sutton* erschüttert werden, obwohl derselbe die Existenz der Tubardrüsen durch die Analogie bei Affen und bei Cervus zu stützen sucht.

Die Anordnung der Schleimhaut ist derart, dass im uterinen Ende nur 4 oder 6 faltenartige Erhebungen bestehen, unter denen sich in der Regel 2 als Hauptfalten auszeichnen. Diese vervielfältigen sich durch die Entwickelung von Nebenfalten besonders vom peripheren Ende des isthmischen Teiles an nach dem abdominalen Ende derart, dass sich das beistehende Bild entwickelt. Figur 2 und 3.

Die Bewegung der Cilien hat *Hofmeier* neuerdings wiederum als eine vom Ostium abdominale zum uterinum gehende festgestellt.

Länge der Eileiter. Die Tube ist ungefähr 10—16 cm lang, mit Schwankungen von 5—19 cm. Sie zeigt einen geraden Verlauf

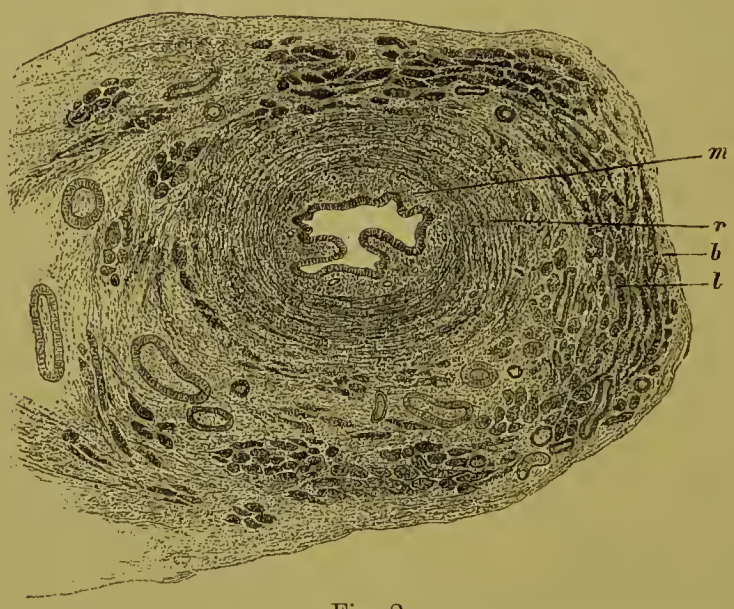

Fig. 2.

Querschnitt einer normalen Tube in der Nähe des Ostium uterinum. *Hartnack*, Oc. 2. Obj. 2. *(Orthmann)*. *m* mit Flimmerepithel bedeckte Schleimhaut; beginnende Faltenbildung: *r* Ringmuskulatur; *l* Längsmuskulatur; *b* subperitoneale Bindegewebsschicht. — (Schwache Vergrösserung.)

nur am uterinen Ende, nach der Abbiegung einen gewundenen. Diese Windungen sind von *A. W. Freund* auf ihre genetische und pathologische Bedeutung gewürdigt worden — siehe weiter unten S. 31.

Gefässversorgung der Eileiter. Das bindegewebige Stroma der Mucosa ist der Sitz einer reichlichen Gefässentwickelung. Die Blutgefässe treten an der unteren Fläche der Tube, aus dem als Mesosalpinx anzusprechenden Lig. lat., an die Tube heran, als Ausläufer der Arteria spermatica. Von den nach aufwärts ziehenden 3 Ästen der Art. spermat. int. zieht einer zur Ampulle, einer zum Ovarium; der am nächsten an den Uterus heranreichende versorgt den Isthmus tubae und anastomosiert mit der Arteria uterina in einem grossen Gefäss. Die Gefässe verlaufen in der Längsrichtung des Eileiters, bilden

grössere Windungen, denen starke Venenplexus, Plexus pampiniformes, entsprechen. Die Endausläufer versenken sich in die Falten, um unter deren Epithelschicht massenhafte, capillare Netze zu bilden.

Das Lymphgefässsystem der Tuben findet sich bis jetzt am eingehendsten von *Poirier* beschrieben. Nach dessen ausserordentlich sorgfältigen Untersuchungen ergiessen sich die Lymphgefässe der Tube in mehreren Ästen in die grossen Lymphbahnen, welche sich als die Ausführungsgänge des Lymphgefässnetzes des Fundus uteri unterhalb der Eileiter nach dem lumbaren Drüsengebiet hinziehen. Sie begleiten zu 2 oder 3 jederseits in der Ala vespertilionis die Blutgefässe; ihre

Fig. 3.

Querschnitt der Tube am Ostium abdominale. *Hartnack*, Oc. 2. Obj. 2. *(Orthmann.)*

Klappen sind gegen die grossen Lymphbahnen gerichtet. *Poirier* unterscheidet auch hier 3 Netzlagen in den verschiedenen Abschnitten der Tubenwand, doch ist es ihm nicht gelungen, die Enden der Lymphgefässe in der Schleimhaut nachzuweisen, ebensowenig wie *Wallich*, der später diese Untersuchungen fortgesetzt hat. Wir haben relativ grosse Lymphspalten bis in die feinsten Verzweigungen auch der Fimbrien verfolgen können.

Innervation der Eileiter. Über die Innervation der Tube war bis noch vor Kurzem nur das Ergebnis der *Frankenhäuser*schen Arbeit bekannt. Es war seinen sehr mühevollen Untersuchungen ge-

lungen, die Äste nachzuweisen, welche vom Ganglion cervicale aus die Tube versorgen. Neuerdings sind unsere Kenntnisse durch die Arbeiten von *v. Herff* und *v. Gawronsky* dahin erweitert, dass es gelingt, mittelst der *Golgi*schen Methode der Chrom-Osmium-Silbernitratimprägnation zwei Systeme von Nervenplexus zu unterscheiden, radiär und cirkulär angeordnete. Von der Peripherie her treten die Nervenstämme radiär in die Tube ein. Sie verflechten sich bald zu einem dichten Netz feinster Fäserchen, zu einer äusseren cirkulären Schicht. Andere Fasern ziehen centralwärts, nachdem sie nur wenige Äste abgegeben haben, um etwa in der Mitte der Tubenwand eine innere cirkuläre Schicht zu bilden. An dieser nehmen übrigens auch eine Anzahl von Fasern der äusseren Schicht teil. Von der inneren Schicht treten die Nerven entweder direct an oder in das Epithel der Tube, oder erst nachdem zellenartige Gebilde eingeschaltet worden sind. Diese Zellen bilden gewissermassen eine dritte Zone innerhalb der Mucosa. Sie sind meist langgezogen und haben mehrere Ausläufer, die sich im umliegenden Gewebe verlieren oder direct in das Epithel eindringen. Hier verlaufen sie parallel der Epithelgrenze, da dringen sie in schiefer Richtung durch eine Reihe von Zellen vor, um dann erst spitz oder knöpfchenförmig zu enden.

Über die Functionen dieser Nerven besitzen wir keine sicheren Kenntnisse.

B. Entwickelungsgeschichte.

P. Wendeler.

Litteratur. *Ballantyne* nnd *Williams.* The histology and pathology of the Fallopian tubes. The British medic. journal. Vol. I for 1891. — *Bornhaupt.* Untersuchungen über die Entwickelung des Urogenitalsystems beim Hühnchen. Inaugnraldissertation in Dorpat. Riga 1867 (citiert nach Waldeyer, Koelliker und anderen). — *Bier-freund.* Über die Einmündungsweise der Müllerschen Gänge in den Sinus urogenitalis bei dem menschlichen Embryo. Zeitschrift für Geburtshilfe und Gynäkologie. Bd. XVII. 1889. — *Cohen.* Zur Anatomie der Eileiter. New Yorker medizinische Wochenschrift (citiert nach: Jahresberichte für Geburtshilfe und Gynäkologie. 1890. Seite 23). — *Dohrn.* Über die Müllerschen Gänge und die Entwickelung des Uterus. Monatsschrift für Gebnrtskunde XXIV. — *Derselbe.* Zur Kenntnis der *Müller*schen Gänge und ihrer Verschmelzung. Sitzungsberichte der Gesellschaft znr Beförderung der gesamten Naturwissenschaften. N. F. IX. Marburg. — *Egli.* Beiträge zur Anatomie und Entwicklnngsgeschichte der Genitalorgane. Dissertation. Zürich 1876 (citiert nach Waldeyer, Koelliker und anderen). — *Freund, W. A.* Über die Indicationen zur operativen Behandlung der erkrankten Tuben. Volkmanns Samml. klin. Vorträge 323. — *His.* Anatomie menschlicher Embryonen. Leipzig 1880—85. — *v. Koelliker.* Grundriss der Entwickelungsgeschichte des Menschen nnd der höheren Tiere. — *Kobelt.* Der Nebeneierstock des Weibes. Heidelberg 1847. — *Leuckart.* Das Webersche Organ und seine Metamorphosen. Illustrierte medizinische Zeitung 1852. Bd. I, H. 2. — *Meckel, H.* Zur Morphologie der Harn- und Geschlechtswerkzeuge der Wirbeltiere. 1848. — *v. Mihálkovics.* Untersuchungen über die Entwickelung des Harn- und Geschlechtsapparates der Amnioten. Internationale Monatsschrift für Anatomie und Histologie. Bd. II. 1885. — *Müller, Johannes.* Bildnngsgeschichte der Genitalien aus anatomischen Untersuchungen an Embryonen der Menschen und Tiere. Düsseldorf 1830. — *Meyer, Hans.* Die Entwickelung der Urniere beim Menschen. Archiv für mikroskopische Anatomie. Bd. XXXVI. — *Nagel.* Über die Entwickelung des Urogenitalsystems beim Menschen. Archiv für mikroskopische Anatomie. Bd. XXXIV, 1889. — *Derselbe.* Über die Entwickelung der äusseren und inneren Genitalien beim menschlichen Weibe. Archiv für Gynäkologie. Bd. XLV, 1894. — *Popoff.* Zur Morphologie und Histologie der Tuben nnd des Parovariums beim Menschen während des intra- und extrauterinen Lebens bis zur Pubertät. Archiv für Gynackologie Bd. 44. 1893. — *Roesger.* Zur fötalen Entwickelung des menschlichen Uterus, insbesondere seiner Muskulatur.

Festschrift zur Feier des 50jährigen Jubiläums der Gesellschaft für Geburtshilfe und Gynäkologie in Berlin 1894. — *Thiersch.* Bildungsfehler der Harn- und Geschlechtswerkzeuge eines Mannes. Illustrierte medizinische Zeitung 1852. Bd. 1, H. 1. — *Waldeyer.* Eierstock und Ei. Leipzig 1870. — *Wendeler.* Die fötale Entwickelung der menschlichen Tuben. Archiv für mikroskopische Anatomie 1895. Bd. XLV. Heft 2. — *Wieger.* Über die Entstehung und die Entwickelung der Bänder des weiblichen Genitalapparates beim Menschen. Archiv für Anatomie und Physiologie 1885.

Seit *Johannes Müller* im Jahre 1830 den nach ihm benannten Gang, wenigstens bei den Vögeln und bei den niederen Amnioten, als erste Anlage des Ausführungsganges der weiblichen Sexualdrüse beschrieben hat, ist von einer ganzen Reihe von Forschern bis in die Neuzeit hinein durch fleissige Untersuchungen an der Klarlegung der Entwickelungsvorgänge, welche zur Entstehung der Eileiter führen, gearbeitet worden.

Wenngleich über einzelne Punkte, zum Teil von grundlegender Bedeutung, eine vollständige Übereinstimmung aller noch nicht erzielt zu sein scheint, so bin ich doch der Meinung, dass die Erforschung der embryonalen Entwickelung der menschlichen Eileiter in der Hauptsache als abgeschlossen angesehen werden kann.

In den folgenden Zeilen will ich eine kurze Darstellung der bei der Entwickelung der menschlichen Tuben sich abspielenden Vorgänge geben.

Für diejenigen Leser, welche sich näher mit dem Gegenstand beschäftigen wollen, verweise ich auf meine im „Archiv für mikroskopische Anatomie“ Jahrgang 1895, Bd. XLV, Heft 2 erschienene Arbeit: „Die fötale Entwickelung der menschlichen Tuben“, in welcher derselbe eine eingehendere Bearbeitung fand.

a) Die Müllerschen Gänge.

Den Boden für die Entwickelung der *Müller*schen Gänge, welche die Uranlage der Eileiter sind, liefert jederseits der *Wolff*sche Körper, das Material zu ihrer Bildung giebt das seine Cölomfläche bekleidende Epithel her. Der Beginn ihrer Entwickelung fällt in die 5. Woche des Embryonallebens, und zwar ist derselbe, wie aus den bisher eingehender veröffentlichten Beobachtungen hervorgeht, bei Früchten von wenig über 8 mm Länge zu suchen (vergl. *Wendeler* a. a. O.).

Bisher ist der allererste Anfang der Einstülpung des Cölomepithels, welcher die Bildung des *Müller*schen Ganges einleitet, beim Menschen nicht gesehen oder wenigstens nicht beschrieben worden. Die vergleichende Embryologie muss über diese kleine Lücke in unserem Wissen hinweghelfen.

Die hier in Frage kommenden Vorgänge haben wir uns folgendermassen vorzustellen.

Wenn der *Wolff*sche Körper bald seine grösste Ausdehnung erreicht hat und als Längswulst seitlich von der Mesenterialplatte in die Leibeshöhle hineinragt, zeigt sich das ihn gegen das Cölom begrenzende Epithel besonders über der lateralwärts und etwas nach vorne (ventral) vorspringenden Kante verdickt. Diese zunächst hauptsächlich am proximalen Ende der Urniere auffallende Verdickung besteht teils aus einer Verlängerung der einzelnen Epithelien, zum kleinen Teil scheint sie auch aus einer nicht ganz regelmässigen Verdoppelung derselben zu stande zu kommen. In der Nähe des proximalen Endes der Urniere beginnt alsdann das lebhaft wuchernde Epithel in Form einer länglichen Delle sich in das darunterliegende Gewebe hineinzudrängen. Des weiteren gestaltet sich dieser Wucherungsprocess in der Art ungleich, dass aus der flachen Einstülpung eine solche von Rinnenform wird und nun das etwas distalwärts von der Mitte der Rinne gelegene Zellmaterial in Form eines oben schräg abgeschnittenen Trichters, dessen scharf auslaufende Spitze ohne Lichtung ist, nach hinten (distalwärts) wächst. In diesem Stadium lässt sich die Anlage des Ganzen treffend mit einem auf der Spitze stehenden Pantoffel (*von Mihálkovics*) oder einer Tüte (*Waldeyer*, *Nagel*) vergleichen, deren Öffnung lateralwärts in die Bauchhöhle sieht.

Der weitere Verlauf des Entwicklungsprocesses ist auch beim Menschen beobachtet.

Langsam schwanzwärts wachsend, schiebt sich der *Müller*sche Gang mit seiner soliden Spitze (Fig. 5 u. 6 *m*) in der lateral- und ventralwärts vorspringenden Urnierenkante, der „Tubenfalte“ (Fig. 4—7 *u*) zwischen dem *Wolff*schen Gang (Fig. 4—7 *w*) und das verdickte Oberflächenepithel des *Wolff*schen Körpers (Fig. 4—7 *v*) hinein.

Das Wachsen des Ganges geschieht hauptsächlich an der führenden soliden Spitze und zwar durch Vermehrung seiner specifischen Elemente. Weder das Zellmaterial des *Wolff*schen Ganges noch das Oberflächenepithel oder die Bildungszellen des *Wolff*schen Körpers nehmen irgend welchen Anteil hieran (vergl. Fig. 4—7). Selbstverständlich findet auch ein intermediäres Wachstum der *Müller*schen Gänge statt, doch nur insoweit, als der Längenzunahme der sie umschliessenden Gebilde der *Wolff*schen Körper bei zunehmendem Alter des ganzen Embryo entspricht.

Mit dem Vorrücken der soliden Spitze hält die weiter proximalwärts erfolgende Lumenbildung im *Müller*schen Gange annähernd gleichen Schritt.

Während der *Müller*sche Gang im Bereich der Urniere langsam fusswärts wächst, ändert letztere an ihrem distalen Ende ihre Gestalt derart, dass die mehr nach lateral und ventral vorspringende Kante sich allmählich weiter medianwärts wendet. In ähnlicher Weise ge-

stalten sich auch die Plicae urogenitales, die gewissermassen eine Fortsetzung der Urnieren bilden und deren Ausführungsgang zum Sinus urogenitalis geleiten, um. Sie werden zu Falten, deren Kanten nun-

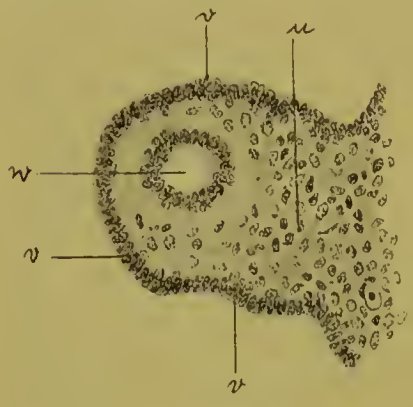

Fig. 4.

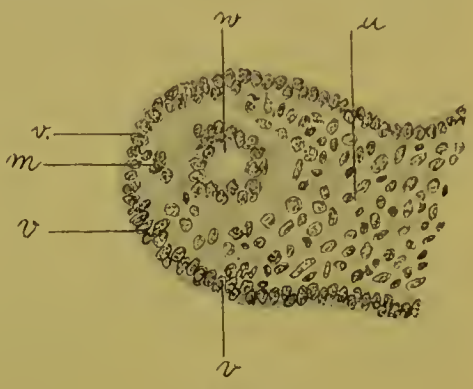

Fig. 5.

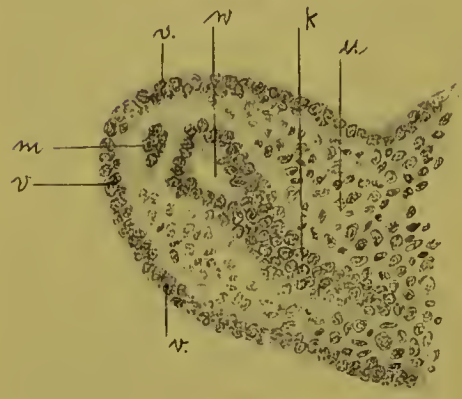

Fig. 6.



Fig. 7.

Querschnitte durch die Tubenfalte der rechten Urniere eines Embryo aus der 5. Woche (13 mm). Vergrösserung *Zeiss*, Ocul. II, Object E.

u. Tubenfalte der Urniere. — *v*. Verdicktes Cölomepithel derselben. — *m*. *Müller*scher Gang resp. dessen solide Spitze. — *w*. *Wolff*scher Gang. — *k*. Urniereukanälchen in den *Wolff*schen Gang mündend.

Fig. 4. 250. Serienschnitt vom Steiss aus gerechnet. Vom *Müller*schen Gange ist noch keine Spur zu sehen.

Fig. 5. 251. Serienschnitt. Bei *m*. ist das äusserste distale Ende der soliden Spitze des *Müller*schen Ganges getroffen. (Der dem Cölomepithel zunächst liegende Kern gehört einer Wanderzelle an, wie solche, durch intensivere Kernfärbung kenntlich, auch zahlreich zwischen den Bildungszellen des Stromagewebes zu finden sind.)

Fig. 6. 254. Serienschnitt.

Fig. 7. 290. Serienschnitt. An derselben Stelle, wo in Fig. 5 u. 6 die solide Spitze des *Müller*schen Ganges getroffen wurde, findet sich hier ein Durchschnitt durch seinen röhrenförmigen Abschnitt. Zwischen *Müller*schen Gang und Cölomepithel einerseits, sowie zwischen *Müller*schen Gang und *Wolff*schen Gang andererseits ist eine einfache Schicht spindelförmiger Zellen vom Strome der Urniere her hineingewuchert.

mehr medianwärts einander entgegenwachsen, bis sie schliesslich weiter distal beide miteinander in einer die Leibeshöhle vor dem Mastdarm frontal durchsetzenden Platte zum Genitalstrang verschmelzen.

Inzwischen hat ein bemerkenswerter Wechsel in der Lage der sich entwickelnden *Müller*schen zu den *Wolff*schen Gängen statt-

gefunden. Bereits im unteren Abschnitt der Urniere finden wir die ersteren mehr nach vorne (ventralwärts) und schliesslich genau vor die *Wolff*schen Gänge gerückt. Verfolgen wir alsdann beide, nachdem sie aus dem *Wolff*schen Körper in die Plica urogenitalis eingetreten sind, so kommen wir bald zu einer Stelle, wo sie nicht mehr in der weit medianwärts vorspringenden Kante der *Wolff*schen Falte, sondern weiter lateral zu suchen sind. Um ein Geringes weiter distalwärts gehen die *Müller*schen Gänge aus ihrem bisher annähernd vertikalen Verlauf in einen mehr senkrecht zur Axe des Embryo nach innen (medianwärts) gerichteten über, bis sie in den eben erwähnten medialen Kanten der Plicae urogenitales angelangt sind. Von nun an verlaufen sie beide jederseits von der Medianlinie dicht nebeneinanderliegend, wieder annähernd parallel zur Längsaxe der Frucht.

Schon zuvor hat von der Stelle aus, wo sie mit dem Sinus urogenitalis zusammenhängen, proximalwärts fortschreitend, die Verschmelzung der *Wolff*schen Falten zum Genitalstrang begonnen. In diesem berühren alsdann die medialen Wände der *Müller*schen Gänge einander. Auch die *Wolff*schen Gänge nähern sich um ein Weniges weiter fusswärts als die *Müller*schen in derselben Weise der Mittellinie, doch kommen sie hier nicht wieder hinter jene, sondern lateral von ihnen zu liegen.

In dieser Anordnung wachsen alsdann die Ausführungsgänge der weiblichen Geschlechtsdrüsen längs den schon lange vorher angelegten der männlichen zum Sinus urogenitalis, dessen Wand die beiden *Müller*schen Gänge entweder vereint oder gablig auseinanderweichend mit ihrer soliden Spitze durchsetzen.

Wie sich aus dieser Schilderung ergiebt, wachsen die *Müller*schen Gänge um die *Wolff*schen in ihrem ganzen Verlauf von proximal aussen nach distal innen in einer langgestreckten unregelmässigen Halbspirale herum, ein Vorgang, der zuerst von *Thiersch* beschrieben wurde. An dem in Fig. 23 abgebildeten Präparat der inneren Genitalien eines weiblichen Embryo von $5^1/_2$ cm Scheitel-Steisslänge sind diese Lageverhältnisse der Organe noch recht gut zu ersehen.

Sobald die soliden Spitzen der *Müller*schen Gänge den Sinus urogenitalis erreicht haben, scheint mit dem Längswachstum auch die Lumenbildung in denselben zum Stillstand zu kommen, so dass für die nächste Zeit eine Communication zwischen dem Sinus urogenitalis und der weiter proximal gelegenen Lichtung der *Müller*schen Gänge nicht statt hat. Die als flacher Zapfen in den Sinus urogenitalis hineinragende Einmündungsstelle wurde von *v. Mihálkovics* passend als *Müller*scher Hügel bezeichnet.

Beim Embryo von 25—30 mm, also am Anfang des dritten Schwangerschaftsmonats, hat das solide Ende des *Müller*schen Ganges

den Sinus urogenitalis bereits erreicht. Bei Früchten unter 22 mm fand *v. Mihálkovics* denselben niemals über die Urnieren hinaus entwickelt. Bei meinem Embryo von 13 mm, also um die Zeit des 33.—35. Schwangerschaftstages hatte der *Müller*sche Gang das proximale Drittel der Urniere bereits überschritten.

In Fig. 22, die uns mehrfach vergrössert das makroskopische Bild eines Embryo von 35 Tagen giebt (nach *Coste* bei *Koelliker*), sehen wir die Urniere mit der Keimdrüsenanlage sowie die Tubenfalte mit dem *Wolff*schen und mit dem *Müller*schen Gange.

b) Die Entstehung der Tuben aus den Müllerschen Gängen und ihre Entwickelung bis zum Ende der Fötalzeit.

Aus den proximalen Abschnitten der *Müller*schen Gänge, deren Entstehung und Vollendung wir soeben kennen gelernt haben, entwickeln sich beim weiblichen Geschlecht die Tuben, während ihre distalen Enden im weiteren Verlauf des Intrauterinlebens zur einrohrigen epithelialen Grundlage des Utero-Vaginalkanals verschmelzen. Die Grenze zwischen diesen Abschnitten des Geschlechtskanales entspricht der Stelle, wo das Leistenband der Urniere (die Vorstufe für das Ligamentum rotundum und das Ligamentum Ovarii beim weiblichen und des Gubernaculum Hunteri beim männlichen Geschlecht) bei seinem Verlauf vom *Wolff*schen Körper zum Leistenkanal den *Müller*schen Gang kreuzt. Es entstehen also Gebärmutter und Scheide aus den Teilen der *Müller*schen Gänge, welche dem Geschlechtsstrange angehören, sowie aus einem kurzen sich kopfwärts unmittelbar an jeden dieser im Bereich der Plica urogenitalis anschliessenden Abschnitt. Dieser letztere, im Bereich der *Wolff*schen Falte gelegene Abschnitt wird jederseits zum Uterushorn und ist als solches noch lange Zeit vom übrigen Uteruskörper deutlich abzugrenzen, bis er schliesslich durch die fortschreitende Entwickelung der Uteruswandung in die Gesamtanlage des Uteruskörpers aufgeht. Die Uterushöhle trägt in ihrer oben zweizipfligen Gestalt dauernd ein Merkmal dieser Entstehungsweise. Kopfwärts von seiner Kreuzungsstelle mit dem Leistenband der Urniere finden wir diejenigen Partien des *Müller*schen Ganges, welche die Uranlage der Tube sind. Es handelt sich also für unsere folgenden Untersuchungen um die ferneren Schicksale der Teile des *Müller*schen Ganges, welche im proximalen Abschnitt der Plica urogenitalis, sowie in der Tubenfalte der Urniere gelegen sind.

Um dieselbe Zeit, wo die *Müller*schen Gänge den Sinus urogenitalis erreichen, also etwa am Anfang des dritten Schwangerschaftsmonates und bei einer Länge des Embryo von 25—30 mm, wird die Differenzierung zwischen Eileiter- und Gebärmutteranlage eingeleitet und

zwar geschieht dies durch den Beginn der Verschmelzung der beiden eng aneinanderliegenden *Müller*schen Gänge im Bereich des Geschlechtsstranges zu einem einheitlichen Geschlechtskanal, dem Utero-Vaginalkanal. Am Ende des dritten Monats ist diese Verschmelzung und mit ihr die Differenzierung meist vollendet.

Die für die fernere Gestaltung der Eileiter hauptsächlich in Frage kommenden, zeitlich nebeneinander verlaufenden Vorgänge bestehen einmal in der Bildung der Tubenwand einschliesslich des in ihr enthaltenen Muskelapparates, ferner in der Entwickelung der ausserordentlich stark gegliederten, faltenreichen Tubenschleimhaut, deren schliesslich ungemein compliciert gestaltete Epithelialbekleidung aus dem einfachen glatten Epithelialrohr des *Müller*schen Ganges hervorgeht, endlich in denjenigen Lageveränderungen der inneren weiblichen Geschlechtsorgane, die man unter der Bezeichnung „Descensus Ovariorum" zusammenzufassen pflegt.

Unmittelbar nachdem die Entwickelung des *Müller*schen Ganges mit dem Einwucherungsprocess des verdickten Cölomepithels in den *Wolff*schen Körper begonnen hat, grenzt das so neu entstandene Epithelrohr (oder Epithelzapfen) zunächst lateralwärts unmittelbar an die Basis des Peritonealepithels, an der medialen Seite an den Urnierengang; nach vorne innen (ventral-medial) und nach hinten (dorsal) hingegen wird es von den Bildungszellen der Tubenfalte umgeben. (Fig. 5—6.) Sehr bald beginnen sich alsdann an den Bildungszellen der Tubenfalte Wucherungsprocesse abzuspielen, die zu einem Einwachsen von spindelförmigen Elementen sowohl zwischen *Wolff*schen und *Müller*schen Gang als auch zwischen letzteren und das Cölomepithel führen. Und zwar beginnen diese Vorgänge in der Nähe des proximalen Endes des *Müller*schen Ganges. So entsteht ein Rohr von cirkulären und zunächst einfach angeordneten Bildungszellen um den *Müller*schen Gang, welches die erste Anlage des nicht epithelialen Teiles der Tubenanlage ist. (Fig. 7.) Während dem steisswärts vorwachsenden Gange diese Entwickelungsvorgänge alsbald nachfolgen, verdoppelt und vervielfacht sich die zuvor weiter proximal angelegte Schicht allmählich. Zur Zeit, wo die *Müller*schen Gänge den Sinus urogenitalis erreichen, also beim Embryo von 25—30 mm, hat sich bereits um die ganze Länge der Tubenanlage eine deutliche Wand aus im Grossen und Ganzen cirkulär angeordneten mehrschichtigen kurzen Spindelzellen entwickelt, die proximal erheblich dicker ist, als in der Nähe des Genitalstranges.

Im Verlauf der nächstfolgenden Wochen gleicht sich der Unterschied zwischen der Stärke der Wand des proximalen und der des distalen Endes der Eileiteranlage durch Dickenzunahme am letzteren annähernd aus, während gleichzeitig noch andauernd eine Zunahme in ihrer gesamten Stärke erfolgt.

Schon um diese Zeit beginnt sich die Wand in drei verschiedene Schichten zu differenzieren, während sich gleichzeitig die allerersten Andeutungen der Bildung der Tubenfalten bemerkbar machen.

So sieht man bei Embryonen aus der zweiten Hälfte des dritten Monats (5—6 cm Scheitel-Steiss und $8^1/_2$—10 cm Scheitel-Fersenlänge) (Fig. 8 u. 9) bei genügend starker Vergrösserung drei allmählich ineinander übergehende Lagen der Wand. Unter dem Cölomepithel, das schon alsbald nach Beendigung der Entwickelung des *Müller*schen Ganges wieder zum flachen Pflasterepithel der übrigen Peritonealhöhle zurückgebildet wurde, findet sich eine Lage mehr lockeren Gewebes, das einem jungen, teils faserigen, teils reticulären Bindegewebe nicht unähnlich ist. Nach innen zu geht dieselbe in eine dichtere Schicht mit längsovalen, bisweilen schon an Stäbchen erinnernden Kernen versehener Spindelzellen über, in welcher sich bereits vereinzelte, embryonalen Glattmuskelzellen

Fig. 8.

Fig. 9.

Querschnitte durch die Tubenanlage eines Embryo aus der II. Hälfte des 3. Monats. (6 cm Scheitel—Steiss- und 9 cm Scheitel—Fersenlänge.*)

w. *Wolff*scher Gang.

Fig. 8. Aus der Nähe des uterinen Endes. Fig. 9. Aus der Nähe des abdominalen Endes.

in geringem Grade ähnliche Elemente finden. Die innerste Schicht besteht aus mehr rundlichen, kurzovalen oder unregelmässig geformten, verschieden grossen Zellen, die eng aneinander gelagert sind und sich auch durch intensivere Färbung ihrer Kerne von der Nachbarschaft abheben.

Das im allgemeinen von einer einfachen Schicht hoher Cylinderepithelien ausgekleidete Lumen ist am uterinen Ende länglich rund (Fig. 8), am abdominalen und im Bereich der späteren Ampulle dreieckig (Fig. 9) und in der Mitte zwischen beiden oval.

Die dreieckige, oder richtiger blutegelstichähnliche Beschaffenheit der Lichtung im Bereich der späteren Ampulle, welche die erste Andeutung der beginnenden Faltenbildung der Tubenschleimhaut ist, scheint

*) Die Abbildungen 4—30 wurden von Frl. *Paula Günther* angefertigt. Fig. 8 bis 21 sowie 29 und 30 wurden mit Hülfe des *Abbé*schen Zeichenapparates und zwar alle bei derselben Tischhöhe und bei der Vergrösserung von *Zeiss* Oc. II, Object. A gezeichnet. Sie können bei der Schwäche der Vergrösserung nur als Übersichtsbilder dienen.

um diese Zeit durch teilweise doppelte oder dreifache Schichtung des Epithels zu stande zu kommen.

Bei der fortschreitenden Entwickelung der Ovidnete fällt besonders die Erweiterung ihres Lumen in die Augen, sowie die damit Hand in Hand gehende, vom abdominalen zum uterinen Ende fortschreitende Ausbildung der leistenförmig in die Lichtung vorspringenden Längsfalten. Auch der Unterschied von Form und Anordnung der in den verschiedenen Wandschichten der Eileiteranlagen gelegenen Zellelemente wird auffallender, so dass man schon bei schwacher Vergrösserung die drei verschiedenen Lagen derselben unterscheiden kann.

Fassen wir beim Embryo von 10 cm Scheitel-Steiss- und 16 cm Scheitel-Fersenlänge, also am Ende des vierten Schwangerschaftsmonats, diese Verhältnisse näher ins Auge, so finden wir, dass die äussere Schicht in Form und Anordnung etwa dieselben Verhältnisse zeigt, wie

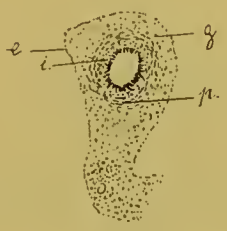

Fig. 10.

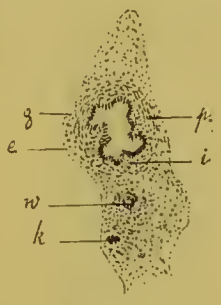

Fig. 11.

Querschnitte durch die Tubenanlage eines Embryo vom Ende des 4. Monats. (10 cm Scheitel-Steis-, 16 cm Scheitel-Fersenlänge.)

Fig. 10. Aus der Nähe des uterinen Endes. Fig. 11. Aus der Nähe des abdominalen Endes. *e* Peritonealepithel; *g* äussere, *p* mittlere, *i* innere Schicht der Tubenwand; *w* *Wolff*scher Gang; *k* Urnierenkanälchen.

früher. In der Mittelschicht unterscheiden wir jetzt bei stärkerer Vergrösserung zweierlei annähernd gleich zahlreich vorhandene Zellformen, einmal längere spindelförmige Zellen mit längsovalen, annähernd stäbchenförmigen Kernen, dann ferner kürzere, unregelmässiger geformte Elemente mit runden oder kurzovalen Kernen. Der innerste Teil der Wand steht im engen Zusammenhang mit der Faltenbildung in der Tube, deren Gerüst er abgiebt. Je nachdem sich eine grössere oder kleinere Falte in die Lichtung des Eileiters eingestülpt hat, ist auch das Material der innersten Schicht mehr oder weniger massig entwickelt. Zwischen den einzelnen Falten ist die innere Schicht nur sehr spärlich vorhanden, so dass das Epithel sogar stellenweise direct an die mittlere zu grenzen scheint.

In das Lumen des Eileiters schieben sich in der Nähe des abdominalen Endes, symmetrisch einander gegenüberliegend, zwei höhere mit breitem und zwei niedrigere mit spitzem Kamme ausgestattete Falten

(Fig. 11). Verfolgt man dieselben uterinwärts, so werden beide Faltenpaare allmählich flacher und schmaler. Das kleinere verschwindet bald ganz, während das grössere sich bis nahe an das Gebärmutterende des Eileiters erstreckt, um sich dort ebenfalls zu verlieren, so dass in diesem Stadium das mediane Tubenende noch von einfach längsovaler Lichtung ist (Fig. 10).

Überblicken wir die nun ferner folgenden Veränderungen der drei verschiedenen Schichten der Tubenwand im weiteren Verlauf der fötalen Entwickelung, so finden wir an der äusseren Schicht neben der dem Wachstum des ganzen Organes entsprechenden Massenzunahme besonders die gegen Ende des intrauterinen Lebens sich geltend machende starke Gefässentwickelung bemerkenswert.

Die mittlere Lage der Eileiterwand bildet sich langsam immer mehr zur Cirkulärmuskelschicht um; ihre langen spindelförmigen, mit langgestrecktem Kern versehenen Zellen treten mehr in den Vordergrund. Zellleib und Zellkern nähern sich nicht bloss in ihrer Form, sondern auch in ihrem Verhalten zu den verschiedenen Farbstoffen allmählich dem der glatten Muskelfasern. Die Zahl der anders charakterisierten Elemente wird geringer und schliesslich sind sie nur noch vereinzelt vorhanden.

Diese Entwickelungsprocesse vollziehen sich so langsam und continuierlich, dass es mir ausserordentlich schwierig, wenn nicht unmöglich erscheint, einen bestimmten Zeitpunkt für den Beginn und für den Abschluss derselben anzugeben.

Gegen Ende der Fötalperiode macht sich im Bereich der mittleren Wandschicht und stellenweise auch in den sich unmittelbar an dieselbe anschliessenden Partien der subserösen Schicht neben dem Stärkerwerden des Cirkulärmuskelapparates und der weiteren Ausbildung seiner Zellelemente das Vorhandensein von spärlichen längs oder schräg verlaufenden platten Muskelbündeln bemerkbar, deren erste Spuren bereits etwa um die Mitte des fünften Monats nachzuweisen sind und wahrscheinlich noch weiter zurückreichen.

Im Vordergrund der Erscheinungen steht vom Ende des dritten Monats an dauernd die Entwickelung der Tubenschleimhaut. In dem subepithelial gelegenen embryonalen Bindegewebe der dritten und zugleich innersten Schicht der Eileiterwand macht sich eine ausserordentlich starke Zellvermehrung geltend, durch welche die Falten, deren erste Anlage gegen Ende des dritten Monats und deren nächste Ausbildung bis zum Ende des vierten Monats wir bereits kennen lernten, immer mehr in das gleichzeitig sich erweiternde Tubenlumen vorgetrieben werden und ausserdem fortgesetzt kleine neue Falten sowohl an den schon vorhandenen grossen, als auch an den zwischen ihnen gelegenen Partien der Eileiterwand entstehen.

Wie bei der ganzen Anlage der Eileiter, so macht sich auch bei diesen Bildungen ein Fortschreiten vom abdominalen zum uterinen Ende bemerkbar.

Gegen Ende des fünften Monats (bei 13 cm Scheitel-Steiss- und 21 cm Scheitel-Fersenlänge) sehen wir in der Nähe des sich in die Bauchhöhle öffnenden Endes der Tubenanlage (Fig. 13) zwei einander annähernd gegenüberliegende grosse Leisten, die auf dem Querschnitt als pilzähnliche Gebilde mit schmalem basalen Stiel und sich stark verbreiterndem Gipfel ins Lumen der Tube vorspringen. An ihrer Oberfläche tragen dieselben schon je 3 verschieden gestaltete kleine secundäre Falten. Zwischen den Hauptfalten liegen einander gegenüber zwei schwächer ausgebildete, zwischen der Basis dieser und der der Hauptfalten wieder kleinere und so fort. Wenngleich die Anlage so zunächst eine durchaus regelmässige ist, so machen sich doch schon jetzt in der Entwickelung Unregelmässigkeiten deutlich bemerkbar. So sehen wir z. B. in unserer Abbildung (Fig. 13) die eine

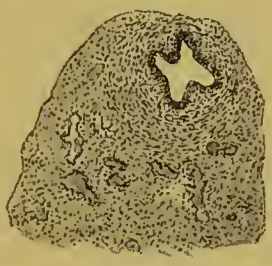

Fig. 12.

Querschnitte durch die Tubenanlage eines Embryo aus der II. Hälfte des 5. Monats.
(13 cm Scheitel-Steiss- und 21 cm Scheitel-Fersenlänge.)
z Fimbria ovarica.

Fig. 13.

Fig. 12. Aus der Nähe des uterinen Endes.
Fig. 13. Aus der Nähe des abdominalen Endes.

Hauptfalte mit ihren secundären Falten schon weiter ausgebildet, als die andere und die gesamte Schleimhaut an der einen Seite zwischen ihnen beiden bereits wesentlich stärker gegliedert, als an der anderen.

Sehr bemerkenswert ist die mit diesen Vorgängen Hand in Hand gehende Entwickelung eines ausgedehnten Capillargefässnetzes der Tubenschleimhaut. An der schmalen Basis der grösseren Falten treten stärkere, nur von einem einfachen Endothelrohr umwandete Stämmchen ein, um sich alsbald in ein ausgedehntes Netzwerk kleiner und kleinster Haargefässe aufzulösen. —

Verfolgt man das Tubenlumen uterinwärts, so schwinden allmählich die kleinsten Falten, während die grösseren niedriger werden und die Lichtung sich verengt, bis wir am Gebärmutterende nur ein Paar

grösserer und ebensoviel kleinerer je einander gegenüberliegend finden (Fig. 12).

Gegen Ende des seehsten Monats (18 em Scheitel-Steiss- und 29 em Seheitel-Fersenlänge) ist das Lumen wieder erheblich weiter geworden und dementspreehend haben die Hauptfalten, deren 2—3 von versehiedener Grösse und mit versehieden zahlreichen secundären Falten am abdominalen Ende vorhanden sind, erheblich an Grösse zugenommen (Fig. 15). Die Zahl der Nebenfalten ist jetzt auf 18—20 gestiegen, dieselben sind verhältnismässig klein, so dass ihre Entwickelung bisher hauptsächlich im Sinne einer Vermehrung ihrer Zahl weiter fortgeschritten ist.

Mit der Entwiekelung der Sehleimhaut hat aueh deren Vasculari-

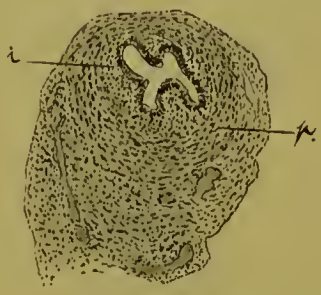

Fig. 14.

Querschnitte durch die Tubenanlage eines Embryo vom Ende des 6 Monats. (18 cm Scheitel-Steiss- und 29 cm Scheitel-Fersenlänge.)
p mittlere (Muskel-) Schicht; *i* innere Schicht; *z* Fimbria ovarica.

Fig. 14. Aus der Nähe des uterinen Endes.
Fig. 15. Aus der Nähe des abdominalen Endes.

Fig. 15.

sation Schritt gehalten. Naeh dem uterinen Ende hin wird die Gliederung des Faltenapparates eine geringere, in seiner unmittelbaren Nähe ähnelt das Bild des Quersehnittes noeh sehr dem soeben gesehilderten und abgebildeten (Fig 12) Stadium vom Ende des fünften Monates, nur sind die beiden Faltenpaare im Einklang mit der Erweiterung des Lumen etwas höher geworden (Fig. 14).

Gegen Ende des siebenten Monates, welcher Zeit etwa meine Abbildungen Fig. 16, 17 u. 18 entsprechen, ist die Zahl der Falten wieder vermehrt, wodureh die weiter gewordene Tubenliehtung eine complieiertere Gestaltung angenommen hat. Diese Veränderungen er-

streeken sieh in geringerem Grade jetzt aueh bis zum uterinen Ende, in welchem wir 5 grössere und einige kleinere Falten finden (Fig 16).



Fig. 16.

Fig. 17.

Fig. 16. Querschnitt aus der Nähe des uterinen Endes der Tubenanlage eines Embryo aus dem 7. Monat.

Fig. 17. Querschnitt aus der Mitte derselben Tubenanlage, von der Fig. 16 entnommen ist.

p mittlere (Muskel-) Schicht.

Fig. 18.

Querschnitt aus der Nähe des abdominalen Endes derselben Tubenanlage, von der Fig. 16 u. 17 entnommen ist.

p mittlere (Muskel-) Schicht; *z* Fimbria ovarica.

Wie bereits oben erwähnt, machen sich bei fortschreitender Entwickelung der Tubenschleimhaut, besonders in den späteren Monaten, oft nicht unerhebliche Asymmetrien im Wachstum des Faltenapparates bemerkbar; welchen Grad dieselben schon um diese Zeit erreichen können, zeigt Fig. 17, die aus den mittleren Partien desselben Eileiters entnommen ist, von welchem Fig. 16 u. 18 entstammen.

In den letzten Monaten des intrauterinen Lebens macht die Ausbildung der Tubenlichtung und des dieselbe ausfüllenden Faltenapparates besonders grosse Fortschritte. Aus der Wand spriessen immer neue Nebenfalten hervor, während die schon vorhandenen ein stärkeres Höhenwachstum und die Entwickelung zahlreicher secundärer Falten zeigen. Die Hauptfalten gliedern sich durch die Entwickelung ihrer secundären und durch die Entstehung tertiärer und quartärer zu überaus complicierten Gebilden. Am stärksten machen sich diese Vorgänge am abdominalen Ende geltend, weniger in der Mitte, während in unmittelbarer Nähe der Einmündung in den Uterus im grossen und ganzen



Fig. 19.

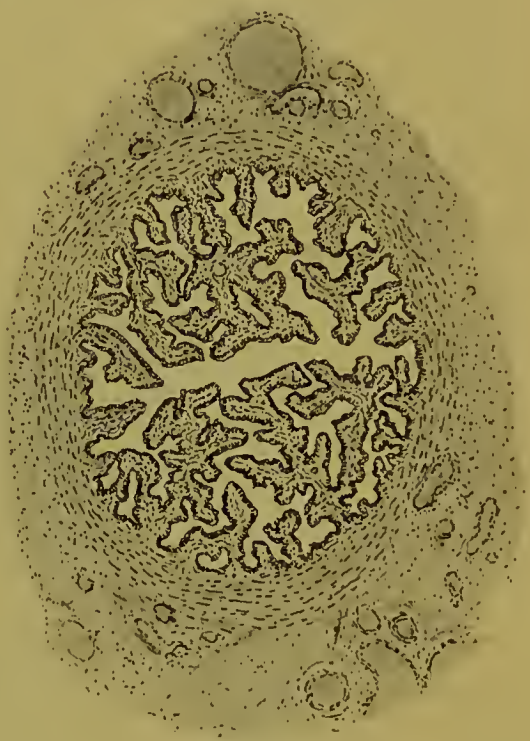

Fig. 20.

Fig. 19. Querschnitt aus der Nähe des uterinen Tubenendes einer Neugeborenen.

Fig. 20. Querschnitt aus der Mitte der Tube einer Neugeborenen.

die Verhältnisse so bestehen bleiben, wie sie gegen Ende des siebenten Monats ausgebildet sind.

Die Abbildungen Fig. 19, 20 und 21, welche von einem am normalen Ende der Schwangerschaft unter der Geburt gestorbenen Mädchen entstammen, werden die Ergebnisse, welche die Ausbildung der Tubenschleimhaut in den letzten Schwangerschaftsmonaten erzielen kann, besser veranschaulichen, als viele Worte.

e) Die Entwickelung des Fimbrienapparates.

Mit der Entwickelung der Tubenschleimhaut geht diejenige des Fimbrienapparates Hand in Hand.

Wie wir oben gesehen haben, kommt es bei der Anlage des *Müller*schen Ganges zur Bildung einer etwas über die eigentliche abdominale Öffnung hinausragenden Rinne. Proximalwärts schliessen sich an diese eigentümlich zerklüftete Lappenbildungen an, die durch unregelmässiges Einwuchern des verdickten Cölomepithels in das darunter liegende, dem Zwergfellbande der Urniere angehörende Gewebe, gleichzeitig mit der Einstülpung des *Müller*schen Trichters zu stande kamen. Die *Müller*sche Rinne nebst diesen Lappenbildungen sind die Uranlage der Fimbria ovarica, während die anderen

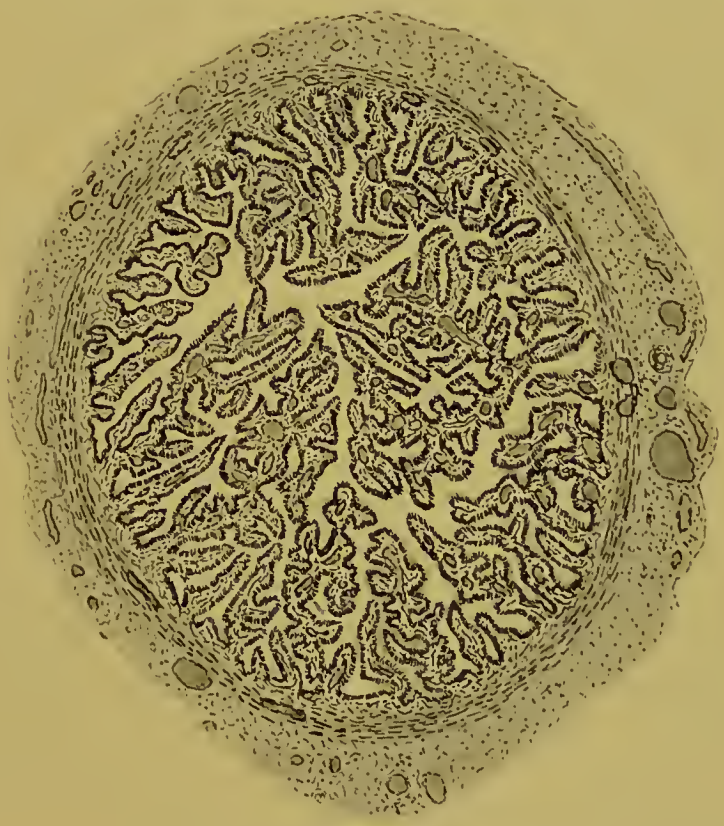

Fig. 21.

Querschnitt aus der Nähe des abdominalen Tubenendes einer Neugeborenen.

Fimbrien des Morsus diaboli sich aus den übrigen Teilen des Randes des *Müller*schen Trichters entwickeln.

Sobald der *Müller*sche Gang angelegt ist, beginnt die Urniere und ihr Zwerchfellband zu atrophieren, während die Tubenanlage, wenn auch zunächst nur langsam, in die Länge wächst. Dadurch verschiebt sich das proximale Ostium des *Müller*schen Ganges stärker kopfwärts im Verhältnis zur Urniere und der mit ihr durch das Zwerchfellband verbundenen Rinne nebst den sich an diese anschliessenden Lappenbildungen. So kommt es bald dahin, dass die Anlage der Fimbria ovarica von der Abdominalmündung des röhrenförmigen Abschnitts

der Tubenanlage nicht mehr kopfwärts, sondern medianwärts oder schliesslich sogar schwanzwärts verläuft in der Richtung zum proximalen Pol des Ovarium. Einkerbungen, welche durch das Einwuchern der Epithelialbedeckung in den Rand der so gebildeten Fimbrienanlage zu stande kommen, sind der erste Schritt zur Gliederung und weiteren Ausbildung derselben.

Hand in Hand mit der Entwickelung des Faltenapparates der Eileiteranlage, dessen Ausläufer sie sind, bilden sich die Fimbrien alsdann immer weiter aus, indem die zwischen ihnen liegenden Spalten einerseits durch geringe fortschreitende Einwucherung des Epithels, andererseits auch durch das Wachstum der entstehenden Zipfel sich vertiefen, während ihre Innenfläche als ein Teil der Tubenschleimhaut an den sich auf dieser abspielenden Vorgängen teilnimmt.

Die gelegentlich an den Fimbrien beobachtete Ösenbildung ist (sofern sie nicht durch nachträgliche entzündliche Verklebung zu stande kam) wohl sehr einfach so zu erklären, dass der die Fimbrienbildung einleitende Wucherungsprocess an der Stelle das Epithel nicht von der Kante der *Müller*schen Rinne, sondern von ihrer Fläche gegen das Gewebe vordringen liess, so dass hier statt einer Einkerbung eine Durchlochung stattfand.

d) Der „Descensus ovariorum".

Bei den unter der Bezeichnung „Descensus ovariorum" zusammengefassten Vorgängen an den inneren Genitalien handelt es sich nicht, wie die ganz unpassende Bezeichnung vermuten lässt, um ein Herabsteigen oder Heruntersinken der betreffenden Organe, sondern lediglich um solche Lageveränderungen, welche einerseits durch Wachstumsdifferenzen verschiedener Körperteile, andererseits durch teilweise Fixierung der in Frage kommenden Gebilde zu stande kommen.

Bei meinen Untersuchungen über diesen Gegenstand konnte ich drei verschiedene Entwickelungsphasen unterscheiden.

Die erste Phase umfasst die Zeit vom Beginn der Anlage des *Müller*schen Ganges, also vom Ende des ersten Monates, bis gegen das Ende des dritten Monates des Embryonallebens.

Zur Zeit der ersten Anlage des *Müller*schen Ganges reicht das proximale Ende seiner Rinne bis über das distale Ende der Lungenanlage und bis über die Herzspitze hinauf (Fig. 22). In der ersten Woche des dritten Monates (bei 30 mm Scheitel-Steisslänge) ist das abdominale Ende der Tubenanlage bereits sehr weit von diesen Organen entfernt, noch mehr ist dies gegen Ende des dritten Monates der Fall. Es kann also keinem Zweifel unterliegen, dass eine grosse Differenz zwischen dem Längswachstum der Körperwand des Embryo und dem

der Geschlechtsausführungsgänge statt hatte, welche eine gewaltige Verschiebung der ersteren zu den letzteren mit sich brachte. Die Leibeswand hat sich dadurch gewissermassen hinter den inneren Genitalien in die Höhe geschoben. Begünstigt wurde dieser Vorgang einerseits durch die Fixierung der *Müller*schen Gänge vermittelst des *Thiersch*schen Geschlechtsstranges an den Gebilden des späteren Beckenbodens, andererseits durch die Atrophie des *Wolff*schen Körpers bis zur Rolle eines Mesenterium, vermittelst dessen die Eierstocks- und Tubenanlage nur überaus locker an die hintere Leibeswand angeheftet ist.

Das Verhalten der Nierenanlage, welche die Bewegung der Leibeswand, mit der sie in innigem Zusammenhang steht, mitmacht, ermöglicht uns eine sorgfältige Beobachtung dieser Vorgänge in den verschiedenen Stadien. Hierauf näher einzugehen, würde an dieser Stelle zu weit führen. (Vergl. *Wendeler* a. a. O.)

In der zweiten Phase des „Descensus ovariorum" treten diejenigen Lageveränderungen, welche durch die laterale Verschiebung der proximalen Abschnitte der Ovarien und Eileiteranlagen besonders in die Augen fallen, in den Vordergrund der Erscheinungen.

Sie beginnt annähernd mit den letzten Wochen des dritten und reicht etwa bis gegen das Ende des fünften Embryonalmonates (vergl. Fig. 23, 24 u. 25).

Schon gegen Ende der ersten Periode sind die Eileiter und Ovarien, besonders in ihren proximalen Abschnitten, durch die sich entwickelnden und mit der Leibeswand sich in die Höhe schiebenden Nierenanlagen, sowie durch das Breitenwachstum der Körperwand etwas lateralwärts von ihrer ursprünglichen Lage verschoben worden. Betrachtet man die Abbildungen Fig. 23, 24 u. 25, welche den oben angegebenen Zeitraum der zweiten Phase umfassen, so erhält man den Eindruck, als ob Ovarien und Eileiter eine Abwärtswanderung vollzogen haben, bei welcher sie sich als Radius eines Kreises um einen in der Nähe des Ostium uterinum gelegenen Mittelpunkt drehten. Durch directe Messung kann man sich aber leicht überzeugen, dass die senkrechte Entfernung des abdominalen Ostium von dem uterinen in dem Zeitraum, welchem diese Präparate angehören, annähernd die gleiche geblieben ist. Es kann also eine solche kreisförmige Wanderung nicht stattgefunden haben.

Die nichtsdestoweniger deutlich sichtbare Lageveränderung hat sich in ganz anderer Weise vollzogen. Um diese Zeit macht die Entwickelung der embryonalen Leibeswand in die Breite vornehmlich ihren Einfluss auf die Lage der inneren Genitalien geltend. Durch Verschmelzung der distalen Abschnitte der beiden *Müller*schen Gänge in der Mittellinie innerhalb des Genitalstranges ist das uterine Tubenende fixiert. Dasselbe kann infolge dessen bei der Fortentwickelung der Leibeswand in die Breite nicht lateralwärts verschoben werden. Anders

Fig. 22.

Fig. 23.

Fig. 24.

Fig. 25.

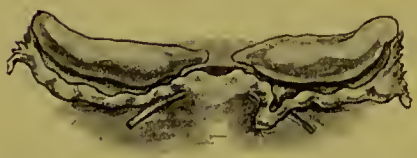

Fig. 26.

Fig. 27.

Fig. 28.

Fig. 22. Embryo von 35 Tagen nach *Coste* aus *Koelliker*, Entwickelungsgeschichte des Menschen nnd der höheren Thiere. Die Pleuro-Peritonealhöhle ist durch einen Schnitt in der Mittellinie eröffnet. Zu oberst sieht man in derselben den Herzbeutel mit der mächtigen Herzanlage, letztere nach oben und nach rechts (vom Embryo aus gerechnet) in die Höhe geklappt. In der Mittellinie schliesst sich in der Abbildung nach unten vom Herzbeutel unmittelbar die pars cardiaca des Magens an. Zu beiden Seiten der cardia sieht man die noch sehr kleinen Lungenanlagen. Schwanzwärts schliessen sich in der Abbildung an die Lungenanlagen die *Wolff*schen Körper mit den aus ihnen sich entwickelnden Organen unmittelbar an. Nur in der linken Seite des Embryo sind dieselben ganz ausgezeichnet. Der eigentliche *Wolff*sche Körper ist als breites Band mit zahlreichen

leicht angedeuteten Querlinien von der Lungenanlage bis in die Höhe der unteren Extremität sichtbar. Medial vom mittleren Abschnitt des *Wolff*schen Körpers ist die Anlage der Geschlechtsdrüse als schmaler Streif zu erkennen, dieselbe berührt sich mit der der anderen Seite. Lateral vom *Wolff*schen Körper präsentieren sich als schmaler Doppelstreifen der *Wolff*sche und der *Müller*sche Gang und zwar letzterer am weitesten lateral.

Fig. 23. Innere Genitalien eines weiblichen Embryo aus der II. Hälfte des 3. Monats. (5 1/2 cm Scheitel-Steisslänge.) Nach einem Situspräparat gezeichnet. 3fach vergrössert. Zwischen Ovarial- und Tubenanlage ist der *Wolff*sche Gang noch deutlich erkennbar. Unterhalb seiner Kreuzungsstelle mit dem *Müller*schen Gange geht er in die Wand der Uterinanlage auf.

Fig. 24. Innere Genitalien eines weiblichen Embryo vom Anfang des 4. Monats. (7 cm Scheitel-Steisslänge). Nach einem Situspräparat gezeichnet. 3fach vergrössert. Zwischen Ovarial- und Tubenanlage ist der *Wolff*sche Gang noch zu erkennen.

Fig. 25. Innere Genitalien eines weiblichen Embryo aus der Mitte des 5. Monats. (13 cm Scheitel-Steiss-, 19 cm Scheitel-Fersenlänge). Nach einem Situspräparat gezeichnet. 3fach vergrössert.

Fig. 26. Innere Genitalien eines weiblichen Embryo aus der Mitte des 6. Monats. (30 cm Scheitel-Fersenlänge.) 1 1/2 fach vergrössert.

Fig. 27 und 28. Innere Genitalien zweier Mädchen, die am normalen Ende der Schwangerschaft unter der Geburt verstarben. Fig. 27 1 1/2 fach, Fig. 28 1 1/4 fach vergrössert.

liegt die Sache am abdominalen Ende, wo solche Hindernisse nicht im Wege stehen. In der zwischen abdominaler und uteriner Mündung gelegenen ganzen Länge der Tube findet ein allmählicher Übergang von ihrer vollkommenen Fixierung in der Nähe der Mittellinie bis zu ihrer relativ vollkommenen Beweglichkeit statt. Das Ergebnis dieser Verhältnisse ist eine verschieden weite Entfernung der verschiedenen Tubenabschnitte von der Wirbelsäule infolge des Breitenwachstums der Leibeswand. Um eine solche Lagerung zu ermöglichen, ist ein gleichzeitig stärkeres Längenwachstum des Organes erforderlich, das in so ausgiebiger Weise erfolgt, dass noch gewissermassen übersehüssiges Material entsteht und dadurch eine Schlängelung der Eileiter zu stande kommt.

Da nun der Embryo nicht nur in die Breite, sondern gleichzeitig auch in die Länge wächst, würde die senkrechte Entfernung des abdominalen vom uterinen Tubenostium grösser werden müssen, wenn nicht in derselben Zeit durch ein erhebliches Längenwachstum der mit ihrem distalen Ende auf dem Beckenboden feststehenden Utero-Vaginalanlage der spätere Fundus Uteri und mit ihm die in ihn mündenden Tubenostien in die Höhe. stiegen.

Die dritte Phase des „Descensus ovariorum" spielt sich in der Zeit vom Ende des fünften Embryonalmonats bis gegen das Ende des ersten Jahres des Extrauterinlebens ab. In ihr vollzieht sich die scheinbare Wanderung der Tuben und Ovarien aus dem grossen in das kleine Becken. Auch hierbei kann von einem Herabgleiten oder Heruntersinken nicht die Rede sein, sondern es handelt sich lediglich um ein in die Höhe Wachsen des zunächst knorplig, später knöchern angelegten Beckens über die inneren Genitalien, sowie um die damit

einhergehende Ausbildung der Beckenhöhle. In dem zunächst aus Weichteilen bestehenden Schwanzende des Embryo macht sich in der zweiten Hälfte des zweiten Monates zuerst die knorplige Anlage des Beckens bemerkbar. Da dieselbe schneller wächst, als die Geschlechtsorgane, so überragt sie diese allmählich und das umsomehr, als der Tubenteil der Geschlechtsgänge, wie wir gesehen haben, bald mit seiner Längsaxe nicht mehr senkrecht, sondern mehr horizontal gerichtet ist, und dementsprechend sein Längswachstum in dieser Richtung sich geltend macht. Es kommen infolge dessen im Laufe der fortschreitenden Entwickelung Tuben und Ovarien immer tiefer, zunächst im grossen, schliesslich bis ins kleine Becken zu liegen.

Verfolgen wir den Descensus bei verschiedenaltrigen Früchten von der Anlage des *Müller*schen Ganges bis zur Lagerung der Tuben ins kleine Becken, so finden wir am Anfang des zweiten Monats die Tubenanlage annähernd parallel der Mittellinie verlaufend und proximalwärts bis zur Herzspitze und über das untere Ende der Lungenanlage hinauf reichend (Fig. 22). *Wolff*scher und *Müller*scher Gang sind etwa gleich stark entwickelt. Am Anfang des dritten Monats (bei etwa 3 cm Scheitel-Steisslänge) reichen die Eileiteranlagen nur noch etwa bis zur Mitte der Lendenwirbelsäule und liegen schon in einem, allerdings sehr kleinen Winkel zur Fruchtaxe. Gegen Ende des dritten Monats (bei 5—6 cm Scheitel-Steisslänge, vergl. Fig. 23) ist der Winkel der Tubenanlage zur Mittellinie schon ein wenig grösser. Kopfwärts schneidet ihr Fimbrienende bereits mit dem oberen Rande des Darmbeinkammes ab. Einige Tubenwindungen sind schon angedeutet. Die *Wolff*schen Gänge sind noch deutlich zu erkennen, ebenso ihre oben (Seite 13) geschilderte Lage im Verhältnis zu den *Müller*schen Gängen. Im Anfang des vierten Monats (bei 7 cm Scheitel-Steisslänge) überragt der Darmbeinkamm das abdominale Tubenostium bereits erheblich. Der Winkel zwischen Eileiter und Wirbelsäule ist grösser geworden. Der Urnierengang ist zwar im Wachstum erheblich zurückgeblieben, doch noch deutlich wahrzunehmen (Fig. 24). In der Mitte des fünften Monats liegen Ovarien und Oviducte bereits tief im grossen Becken dicht oberhalb der Eingangsebene ins kleine Becken. Die Tuben liegen schon mehr senkrecht zur Längsaxe und zeigen eine Anzahl engliegender zierlicher Windungen. Der *Wolff*sche Gang ist nur noch bei sorgfältiger Besichtigung wahrzunehmen (Fig. 25). Vom sechsten Schwangerschaftsmonat an verlaufen Tuben und Ovarien annähernd parallel zur Beckeneingangsebene. Gegen Ende der Fötalperiode pflegt der uterine Abschnitt etwas höher zu liegen, als die mittleren Tubenpartien. Zur Zeit der Geburt finden sich stets Eileiter und Ovarien noch oberhalb der Eingangsebene des kleinen Beckens. nach Ablauf des ersten Lebensjahres liegen sie unterhalb derselben.

Wie verschieden der Entwickelungsgrad bei derselben Altersstufe sein kann, zeigen Fig. 27 u. 28, die beide von Neugeborenen entnommen sind, die am normalen Ende der Schwangerschaft gut entwickelt zur Welt kamen. Doch ist eine so weit vorgeschrittene Entwickelung der inneren Genitalien, wie Fig. 28 sie zeigt, nicht das Gewöhnliche.

e) Die Bildung der Tubenwindungen.

W. A. *Freund* hat das Verdienst, neuerdings die Aufmerksamkeit auf die Entstehung und auf die fernere Entwickelung der Tubenwindungen hingelenkt zu haben. Er nahm an, dass dieselben durch spiralige Drehungen der Eileiter entstehen, die sich während deren Wanderung ab- und lateralwärts bis ins kleine Becken vollziehen. Die so entstandenen korkzieherartigen Spiralwindungen lässt er sich von der 32. Embryonalwoche an, wo sie ihren Höhepunkt erreicht haben sollen, durch Streckung abflachen und schliesslich fast gänzlich ausgleichen, so dass nur noch die letzte unmittelbar an den Pavillon der Eileiter angrenzende bestehen bleibt. Falls diese Tubenwindungen sich nicht im Lauf der späteren Entwickelung strecken, sondern über die Zeit der Pubertät hinaus sehr ausgeprägt bestehen bleiben, glaubt *Freund* eine Entwickelungshemmung zu sehen, in der er die gelegentliche Ursache mancher Eileitererkrankungen, z. B. der Tubenschwangerschaft vermutet.

Soweit ich die Litteratur übersehe, ist *Nagel* der einzige, der gegen die Lehren *Freunds* über die Entstehung der Tubenwindungen Widerspruch erhoben hat.

Er weist darauf hin, dass wegen der Fixierung der Eileiteranlage in ihrer ganzen Ausdehnung an die Leibeswand durch diejenigen Organe, aus welchen sich die Mesosalpinx entwickelt, eine derartige Spiraldrehung nach Vollendung der *Müller*schen Gänge ausgeschlossen ist. Derselbe Forscher spricht sich dann weiter dahin aus, dass die Bildung der Tubenwindungen lediglich durch eine erhebliche Differenz zwischen dem Wachstum der Eileiter und dem ihres Mesenterium zu stande kommt und dass diese Faltenbildungen erst in den letzten beiden Schwangerschaftsmonaten ihren Höhepunkt erreichen.

Nach meinen Untersuchungen stimme ich diesen Angaben *Nagels* völlig bei. Ich möchte nur noch hinzufügen, dass die Bandapparate, welche gewissermassen als eine Verstärkung desselben im Ligamentum latum liegen, und bisweilen erheblich hemmend auf die Längsentwickelung dieses einwirken, dadurch indirect von grossem Einfluss auf die Bildung der Windungen, besonders aber auf ihre spätere Entfaltung werden können. Es handelt sich um das Ligamentum ovarii und das Ligamentum infundibulo-ovaricum, sowie um die beide miteinander verbindenden, durch den Hilus ovarii verlaufenden stärkeren Binde-

gewebszüge. Bei Neugeborenen und im Kindesalter kann man sich von der angedeuteten Wirkung dieser Bandapparate sehr deutlich überzeugen, ebenso von dem wichtigen Einfluss, den ihre oft an beiden Seiten ungleiche Entwickelung im Verein mit der der Ligamenta rotunda auf die Entstehung der überaus häufigen geringen Asymmetrie in der Lagerung der inneren Genitalien (seitliche Verlagerung) ausübt.

Verfolgen wir nun die Entstehung der Windungen, so sehen wir, dass dieselben zunächst nicht nur in der Ebene des Ligamentum latum, sondern auch senkrecht zu derselben, sowie in allen nur denkbaren Ebenen angelegt werden können.

Mit Zunahme des Missverhältnisses zwischen Wachstum der Tuben und Längsausdehnung des breiten Mutterbandes werden die Windungen immer grösser. Diejenigen, die in der Ebene des Ligamentum latum liegen, können sich zunächst ungehindert weiter ausdehnen; alle anderen, die im Winkel zu diesem sich bildeten, werden ebenfalls in die Ebene der Mesosalpinx hinein abgelenkt, sobald sie die Entfernung zwischen dem vorderen und dem hinteren Blatt derselben soweit ausgefüllt haben, dass sie beim weiteren Wachstum Widerstand erfahren. Es liegt auf der Hand, dass hierbei infolge der weiteren Entwickelung schliesslich die mannigfaltigsten Bilder zu stande kommen können. Immer aber kann man deutlich erkennen, dass die Raumbeschränkung des Ligamentum latum, die durch den oben erwähnten Bindegewebsstrang zum grossen Teil verursacht wird, zu den Faltenbildungen der Tuben Veranlassung giebt.

Auch wenn die Windungen als rein mäandrische zunächst sämtlich genau in der Ebene des breiten Mutterbandes gelegen sind, was nicht ganz selten der Fall ist, kann es zu wunderlichen Formenbildungen kommen. Zur Erläuterung dieser Vorgänge habe ich beistehende Schemata zeichnen lassen.

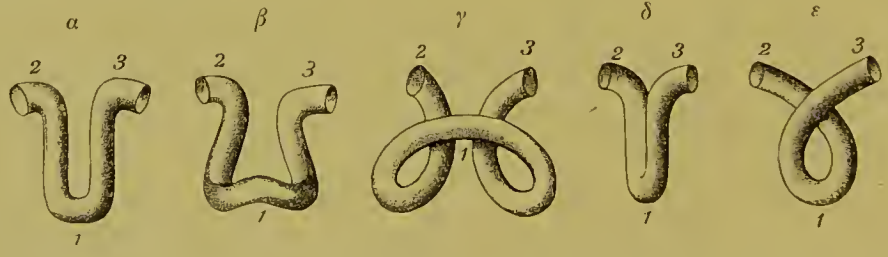

Bei *α* sehen wir die einfache mäandrische Windung, die wir uns in der Ebene des Ligamentum latum gelegen vorstellen wollen. Wächst diese Windung nun noch weiter in die Länge, so kommt ihr Bogen (1) in solche Partien der Mesosalpinx, wo deren Blätter durch dichteres festeres Gewebe miteinander verbunden sind und sich seinem weiteren Vordringen Hindernisse in den Weg stellen. Die vorausgeschobene

Umbiegungsstelle (1) wird aufgehalten und bei weiterem Wachstum wird die Windung, wie ohne weiteres ersichtlich, die bei β gezeichnete Form annehmen können. In der That finden sich solche und ähnliche Formen nicht selten. Wächst die Windung noch weiter, so kann es zu der bei γ gezeichneten Doppelschlingen- oder Brezelform kommen, die auch des öfteren beobachtet wird. *Popoff* hat eine Tube mit solcher Windung abgebildet (vergl. auch Fig. 28).

Liegt die Windung von vornherein nicht genau in der Frontalebene des Ligamentum latum, sondern etwa im Sinne von δ im Winkel zu ihr (vergl. Fig. 28), so wird das Wachstum in der Gegend der beiden Schenkel 2 und 3 allmählich die bei ε abgebildete Schlingenbildung erzeugen können, auch diese Form kommt öfter vor. Es ergiebt sich ohne weiteres, dass durch ähnliche Entwickelung zweier nebeneinander liegender Windungen auch das Bild γ zu stande kommen kann.

Häufig findet man den Typus α an allen Windungen derselben Tube (Fig. 27), alle anderen Formen kommen gewöhnlich nicht rein an demselben Eileiter, sondern in sehr verschiedener Combination zur Beobachtung.

Durch die geschilderten Bildungsmechanismen lässt sich die Entstehungsweise der compliciertesten Tubenwindungen, natürlich auch die der an kurzen Abschnitten gelegentlich vorkommenden korkzieherartigen, zwangslos erklären.

Das soeben erörterte bezieht sich selbstverständlich nur auf gesunde Eileiter.

Dass auch die Schleimhautfalten in Tuben, deren Windungen entfaltet sind, stets einen vollkommen geraden und nicht etwa spiralig gewundenen Verlauf nehmen, davon konnte ich mich an einer grösseren Zahl aufgeschnittener Eileiter überzeugen.

f) Die postfötale Entwickelung der Tuben und ihre senile Involution.

Meine Absicht, auch die postfötale Entwickelung der Tuben und ihre senile Involution einer systematischen Untersuchung zu unterwerfen, konnte ich leider in Ermangelung des dazu erforderlichen Materials nicht ausführen. Da sowohl die frühere als auch die zeitgenössische Forschung diesen interessanten Gegenstand bisher in auffallender Weise vernachlässigt hat, will ich wenigstens neben dem, was ich in der Litteratur fand, die Anschauungen wiedergeben, die ich mir durch eine Reihe von Einzelbeobachtungen gebildet habe, ihre Vervollkommnung oder Richtigstellung weiteren Untersuchungen überlassend.

In der Zeit von der Geburt bis zur Geschlechtsreife fällt neben einer nicht sehr erheblichen, continuierlichen Grössenzunahme der Ei-

leiter besonders die Entfaltung ihrer Windungen in die Augen, auf welche zuerst *W. A. Freund* hingewiesen hat. Diese Entfaltung hängt mit der allmählichen Entwickelung des kindlichen Beckens zu dem der Geschlechtsreife zusammen.

Durch die Ausweitung der Beckenhöhle in der Zeit von der Geburt bis zur Mannbarkeit wird eine stärkere Längenentwickelung der Ligamenta lata und der in ihnen gelegenen obenerwähnten strangförmigen Bandapparate begünstigt. Besonders macht sich dies zunächst im Bereich der Ligamenta ovarii bemerkbar, welche häufig eine erhebliche Zunahme ihrer Länge erkennen lassen. Dementsprechend pflegt die Entfaltung der Tubenwindungen hier am uterinen Ende ihren Anfang zu nehmen und alsdann lateralwärts fortzuschreiten.

Als Ergebnis dieser Vorgänge finden sich gewöhnlich in der Zeit der Pubertät Residuen der kindlichen Schlängelung in der Pars isthmica kaum angedeutet und auch im Bereich der Ampulle wenig in die Augen fallend. Nur die letzte Windung vor dem Fimbrienende bleibt gewöhnlich etwas deutlicher ausgesprochen. Häufig jedoch kommt es nicht zu einer so erheblichen Streckung sämtlicher Tubenwindungen; besonders die in der Ampulle belegenen bleiben nicht selten ausgeprägter bestehen. Bisweilen bleiben die Windungen in fast der ganzen Länge der Eileiter in ähnlicher Weise, wenn auch vielleicht nicht ganz so ausgesprochen erhalten, wie sie sich beim Neugeborenen zu finden pflegen. Sehr selten fand ich noch einige Windungen in anderen Abschnitten des Oviductes stark ausgeprägt, während die Pars ampullaris ziemlich gestreckt verlief.

Ein Bestehenbleiben der Windungen in der ganzen Länge der Tube oder an grösseren Abschnitten derselben sieht *Freund* als Hemmungsbildung an und glaubt, dass dasselbe für die Entwickelung mancher Erkrankungen von hoher Bedeutung ist.

Da ich einerseits bei einem grossen Procentsatz von gut entwickelten Genitalien gesunder erwachsener Frauen die Windungen mehr oder weniger ausgedehnt bestehen fand, andererseits oft stark gewundene Tuben gesund, gelegentlich auch völlig entfaltete erkrankt sah, kann ich mich diesen Anschauungen *Freunds* nicht anschliessen. Ich möchte auch noch bemerken, dass ich es nicht für richtig halte, aus der Schlängelung einer kranken Tube den Schluss zu ziehen, dass dieselbe auch vor der Erkrankung geschlängelt war; vielmehr bin ich der Meinung, dass durch die Massenzunahme des Organs, mit welcher Tubenerkrankungen vielfach einherzugehen pflegen, in vielen Fällen diese Faltung erst nachträglich bewirkt sein dürfte.

An dem langsamen Auswachsen der Eileiter bis zur Pubertät nehmen auch ihre Schleimhautfalten entsprechend teil.

Am wenigsten auffällig sind die Veränderungen in der Ringmuskel-

schieht. In der Subserosa hingegen ist die Entwiekelung einer grösseren Zahl längs oder schräg verlaufender Muskelbündel bemerkenswert, deren volle Ausbildung aber erst während der Geschlechtsreife zu stande zu kommen scheint. Ich habe den Eindruck gewonnen, als wenn ein intensives Geschlechtsleben der kräftigen Ausbildung dieser Längsmuskulatur besonders förderlich sei und bin geneigt, derselben eine wichtige Rolle für die Function des Organes zuzuschreiben.

Die senile Involution der Tuben geht, wie auch *J. W. Ballantyne* und *J. D. Williams* fanden, mit allmählichem Schwund der Muskulatur, und zwar besonders der longitudinalen, einher. Diese Autoren geben an, dass bei einer 76jährigen Frau die Längsmuskulatur überhaupt nicht mehr

Fig. 29.

Querschnitt vom uterinen Ende der Tube einer 69jährigen Frau.

vorhanden war. Durch Zunahme der Bindegewebselemente, besonders durch Ausscheiden einer grösseren Menge von Intercellularsubstanz, kommt es allmählich zu einer Sklerosierung der Tubenwand und des Gerüstes der Tubenfalten.

An diese Verbreiterung der Bindegewebsmassen schliessen sich Schrumpfungsprocesse an, die zu einer Verkleinerung des ganzen Organes, sowie zu einer Vereinfachung in der Gliederung des Faltenapparates führen.

Bei den ältesten, von einer 69jährigen Frau stammenden Eileitern, die ich jüngst untersuchen konnte, waren diese Veränderungen deutlich ausgesprochen und die Schrumpfung noch besonders dadurch ersichtlich, dass die Circulärmuskelschicht nicht als glatter Ring das Lumen um-

schloss, sondern eine recht erhebliche Fältelung zeigte. In der Circulärmuskelschicht selbst machte sich die Bindegewebsvermehrung durch Auseinanderdrängung derselben in einzelne Muskelbündelgruppen bemerkbar.

Fig. 30.

Querschnitt vom abdominalen Ende der Tube einer 69jährigen Frau.

In den Figuren 29 und 30, welche diesem Falle entnommen sind, kommen diese Erscheinungen wegen der Schwäche der Vergrösserung nicht besonders auffällig zur Geltung, dahingegen kann man an ihnen

sehr schön die Veränderungen der Schleimhautfalten (die am uterinen Ende ganz geschwunden sind) beobachten.

Endlich muss ich noch erwähnen, dass auch das Tubenepithel im höheren Alter an dem Process der senilen Involution teilnimmt, wenngleich ich so ausgedehnte Änderungen, wie *Cohen* sie schon bei jüngeren Frauen beschreibt, nicht gesehen habe.

In dem Eileiter der 69jährigen Frau fand ich ein niedriges Cylinderepithel, dessen fast stäbchenförmige Kerne annähernd so lang sind, wie der Zellleib. An manchen Stellen, wo zwei Schleimhautfalten sehr dicht aneinander lagen, so dass die eine auf die andere zu drücken schien, fand ich an der einen, manchmal auch an beiden Falten ein niedrigeres, pflasterähnliches Epithel.

An vereinzelten Stellen schien sogar das Epithel auf kurze Strecken gänzlich geschwunden zu sein. Das Präparat war genügend frisch und gut conserviert.

C. Physiologie der Eileiter.

P. Wendeler.

Litteratur. *Ahlfeld.* Die neuen Ansehauungen über Zusammenhang von Menstruation, Ovulation und Befruchtung und die praktischen Consequenzen derselben. Deutsche mediz. Wochenschrift 1880. Nr. 33. — *Derselbe.* Lehrbuch der Geburtshülfe. 1894. — *Bandl.* Die Krankheiten der Tuben. Stuttgart 1886. — *Becker, O.* Über Flimmerepithelium und Flimmerbewegung im Geschlechtsapparat der Säugetiere und des Menschen. Untersuchungen zur Naturlehre des Menschen und der Tiere herausgegeben von *Moleschott.* Bd. I. 1857. — *Bischoff.* Entwickelungsgeschichte des Kaninchencies. Braunschweig 1842. — *Derselbe.* Beiträge zur Lehre von der Menstruation und Befruchtung. Zeitschrift für rationelle Medizin. Neue Folge Bd. IV. 1854. — *Brücke.* Vorlesungen über Physiologie 1887. — *Chapin Minaret.* Stammt die menstruelle Blutung aus den Tuben? New York med. journ. 1888, Okt. 27. S. 468 (citiert nach Centralbatt für Gynäkologie 1889, Nr. 30). — *Dührssen.* Centralblatt für Gynäkologie 1893. Nr. 25. S. 593. — *Fehling.* Lehrbuch der Frauenkrankheiten. — *Feis.* Sammelreferat nenerer Arbeiten über Ovulation, Coneeption und Menstruation (mit besonderer Beziehung auf den Ort der Copulation von Sperma und Eizelle). Monatsschrift für Geburtshülfe und Gynäkologie 1895. Heft 6. — *Frommel.* Beitrag zur Histologie der Eileiter. Verhandlungen der deutsehen Gesellschaft für Gynäkologie, München 1886. — *Funke-Gruenhagen.* Lehrbuch der Physiologie. 1878. — *Hasse, C.* Die Wanderung des menschlichen Eies. Zeitsehrift für Geburtshülfe und Gynäkologie Bd. XXII. 1891. — *Heil.* Der Fimbrienstrom und die Überwanderung des Eies vom Ovarium zur Tube. Archiv für Gynäkologie. Berlin 1893. — *Henle.* Handbuch der Eingeweidelehre des Menschen. II. Auflage. 1873. — *Hennig.* Der Catarrh der innern weibl. Geschlechtsteile. — *Derselbe.* Die Krankheiten der Eileiter. — *Hensen.* Beobaehtungen über die Befruchtung und Entwickelung des Kaninehens und Meerschweinchens. Zeitsehrift für Anatomie und Entwickelungsgeschiehte I. S. 221. 1876. — *Derselbe.* Physiologie der Zeugung, in *Hermanns* Handbuch der Physiologie. — *Hofmeier.* Grundriss der gynäkologischen Operationen 1888. S. 344. — *Hyrtl.* Lehrbuch der Anatomie des Mensehen. Wien 1881. — *Kehrer.* Versuche über Kastration und Erzeugung von Hydrosalpinx. Beiträge zur klinisehen und experimentellen Geburtskunde. Bd. II. Heft 3. — *Derselbe.* Über den *Pank*schen tuboovariellen Bandapparat nnd den Meehanismus der Einwanderung des Ovulum in den Fransentriehter. *Henle* u. *Pfeuffers* Zeitschrift. 3. R. B. XX. — *Kiwisch.* Geburtskunde. — *Derselbe.* Klinische Vorträge über speeielle Pathologie und Therapie der

Krankheiten des weiblichen Geschlechts. Prag 1845. — *Kussmaul.* Weitere Beiträge zur Lehre von der Überwanderung des menschlichen Eies. Monatsschrift für Geburtskunde Bd. XX. S. 301. — *Landau, L.* Über Tubensäcke. Archiv für Gynäkologie Bd. XL. 1891. — *Landau, Th.* und *Rheinstein, J.* Über das Verhalten der Schleimhäute in verschlossenen und missbildeten Genitalien und über die Tubenmenstruation. Archiv für Gynäkologie Bd. 42. 1892. — *Landois, L.* Lehrbuch der Physiologie des Menschen. II. Aufl. Wien 1881. — *Leopold.* Studien über die Uterusschleimhaut während der Menstruation, Schwangerschaft und Wochenbett. Archiv für Gynäkologie, Bd. XI. 1877. — — *Leopold* und *Mironoff.* Beitrag zur Lehre von der Menstruation und Ovulation. Archiv für Gynäkologie. Bd. 45. 1894. — *Leuckart. Wagners* Handwörterbuch der Physiologie. Artikel Zeugung. — *Lode.* Experimentelle Beiträge zur Lehre von der Wanderung des Eies vom Ovarium zur Tube nach Versuchen an Kaninchen. Archiv für Gynäkologie. Bd. 45. 1894. — *Ludwig.* Lehrbuch der Physiologie des Menschen. Bd. II. 1861. — *Milroy.* Glasgow. medic. Journal. 1891. (Citiert nach *Feis* a. a. O.) — *Morau.* Nouv. arch. d'obst. e. de gynäkol. 1892. (Citiert nach *Feis* a. a. O.) — *Müller, Joh.* Handbuch der Physiologie. Bd. II. 1840. — *Pinner.* Über den Übertritt des Eies aus dem Ovarium in die Tube beim Säugetier. Archiv für Physiologie. 1880. — *Purkinje* und *Valentin.* Entdeckung continuierlicher durch Wimperhaare erzeugter Flimmerbewegungen. *Johannes Müllers* Archiv 1834. — *Robinson.* The New-York medic. Journal LIII. No. 4. 1891. (Citiert nach *Feis* a. a. O.) — *Rouget, Charles.* Recherches sur les organes érectiles de la femme et sur l'appareil tubo-ovarien dans leurs rapports avec l'ovulation et la menstruation. Journal de la Physiologie 1858. — *Sobotta.* Die Befruchtung des Eies der Maus. Anatomischer Anzeiger 1894. — *Sommer.* De graviditate extrauterina. Dissertat. inaug. Gryps. 1855. (Citiert nach *Henle* a. a. O.) — *Schroeder-Hofmeier.* Die Krankheiten der weiblichen Geschlechtsorgane. 1893. — *Slawiansky.* Über die Entzündungen und Retentionscysten der Fallopischen Tuben. Petersburg 1891. (Citiert nach *Woskressensky* a. a. O). — *Thiry.* Über das Vorkommen eines Flimmerepithelium auf dem Bauchfell des weiblichen Frosches. Göttinger Nachrichten 1862. — *Weil.* Beiträge zur Kenntnis der Entwickelung und Befruchtung des Kanincheneies. Mediz. Jahrbücher 1877. — *Woskressensky.* Experimentelle Untersuchungen über die Pyo- und Hydrosalpinxbildung bei den Tieren. Centralblatt f. Gynäkologie 1891. Nr. 42. — *von Winckel.* Lehrbuch der Frauenkrankheiten. 1890. — *Wyder.* Beiträge zur Lehre von der Extrauterinschwangerschaft und dem Orte des Zusammentreffens von Ovulum und Spermatozoen. Archiv für Gynäkologie XXVIII. 1886. — *Zweifel.* Lehrbuch der Geburtshülfe. 1889.

Die thatsächlichen Beobachtungen, welche bisher über die Function der menschlichen Tuben gemacht wurden, sind so überaus spärlich, dass sie vollkommen unzureichend sind, uns ein Bild von den wichtigen und interessanten Vorgängen zu verschaffen, welche sich continuierlich oder in periodischer Wiederkehr in diesem Abschnitt des inneren weiblichen Genitalapparates abspielen.

Vielfach ist deshalb von Forschern der Vergangenheit und Gegenwart behufs Klärung dieser Verhältnisse zum Tierexperiment gegriffen worden, doch müssen wir leider bekennen, dass wir trotz alledem von einer völligen Klarheit über alle in Frage kommenden Vorgänge noch weit entfernt sind.

Die Lehre von der Function der Eileiter hat sich fasst ausschliesslich mit Vorgängen zu befassen, die in unmittelbarem Zusammenhang

mit der geschlechtlichen Fortpflanzung stehen. Drei verschiedene Aufgaben von besonderer Wichtigkeit sind es, welche die Oviducte hierbei zu erfüllen haben. Einmal haben sie das aus einem Ovarialfollikel entleerte Ei aufzunehmen und zum Uterus hin zu befördern und so als Ausführungsgänge für die weiblichen Sexualdrüsen zu fungieren, ferner dienen sie als Kanal, durch welchen das im Anschluss an eine stattgehabte Copulation in die Uterushöhle eingedrungene Sperma bis zum Fimbrientrichter gelangt, endlich müssen wir annehmen, dass sie die Organe sind, innerhalb deren die passend als Imprägnation bezeichnete Befruchtung des Ovulum sich normalerweise vollzieht.

Die Bewegung der Cilien, die jedenfalls schon am Ende der Fötalzeit an den Cylinderepithelien der Eileiter vorhanden sind, soll nach der am weitesten verbreiteten Anschauung bei der Wanderung des Eies in und durch die Tube eine wichtige Rolle spielen. Beobachtet wurde ihr von innen nach aussen gerichteter Wimperschlag zuerst beim Kaninchen, dann auch bei andern Säugetieren, Vögeln und Amphibien von *Valentin* und *Purkinje*. *Mayer*s Entdeckung von dem Vorhandensein von Flimmerepithel am Peritoneum des Frosches veranlasste alsdann *Joh. Müller*, auch dem wimpernden Epithel der Säuger einen grossen Anteil an der Aufnahme des Eies in den Oviduct zuzuschreiben. Über die Mechanik der hierbei in Frage kommenden Vorgänge sprach sich zuerst *O. Becker* deutlich aus, der darauf hinwies, dass schon von Geburt an durch die Flimmerbewegung in den Eileitern ein constanter Strom vom Ostium abdominale zum Ostium uterinum hin erregt wird, durch welchen ein gleicher Strom in der serösen Flüssigkeit an der Peritonealoberfläche der Ovarien entsteht, der dazu beiträgt, dem austretenden Ei seine Richtung gegen die Abdominalpforte der Tube zu geben. *Kiwisch* schloss sich diesen Anschauungen *O. Becker*s an, ebenso *Kussmaul*, welch letzterer noch darauf hinwies, dass durch die Congestion zu den Genitalien während der Menstruation und durch das Bersten des Follikels die Triebkraft des Flimmerstromes sowie auch die capillare Wasserschicht im Bauchfellsack zwischen den Eingeweiden der Beckenhöhle in einer diesen Vorgängen förderlichen Weise vermehrt werden muss.

Ohne von der schon früher von *Mayer* gemachten analogen oben erwähnten Beobachtung zu wissen, fand *Thiry*, auf dessen Entdeckung sich die meisten neueren Autoren stützen, bei weiblichen Fröschen kurz vor der Brunstzeit Flimmerepithel auf dem Bauchfell, das in Streifen nach den Eileiterostien convergierend angeordnet war und nach ihnen hin wimperte. Bei männlichen Tieren und unentwickelten Weibchen der gleichen Art fehlte dasselbe. Eipigment, das *Thiry* auf diese Flimmerepithelstrassen verbrachte, wurde zuerst nach den Mündungen der Tuben, dann in dieselben hinein und schliesslich in den Eileitern selbst weiter befördert.

Henle, der sich diese Ansichten von der Einwirkung der Flimmerbewegung und die daraus folgenden Schlüsse gleichfalls zu eigen machte, wies auf den Verlauf der Fimbria ovarica und ihre den Process der Einwanderung des Ovulum erleichternden anatomischen Verhältnisse hin, nachdem schon *Kiwisch* und *Sommer* durch Leichenöffnungen constatiert hatten, dass das Infundibulum nicht nur zur Zeit der Brunst oder Menstruation, sondern jederzeit dem Ovarium genähert ist oder gar dasselbe zum Teil bedeckt.

Durch systematische experimentelle Untersuchungen hat später *Pinner* die Frage von der Einwanderung des Eies zu lösen versucht. Er injicierte in die Bauchhöhle von Kaninchen bis zu 40 Cbcm Kochsalzlösung, in welcher Tusche, Eiterkörperchen, oder andere Substanzen, teilweise auch combiniert, suspendiert waren, und fand dieselben schon nach $2^1/_2$—3 Stunden in der Scheide vor. Auf Grund dieser Experimente giebt er dem Vorgang der Einwanderung des Ovulum dieselbe Begründung, die wir schon von *O. Becker* kennen gelernt haben. Dass die Flimmerbewegung auch imstande ist, corpusculäre Partikelchen in und durch die Eileiter zu befördern, ohne dass ein Flüssigkeitsstrom durch dieselben zustande kommt, suchte dieser Autor nachzuweisen, indem er vor Einleitung eines der geschilderten Versuche das Uterushorn $^1/_2$ cm von der Tubenmündung entfernt unterband. Er fand danach eine Anzahl von Eiterkörperchen und Tuschpartikeln, die er injiciert hatte, vor der Unterbindungsstelle und das Lumen dort erbsengross blasig durch Flüssigkeit aufgetrieben.

Viel mehr noch könnte man aus einer hochinteressanten Beobachtung *Hensens* schliessen, dass die Flimmerbewegung allein, auch wenn eine Durchströmung der Tube nicht zustande kommen kann, ausreichend ist, die Eier in den Trichter eintreten und weiter wandern zu lassen. Dieser Forscher fand bei einem Kaninchen mit durchtrenntem und atresierten uterinen Eileiterende die Tube mit gegen 100 unbefruchteten Eiern gefüllt.

Nach *Pinner* trat *Heil* an die experimentelle Untersuchung der Frage, ob die Beförderung der Ovula durch Flimmerbewegung geschehen könne, heran. Ihm gelang es ebensowenig, wie früher *Kehrer*, in dessen Sinne er seine Arbeiten ausführte, die Bewegung der Eier durch den Wimperschlag ausgeschnittener Schleimhäute unter dem Mikroskop zu erzielen. Er warf *Pinner* die Vernachlässigung der Bewegung der Baucheingeweide, der Schwerkraft, der Respirationsbewegungen, der Capillarattraction und der willkürlichen Bewegung der Tiere vor. Ferner wies er auf die Fehlerquelle durch die erhebliche Vermehrung der intraabdominellen Flüssigkeit infolge der grossen Masse der Injection, sowie auf den Einfluss der starken Grössendifferenz zwischen Ovulum und den von *Pinner* injicierten Körnchen

hin. *Heil* selbst stellte eine Reihe verschiedener Tierversuche an, deren Resultat er dahin präcisiert, dass wir noch nicht in der Lage sind, eine einwurfsfreie Erklärung von der Wanderung des Eies vom Ovarium in die Tube zu geben. Er glaubt jedenfalls betonen zu müssen, dass die Hypothese von der Wirksamkeit des Fimbrienstromes, zumal von seiner Fernwirkung, nicht in dem bisherigen Umfange aufrecht zu erhalten ist, sondern dass sie wesentlich modificiert werden muss.

Die mit Recht gegen die Versuche *Pinners* gemachten Einwürfe *Heils* betreffs der Flüssigkeitsvermehrung in der Bauchhöhle und der zu geringen Grösse der eingeführten Partikelchen, deren Beförderung durch Flimmerbewegung und Strömung noch nicht auf eine ebensolche der viel grösseren Ovula schliessen lasse, beachtete *Lode* bei seinen Untersuchungen. Er injicierte seinen Kaninchen Eier von Ascaris lumbricoides, die halb so gross sind (0,08—0,09 *mm*) als ihre eignen (0,17 *mm*). Nach zehn Stunden fand er bereits zahlreiche Eier in der Mitte der Tuben, während sie in der Bauchhöhle völlig fehlten (weshalb *Lode Hensen* und *Veit* beistimmt, die den Mechanismus der Ei-Aufnahme für einen sehr sicheren halten). Nach 36 Stunden waren die Eier bereits bis nahe an das Uterushorn gelangt. Nach sieben Tagen fanden sich viele Ovula in den Tuben, eins auch im Uterushorn. Oft sah *Lode* zwei und mehr Eier, einmal sogar acht durch die sie umgebende Eiweissschicht zusammengeklebt. Er ist der Meinung, dass diese Eiklumpen sich nicht erst in dem Oviduct zusammenballten, sondern bereits in diesem Zustande in denselben hineinbefördert wurden. *Lode* hält die Flimmerbewegung für das treibende Agens und spricht die Ansicht aus, dass die Brunst einen fördernden Einfluss auf die Schnelligkeit der Bewegung hat. Bei noch nicht geschlechtsreifen Tieren fielen seine Versuche negativ aus, was er auf die noch sehr mangelhafte oder fehlende Entwickelung der Cilien zurückführt. Vor der Ausführung seiner Injectionsversuche hat *Lode* Beobachtungen über die Wirksamkeit des Wimperepithel an ausgeschnittenen Schleimhäuten unter dem Mikroskop angestellt. Im Gegensatz zu *Kehrer* und *Heil* sah er eine kräftige Fortbewegung der Ovula sowohl durch den Wimperschlag, als auch durch den Flüssigkeitsstrom.

Es kann keinem Zweifel unterliegen, dass die schönen Versuche *Lodes* wesentlich zur Förderung unserer Kenntnis von der Wanderung des Eies beigetragen haben, doch will mir scheinen, dass auch sie eine völlige Klarlegung aller Einzelheiten der sich abspielenden Vorgänge nicht gebracht haben. Ich denke hierbei hauptsächlich an peristaltische oder antiperistaltische Bewegungen der Eileiter, über welche wir leider genügende Kenntnis nicht besitzen, die aber wohl sicherlich auf das Verhalten ihres Inhalts einen grossen Einfluss ausüben können.

Lode selbst hat diese Frage schon berührt. Er meint mit Recht, dass die Peristaltik das Ei nicht direct vorwärtsschieben könne, sondern höchstens indirect, indem sie die in der Tube vorhandene Gesamtflüssigkeit bewegt, durch welche alsdann das Ei mit fortgerissen werden könne. Er ist aber mit *Kiwisch* der Ansicht, dass der Tubenkanal am weitesten am abdominalen, am engsten am uterinen Ende ist. Es müsse also bei einem irgendwo im Oviduct entstehenden Druck die Flüssigkeit nach dem weiten abdominalen Ende ausweichen. Demgemäss könne eine Beförderung des Ovulum zum Uterus hin durch Peristaltik nicht geschehen.

Dagegen muss ich einwenden, dass das weite abdominale Ende bis auf feine capillare Spalten von den Tubenfalten völlig ausgefüllt ist, zumal zur Zeit der congestiven Hyperämie, während das uterine auf dem Querschnitt ein wirklich offenes sternförmiges Lumen zeigt. Es scheint mir daher wahrscheinlich, dass das uterine Ende bei einer vom Pavillon zum Uterus hin verlaufenden peristaltischen Welle, entgegen der Ansicht *Lodes*, eher einen leichteren Austritt von Flüssigkeit gestatten dürfte, als das abdominale und dass so ein Flüssigkeitsstrom in diesem Sinne zustande kommen könnte. Ich möchte sogar glauben, dass eine ringförmige Contraction der Eileiterwand im Bereich der Ampulle die zwischen dem weichen Polster der blutreichen Falten liegende spaltförmige Tubenlichtung gänzlich verschliessen kann, wodurch alsdann beim Fortschreiten dieser Contraction zum Uterus hin der Inhalt in dieser Richtung fortbewegt, man könnte fast sagen ausgepresst werden würde. Die vielfach nachgewiesene, erheblich schnellere Beförderung des Ovulum im abdominalen Abschnitt im Vergleich zu der im uterinen würde sich bei dieser Annahme auf das einfachste erklären. Ich bin deshalb der Meinung, dass auch die *Lode*schen Experimente und Erwägungen nicht erwiesen haben, dass ausschliesslich die Wimperbewegung und der Wimperstrom den Transport besorgen müssen.

Der einzige sichere Beweis, der bisher für die Möglichkeit einer Beförderung der Ovula allein durch Flimmerbewegung erbracht ist, scheint mir die schon erwähnte Beobachtung *Hensens* über das Vorhandensein zahlreicher unbefruchteter Eier in einer atretischen Kaninchentube zu sein. Doch bin ich der Meinung, dass es nicht statthaft ist, aus derselben zu schliessen, dass nicht unter normalen Verhältnissen die Peristaltik und ein durch sie erzeugter Strom eine noch stärkere Wirkung erzielen und dadurch zum wichtigeren Bewegungsfaktor werden kann. —

Auffällig ist die Angabe von *Morau*, der bei Tieren und in einem Falle auch beim menschlichen Weibe mikroskopisch am Ligament. infundib. ovaricum Flimmerepithelstrassen nachgewiesen haben will, die

sich zur Zeit der Menstruation entwickeln, während ausser der Periode das Ligament von einfachem Pflasterepithel bekleidet ist. Zwischen diesen Flimmerepithelstrassen, durch welche das Ei nach seinem Austritt aus dem Follikel zur abdominalen Tubenöffnung hingewimpert werden soll, waren Streifen unveränderten Plattenepithels vorhanden. —

Die älteste Hypothese von der Einwanderung des Ovulum in die Tube nahm an, dass während der Ovulation die Eileiter sich erigieren und mit ihren sich aufrichtenden Fimbrienenden den gleichseitigen, bersten wollenden Follikel umfassen, so dass ein herausfallendes Ei direct in den Trichter gelangen muss.

Diese Hypothese, die sich nach dem Bericht *Henles* auf Gefässinjectionsversuche *von Hallers* und *Walters* stützte, war, durch triftige Gründe widerlegt, bereits verlassen, doch scheint sie neuerdings, wenn auch modificiert, wieder Anhänger zu finden. So will *Robinson* bei Vivisectionen und beim Schlachten von Tieren zur Zeit der Brunst häufig die Bewegung der erectilen Oviducte, das Sichaufrichten der Fimbrien und Anlegen an das Ovarium gesehen haben. Auf seine interessanten Beobachtungen baut er eine neue Theorie der Vorgänge bei der Menstruation auf. Die Fortbewegung des Eies durch den Eileiter lässt er durch Peristaltik geschehen.

Auch *Milroy* (vergl. *Feis* a. a. O.) hält die Tuben für erectile Organe. Er lässt sich das Fimbrienende bei der Ovulation um das Ovarium legen. Seine Beschreibung von Drüsen an den Fimbrien, deren Secret sich um das Ei legt und dessen Herabfallen in die Bauchhöhle verhindert, dürfte wohl gerechten Zweifeln begegnen.

Meiner Meinung nach ist es durchaus falsch, die Tube oder ihr Fimbrienende als ein erectiles Organ ansehen zu wollen; wenngleich ihre Schleimhaut im ampullären Abschnitt sowie im Trichter durch eine ausserordentlich starke Gefässentwickelung ausgezeichnet ist, so fehlen ihr doch ohne Zweifel alle anatomischen Charaktere eines Schwellkörpers. In der That sah ich ein ganz anderes Verhalten des Pavillons bei hochgradiger Hyperämie, als ich es nach der Bezeichnung „Erection“ vermutet hatte. Wiederholt fand ich Gelegenheit, Tuben in den ersten Stadien sehr starker acuter Entzündung zu beobachten. Ich sah die Fimbrienschleimhaut stark geschwollen, feuchtglänzend, dunkelrot. Die Gefässe waren erweitert und strotzend gefüllt. Durch die Schwellung der Schleimhaut war es zu einer völligen Entfaltung, man könnte fast sagen Umklappung des Pavillon gekommen. An Stelle eines Trichters, in dessen Tiefe das abdominale Tubenostium liegt, fand sich nunmehr ein Kegel, an dessen Spitze diese Öffnung zu suchen war. Die Manteloberfläche des Kegels wurde durch die nach aussen gekehrte Schleimhautfläche gebildet. An der von *Orthmann* gegebenen Abbildung, Fig. 2 auf Tafel I dieses Buches, kommt

dieses Verhalten einigermassen zum Ausdruck. Auch wenn es noch nicht zu ödematöser Durchtränkung der Schleimhaut gekommen war und die Hyperämie allein das Bild beherrschte, fand ich ganz ähnliche Erscheinungen am Fimbrienende.

Wenn die menstruelle Congestion eine ähnliche Entfaltung des Tubentrichters bewirkt, was mir nicht unwahrscheinlich ist, so scheint mir durch diese Eversion der Trichterschleimhaut in die Bauchhöhle eine starke Vergrösserung der wimpernden Fläche in derselben erzeugt zu werden, die der etwaigen Aufnahme eines sich loslösenden Eies durch den Flimmerstrom günstigere Bedingungen bieten könnte.

Eine hochinteressante Beobachtung über Bewegungen des Fimbrienapparates, die zur Aufnahme des Ovulum Beziehung zu haben scheinen, machte *Hensen* an zwei Meerschweinchen. Er sah die Fimbrien in lebhafter Weise über die ovulierenden Ovarien hin- und hergleiten, gezogen von organischen Muskeln, welche hier zum Teil am Zwerchfellband des Eierstockes sitzen. Die ausgestossenen Ovula klebten mittelst ihrer Granulosazellen an den Fimbrien, mit welchen sie über die glatte Oberfläche des Ovarium hinglitten. Auch *Kehrer* sah ähnliche Bewegungen des Fimbrienapparates. Anscheinend auf Grund dieser Beobachtungen nimmt *Ahlfeld* in dem jüngsten, von ihm verfassten, Lehrbuch der Geburtshülfe an, dass die Fimbrien als Vorrichtung dienen, um die Ovarien zu umfassen und die Eier aufzunehmen. Ich glaube, dass die von *Hensen* und *Kehrer* beobachteten Erscheinungen, ebenso wie das von verschiedenen zuverlässigen Autoren erwähnte „Wiederhinaufkriechen“ der von den Eierstöcken heruntergezogenen Fimbrien es waren, welche früher die irrige Idee von einer „Erection“ der Trichter und Umklammerung der Ovarien aufkommen liessen. Die Muskulatur der Fimbrien, sowie vielleicht zum geringeren Teil auch die Flimmerepithelien des Pavillon sind für diese mannigfaltigen Bewegungen verantwortlich zu machen.

Ähnlich der Beobachtung *Hensens* stellte sich auch *Rouget* die Sache vor, der in der Mesosalpinx massenhafte Züge glatter Muskelfasern nachgewiesen hat. Er war der Meinung, dass diese, auf reflectorischem Wege angeregt, während der Ovulation den Fimbrientrichter gegen den Eierstock bewegen und ihm gestatten, über die entferntesten Gegenden desselben hinzugleiten, um die ausgetretenen Eier aufzunehmen. Derselbe Forscher weist auch einer gleichzeitig statthabenden Erection der in Frage kommenden Organe eine gewisse Rolle zu. Noch weiter geht *Hasse*, der die Tuben mit ihrem Gekröse sich vollkommen um die Ovarien herumlegen und so um sie eine gegen die Bauchhöhle hin abgeschlossene Tasche bilden lässt. In den capillaren Raum dieser eintauchend sollen die Flimmerhaare durch ihren Wimperschlag die Flüssigkeit samt dem darin enthaltenen Ovulum gegen das abdominale

Ostium der Tube, welches ebenfalls in den capillaren Spaltraum der Tasche eintaucht, in Bewegung setzen.

Ein anderes Moment hat *Leuckart* in die Lehre von der Einwanderung des Eies hineingebracht. Er sah den *Graaf*schen Follikel als einen „projectilen Apparat“ an und glaubte, dass beim Platzen des Follikels sein Inhalt mit samt dem Ovulum mit einiger Gewalt herausgespritzt wird und so unter Beseitigung mancher sonst vorhandener erheblicher Schwierigkeiten in den Pavillon gelangt.

Kehrer und neuerdings *Heil*, die, wie oben erwähnt, die Wimperbewegung und die durch sie erzeugte Strömung nicht für ausreichend zur Beförderung des Eies in den Trichter anerkennen wollen, nahmen auch die *Leuckart*sche „Ejaculationstheorie“ wieder zu Hülfe. *Kiwisch* wandte mit Recht gegen *Leuckart* ein, dass die Rupturstelle stets von einem durch den intraabdominalen Druck angedrängten Nachbarorgan verlegt sei, so dass man sich die Ergiessung des Follikelinhalts immer nur als ein allmähliches Hervorquellen vorstellen dürfe. Auch die Beobachtung *Hensens*, der reife Follikel durch leisen Druck mit einer Nadel zur Entleerung brachte, scheint mir zur Widerlegung der Ejaculationstheorie bemerkenswert. Wenn *Hensen* in der erwähnten Weise den Follikel sprengte, spritzte wohl zunächst ein Tröpfchen Flüssigkeit heraus, das Ovulum jedoch mit seiner klebrigen Schicht von Granulosazellen trat erst mit der nachsickernden Flüssigkeit auf die Oberfläche des Eierstockes.

Endlich habe ich noch die *Pank*sche Anschauung zu erwähnen. Dieser Autor fand zwischen Tube und Ovarien einer Selbstmörderin, von der er annahm, dass sie vor 5—6 Tagen den Coitus vollzog, junge Bindegewebsmembranen, die er als physiologisch zum Zweck der Überleitung des Eies in den Oviduct entstanden wähnte. Eine Anzahl ähnlicher Befunde, die er bei geschlechtsreifen Frauen in der Folgezeit machte, bestärkten ihn in seinem Glauben.

Wie *Kehrer* nachgewiesen hat und wie heute wohl ausnahmslos von allen anerkannt wird, ist dieser *Pank*sche Bandapparat lediglich ein pathologisches Product chronischer circumscripter Pelveoperitonitis, welche mit der Überführung der Ovula nichts zu schaffen hat.

Die grosse Zahl der vorstehend referierten mehr oder weniger verschiedenen Anschauungen zeigt wohl klar, dass die bei der Wanderung des Eies vom Follikel in die Tube stattfindenden Vorgänge noch der sicheren, völlig einwandsfreien Feststellung und Aufklärung harren.

Rückblickend auf die einschlägigen Beobachtungen zahlreicher Forscher stelle ich mir den Hergang, wie ich wohl annehmen darf, in Übereinstimmung mit den meisten zeitgenössischen Naturforschern und Ärzten, folgendermassen vor.

Wenn ein reifer Follikel platzt, quillt sein flüssiger Inhalt und

mit ihm das von Granulosazellen umgebene Ei allmählich aus der Rissstelle an die Oberfläche des Ovarium vor, wo es alsbald in den capillaren Spaltraum zwischen Eierstock und anliegendem Nachbarorgan gelangt. Für den weiteren Verlauf sind alsdann zwei Möglichkeiten in Betracht zu ziehen.

Einmal können die Verhältnisse so liegen, dass das Ei beim Austritt aus dem Follikel oder bald darnach ausserhalb der Wirkungssphäre des Fimbrientrichters in die Bauchhöhle gerät, und auch später nicht mehr in dieselbe hineingelangt. Es wird alsdann schliesslich an irgend einer Stelle des gewaltigen Capillarspaltes der Bauchhöhle zu Grunde gehen. Ich glaube, dass dieses Vorkommnis bei normalen Genitalien überaus selten ist. Einige Autoren wollen hieraus die Möglichkeit primärer Bauchhöhlenschwangerschaft, die von anderen bestritten wird, herleiten.

Die zweite Möglichkeit ist die, dass das Ovulum sogleich beim Austritt an die Oberfläche des Ovarium, oder doch nachträglich, in den Bereich des Einflusses des Tubentrichters kommt. Für diese Fälle gestaltet sich der Vorgang am einfachsten dann, wenn das Ei sofort in unmittelbarer Berührung mit der Schleimhaut des Pavillon gekommen war (die sich übrigens an der Spitze der einzelnen Fimbrienarme auch an der Aussenseite findet). Unter solchen Umständen dürfte die directe Einwirkung des Wimperschlages im Verein mit der durch ihn erzeugten Flüssigkeitsströmung in dem Capillarraum, dessen eine Wand das Flimmerepithel bildet, das Ei alsbald zu dem Ostium abdominale des Tubenrohres hinwälzen. Wie wir oben gesehen haben, ist aber auch die Möglichkeit der Einwirkung eines durch Peristaltik erzeugten Flüssigkeitsstromes nach unseren heutigen Kenntnissen durchaus nicht von der Hand zu weisen. Kam das Ei nicht sogleich in directe Berührung mit der Trichterschleimhaut, so ist zunächst die Möglichkeit gegeben, dass dasselbe bei den Bewegungen, welche die Fimbrien besonders zur Zeit der menstruellen Congestion oder beim activen Geschlechtsgenuss der Frau und vielleicht auch in schwächerem Masse in der Zwischenzeit ausführen, in der von *Hensen* bei Meerschweinchen direct beobachteten Weise an eine Fimbrie gelangt, von wo es alsdann wieder, wie soeben geschildert wurde, weiter befördert wird. Ferner müssen wir annehmen, dass auch der Flüssigkeitsstrom, der in weiterem Umkreise durch den Wimperschlag continuierlich und durch die Peristaltik wahrscheinlich periodisch nach dem Tubeneingang hin erzeugt wird, stark genug ist, ein Ovulum, welches in seinen Bereich geriet, schliesslich in den Pavillon hineinzutreiben. Endlich ist noch daran zu denken, dass ein Ei, welches abseits von dieser Strömung in die Bauchhöhle gelangte, gelegentlich einmal noch durch Bewegungen der anderen Eingeweide in die Wirkungssphäre des Pavillon transportiert werden kann.

Man kann wohl annehmen, dass die geringe Vermehrung der Capillarflüssigkeit durch den Liquor folliculi erleichternd auf die Beförderung des Eies einwirkt, während eine Aufhebung der Capillarität der in Betracht kommenden Räume durch Ascites dieselbe wohl vereiteln kann.

Dass auch die congestive Hyperämie bei der Menstruation, sowie die Erregung der Organe bei der activen Ausübung des Geschlechtsaktes, die sicherlich auch einen belebenden Einfluss auf den Wimperschlag des Epithels ausüben können, durch Verstärkung der Bewegung des Fimbrienapparates und der Peristaltik fördernd für die Aufnahme des Ovulum zu wirken vermögen, ist überaus wahrscheinlich. In den von *Rouget* entdeckten zahlreichen Muskelzügen in den Ligamenten der inneren weiblichen Genitalorgane möchte ich eine Einrichtung sehen, die mehr dazu dient, den Tonus der Bandapparate zu erhalten, und dieselben vor Auszerrung und Erschlaffung durch die fortdauernd auf sie einwirkenden Kräfte zu bewahren, als ein wirkliches Bewegungsorgan zur Sicherung der Einwanderung des Eies. —

Für die Fortbewegung des glücklich in den Eileiterkanal gelangten Ovulum nach dem Uterus hin werden von den verschiedenen Autoren zwei Mechanismen in Anspruch genommen. Die einen wollen sie lediglich durch die Flimmerbewegung der Schleimhaut und die durch sie erzeugte Flüssigkeitsströmung vor sich gehen lassen (*Hensen*, *Hyrtl*, *Henle*, *von Winckel* u. a.). Andere wieder sind der Meinung, dass das Ei nach seinem Eintritt in den Oviduct durch die Muskelkraft des Organes weiter befördert wird (*O. Becker*, *Hennig*, *Robinson* u. a.). Eine dritte Reihe von Forschern glaubt, dass beide Möglichkeiten an der Fortschaffung des Eies beteiligt sein können (*Brücke*, *Schroeder* u. a.).

Betrachtet man die Verhältnisse beim Vogel, dessen massige Ovula sicherlich nur durch Muskelwirkung fortbewegt werden können, so wird man geneigt sein, der Peristaltik die Hauptwirkung zuzusprechen, andererseits lehren die Beobachtungen am Frosch und am Kaninchen, dass auch allein die Flimmerbewegung ausreichend sein kann. Aus den widersprechenden Angaben der Autoren darf man wohl schliessen, dass auch der Modus der Fortbewegung des Eies durch den Eileiter für Mensch und Säugetier noch nicht sicher festgestellt ist.

Auch unsere Kenntnisse über den Verlauf der Peristaltik an den Tuben und ihre Einwirkung auf deren Inhalt sind noch recht unbefriedigend. *Hyrtl* spricht von ihrer wurmförmig gegen das Ostium abdominale fortschreitenden Bewegung, dieselbe Richtung nimmt *Gruenhagen-Funke* an. Interessant ist die Angabe *Ludwigs*, der die Bewegungen der Tube als immer fortschreitende bezeichnet und annimmt, dass ihr Weiterschreiten ebensowohl vom Eierstock zum Uterus als auch in umgekehrter Richtung geschehen kann. Ähnlich äussert

sich *Leuckart*, dass in vielen Fällen die Verbreitung der Samenkörperchen auch durch eine Art antiperistaltische Bewegung der muskulösen Leitungsorgane noch besonders erleichtert und befördert zu werden vermag. In der That scheint mir die Möglichkeit (worauf hier wohl hingedeutet werden soll), dass im Augenblick des Höhepunktes des Geschlechtsaktes eine Umkehrung der Peristaltik in Antiperistaltik stattfinden kann (wie wir sie ja ähnlich am Darmtractus bei starken Reizzuständen gelegentlich beobachten), nicht so ganz von der Hand zu weisen. Dass bei Frauen mit der höchsten geschlechtlichen Erregung stärkere Bewegung der inneren Genitalien und jedenfalls auch der Tuben einhergehen, dafür sprechen deutlich die Schilderungen, welche sie von dem Wollustgefühl bei einer befriedigenden Copulation geben.

Seit ich dem Verhalten normaler mikroskopischer Tubenpräparate mehr Aufmerksamkeit zugewandt habe, ist mir aufgefallen, dass bei Frauen, die zahlreiche Kinder geboren haben, bei denen man also ein inhaltreiches Geschlechtsleben annehmen darf, sofern sie die Menopause noch nicht erreicht hatten, eine ausserordentlich stark entwickelte Längsmuskulatur der Eileiter vorhanden ist, während bei gleichaltrigen Personen, deren Genitalbefund Jungfräulichkeit oder einen sehr geringen Gebrauch der Geschlechtsorgane garantierte, die Schicht der Längsmuskulatur sehr spärlich ausgebildet war. Wenn diese Erscheinung sich bei einer grösseren Zahl von Beobachtungen bestätigt finden sollte und eine etwa zurückgebliebene Schwangerschaftshypertrophie ausgeschlossen werden kann, so würde dadurch die begründete Ansicht, dass die Befriedigung des Geschlechtstriebes beim Weibe mit kräftigen Bewegungen der Eileiter einhergeht, zur Gewissheit erhoben. Nichtsdestoweniger bliebe die interessante Frage, ob es sich hierbei um Peristaltik oder Antiperistaltik handelte, noch offen. —

Was die Zeit anlangt, welche das Ovulum zur Durchwanderung des Eileiters braucht, so liegen für Tiere eine Anzahl sicherer Angaben vor, die durch systematische Untersuchungen gewonnen sind. *Bischoff, Hyrtl* und andere heben das langsame Fortschreiten des Eies hervor, ebenso *Ludwig*, der sich dahin äussert, dass nicht bekannt ist, durch welche Einrichtung die Bewegung so verlangsamt ist, die rascher vor sich gehen müsste, wenn das Ei dem Strom der Flimmerhaare oder der peristaltischen Bewegung der Muskeln folgte. *Bischoff* fand, dass das Ei des Kaninchens 3 Tage, das der Wiederkäuer 4—5 Tage, das des Hundes 8—10 Tage im Eileiter verweile. In Übereinstimmung damit stellte *Hensen* fest, dass das Kaninchenei nach etwa 70 Stunden den Uterus erreicht hat. Beim Menschen ist nur einmal ein unbefruchtetes Ei im Oviduct zuverlässig beobachtet worden und zwar von *Hyrtl*. Nach *Bischoff*, der diesen Fall, gestützt

auf *Hyrtls* Angaben, ausführlicher beschrieben hat, brauchte das Ei vom Beginn der Menstruation an 5 Tage, um das uterine Endstück der Tube, wo es gefunden wurde, zu erreichen. Da wir durch *Leopold* und *Mironoff* wissen, dass die *Graaf*schen Follikel beim menschlichen Weibe sowohl am Anfang, als auch auf der Höhe und am Schluss der Menstruation bersten können, und dass auch die Menstruation verlaufen kann, ohne dass es während derselben zur Entleerung des reifen Follikels kommt (übereinstimmende Beobachtungen hatten auch *Coste* [Vergl. *Hensen* a. a. O.] und *Bischoff* schon gemacht), so können wir auch aus diesem zuverlässig beobachteten und gut beschriebenen Falle eine absolut sichere Zahl für die Dauer der Wanderung des menschlichen Eies durch den Eileiter nicht herleiten. Immerhin scheint mir die Annahme, dass das Ei den Weg durch den ganzen Oviduct beim Menschen in etwa einer Woche zurücklegt, von der Wahrheit nicht allzu fern zu bleiben.

Auch *Letheby* will zweimal ein unbefruchtetes Ovulum im menschlichen Eileiter gesehen haben. In welchem Abschnitt desselben es lag, erwähnt er nicht. So würde der Beobachtung nicht viel Wert beizumessen sein, auch wenn *Bischoff* unrecht hätte, der nachweist, dass es sich einmal sicher nicht, das andere mal wahrscheinlich nicht um ein Ei gehandelt hat. —

Die Beförderung des Samens durch die Tuben geht überaus schnell von statten. *Hensen* fand ihn bereits $2^3/_4$ Stunden nach dem Belegen auf dem Ovarium eines Kaninchens. *Bischoff* und *Leuckart* sahen bereits $^1/_4$ Stunde nach der Begattung Spermatozoen bis in die Mitte der Eileiter eines Kaninchens vorgedrungen. Bei einer Hündin *Bischoffs* war das Sperma 20 Stunden nach dem Belegen auf dem Ovarium, bei einem Kaninchen in der Hälfte der Zeit. Über das Auffinden von Sperma im menschlichen Oviduct erinnere ich mich nur zweier Beobachtungen. *Zweifel* erwähnt, dass *Birch-Hirschfeld* ein Freudenmädchen secierte, welches mit einem Manne in actu durch Kohlenoxyd erstickt war und einige Stunden darnach in positione gefunden wurde. Bei der nach etwa 14—16 Stunden vorgenommenen Autopsie wurden in den Tuben noch lebende Samenfäden entdeckt. *Dührssen* fand bei einer Patientin, die 9 Tage in der Charité gelegen und angeblich vor $3^1/_2$ Wochen den letzten Coitus ausgeführt hatte, in der einen leicht erkrankten Tube lebende, in der andern schwer veränderten bewegungslose Spermatozoen. Gegen diese letzte Beobachtung machte *A. Martin* geltend, dass die Verhältnisse des betreffenden Krankenhauses nicht derart wären, dass ein Einführen von Sperma auch noch während eines Aufenthalts der Kranken in demselben unbedingt auszuschliessen sei.

Wie lange sich die Befruchtungsfähigkeit, oder was wohl dasselbe sagen will, die Beweglichkeit der Spermatozoen in der Tube des Men-

schen oder der Säugetiere erhält, wissen wir nicht, jedenfalls dürfen wir annehmen, dass die Zeit nicht so ganz kurz ist, wenngleich sie auch dieselbe Dauer, wie bei vielen anderen Tieren, bei weitem nicht erreichen dürfte. Um für letztere einige Angaben zu machen, will ich nur erwähnen, dass Hühner nach den Beobachtungen von *Albini* und *Coste* (vergl. *Hensen* a. a. O.) 18 Tage, nach denen von *Harvey* und *Buffon* (vergl. *Leuckart* a. a. O.) sogar 3 Wochen lang nach Entfernung des Hahnes noch befruchtete Eier legen können und dass im Receptaculum seminis der Bienenkönigin nach *Dzierzon*, *v. Siebold* und *Leuckart* (vergl. *Hensen* a. a. O.) nachgewiesenermassen das Sperma 3 Jahre befruchtungsfähig bleibt. Für die Conservierung und Aufbewahrung des Sperma in der Tube der Säugetiere wurde von *Henle* dem mächtigen Faltenapparat des abdominalen Endes eine wesentliche Rolle zugeschrieben, weshalb dieser Forscher die Ampulle auch geradezu als Receptaculum seminis bezeichnet hat.

Zweierlei Kräfte werden für die Beförderung des Sperma durch den Oviduct angenommen; einmal Muskelbewegungen des Eileiters, ferner Eigenbewegungen der Samenfäden. Einige Autoren wollen allein die Muskelbewegungen der Tuben dafür in Anspruch nehmen, so z. B. *Gruenhagen-Funke*. Andere schreiben diesen zwar den Hauptanteil an der zu leistenden Arbeit zu, lassen aber die Eigenbewegungen der Samenfäden daneben eine geringere Rolle spielen wie z. B. *Bischoff*. Noch andere meinen, dass der Eigenbewegung der Samenfäden die Hauptverantwortung zuzuschreiben ist und dass Peristaltik bezw. Antiperistaltik nur eine gelegentliche unterstützende Wirkung ausübe (*Leuckart*). Schliesslich ist auch noch die Annahme verbreitet, dass lediglich die Eigenbewegung der Zoospermien ihre Wanderung durch die Tuben bewirkt (*Hensen* und *Landois*). Nach Beobachtungen von *Krämer*, *Henle* und *Hensen* beträgt die Schnelligkeit der Fortbewegung der Samenfäden 1,2—2,7 mm, nach denen *Lotts* sogar 3,6 mm in der Minute (vergl. *Hensen* a. a. O.). Nimmt man noch hinzu, dass die Samenkörper Leukocythen und Kochsalzkristalle, die ihre Grösse um das Vielfache übertreffen, mit Leichtigkeit vor sich herzuschieben vermögen, so wird man zugeben müssen, dass auch eine selbständige Wanderung derselben nicht so ohne weiteres zurückzuweisen ist. Eine besondere Stütze erhält die Annahme derselben noch durch die vielfach beobachteten Fälle von Schwängerung durch Ausspritzen des Sperma an die äusseren Genitalien ohne gleichzeitige Immissio penis.

Wie wir gesehen haben, durchwandern Ei und Samenfäden in entgegengesetzter Richtung die Tube. Schon allein diese Erkenntnis legt den Gedanken nahe, dass auch ihr Zusammentreffen und ihre Vereinigung, die Imprägnation, in diesem Organe stattfinden muss. In der That haben zahlreiche Beobachtungen an verschiedenen Säugetieren,

auf die wir hier nicht näher eingehen können, nachgewiesen, dass dem wirklich so ist. Und zwar scheint die Befruchtung stets in dem abdominalen Abschnitt des Oviducts stattzufinden. Es ist wohl anzunehmen, dass die reiche Faltenbildung dieses Tubenteils irgend welche Functionen bei diesen Ereignissen auszuüben hat, doch wissen wir nicht welche.

Die Vorgänge der Befruchtung sind besonders gut beim Kaninchen durch zahlreiche Untersuchungen klargelegt worden. Bei diesen Tieren findet das Eindringen der Samenfäden in das Ei in der 13. Stunde nach der Copulation statt und geschieht im äusseren Drittel des Eileiters, zahlreiche Spermatozoen durchbohren die Zona des Ovulum und bewegen sich zwischen ihr und dem Dotter, einzelne dringen in den letzteren ein. 14—14½ Stunden nach der Begattung ist die Imprägnationsperiode vorüber (*Hensen* und *Weil*). An dieselbe schliesst sich der Furchungsprocess an, der sich zum Teil während der sehr langsamen Wanderung des Eies durch den medialen Eileiterabschnitt abspielt. *Sobotta* fand neuerdings durch Untersuchung befruchteter Mäuseeier, dass bei diesen Tieren im Gegensatz zu allen bisher untersuchten Säugern jedesmal nur ein Samenfaden in das Ei eindringt. Neben den befruchteten Eiern fand er keine weiteren Spermatozoen in den Tuben. Er meint, dass vielleicht nur so viele von den Millionen im Uterus befindlichen Zoospermien in die Oviducte eindringen, als Ovula vorhanden sind, ein Verhalten, das bei den bisher untersuchten Säugern sich nicht fand.

Ich bin geneigt (und mit mir wohl die meisten Autoren) zu glauben, dass der Vorgang der Imprägnation sich beim Menschen ähnlich abspielen wird, als wir ihn beim Kaninchen kennen lernten und dass die Befruchtung, im Widerspruch mit der Ansicht *Wyder*s, der sie entsprechend älteren Anschauungen im oberen Teil der Uternshöhle geschehen lässt, etwa im äusseren Drittel der Tube stattfindet. Irgend eine Beobachtung, die Klarheit hierüber bringen könnte, ist beim Menschen bis heute noch nicht gemacht worden.

Die Grössenzunahme des sich furchenden Eies während seiner Wanderung durch den Eileiter ist eine sehr geringe.

Von einigen Forschern wird angenommen, dass die Tube normalerweise ein Secret enthalte. Dasselbe soll von geringer Menge, schleimiger Beschaffenheit und alkalischer Reaction sein (*Bandl, Hennig*). *Frommel* ist der Meinung, dass das Flimmerepithel der Tuben Protoplasma oder Bestandteile desselben als eine Art Secret entleert und dass dem Epithel der Tube eine besondere ernährende Thätigkeit für die Zeit der Durchwanderung des Eies zukommt. *Kehrer* verschloss auf operativem Wege die Tuben an zwei Stellen und konnte so in dem dazwischen liegenden Abschnitt, sofern Entzündungsvorgänge aus-

blieben, eine Sactosalpinx nicht erzeugen. Er zog hieraus die Lehre, dass die Tubenschleimhaut nicht als eine Schleim absondernde Haut anzusehen ist, sowie dass von ihren Epithelien nur spärliche Flüssigkeit ausgeschieden wird, die entweder von ihnen wieder resorbiert wird, oder durch das Ostium abdominale in die Bauchhöhle gelangt. Zum Zustandekommen auch einer Sactosalpinx serosa ist nach *Kehrer*s Meinung stets neben doppelter Atresie das Vorhandensein eines Entzündungsprocesses in der Schleimhaut erforderlich. *L. Landau*, der durch seine Tierversuche eindeutige Resultate nicht erzielt hat, kommt aus klinischen Beobachtungen zu dem Schlusse, dass die Tube, wie jedes mit einer Schleimhaut versehene Organ, normaler Weise eine gewisse Menge Flüssigkeit produciert. *Slawiansky* und *Woskressensky* fanden durch Experimente, dass sich in der Tube eines ausgewachsenen Kaninchens Inhalt findet, der offenbar von der Schleimhaut der Eileiter selbst secerniert wird. Unterbanden sie beide Ostien oder nur das uterine allein, so kam es zur Entwickelung einer Sactosalpinx serosa. Das Secret der Tube nahm mit Vorliebe seinen Weg zur Bauchhöhle. *Winter* betont (vergl. *Fehling* a. a. O.), dass die normale Tube keinen Inhalt, weder Schleim noch Flüssigkeit, enthält. *Ich* selbst konnte in einer gesunden Tube ausserhalb der Menses niemals ein Secret nachweisen; die Schleimhaut ist mir immer nur feucht, d. h. mit einer capillaren Flüssigkeitsschicht bedeckt, erschienen, die ähnlich oder vielleicht ein wenig stärker ist, als die der Pleura oder des Peritoneum. Mir will es, auch aus Analogie mit anderen Schleimhäuten, scheinen, dass in der Tube für gewöhnlich nur soviel Flüssigkeit abgeschieden wird, wie zu ihrer Feuchterhaltung erforderlich ist, ohne dass ein irgend wie nennenswerter Überschuss aus einem oder beiden Ostien abzufliessen braucht. (Wie unter diesen Gesichtspunkten die von *Kossmann* sicher nachgewiesene, überaus häufige cystische Entartung atretischer Parasalpingen ohne Endzündungsprocesse zu erklären ist, vermag ich nicht zu sagen). Doch möchte ich es nicht für ausgeschlossen halten, dass ein durchwanderndes Ei, oder aber eintretende Congestions- und Erregungszustände eine stärkere Ausscheidung eiweisshaltiger Flüssigkeit veranlassen. Für das Kaninchen dürfte ein solcher Vorgang durch die Ablagerung einer mächtigen Eiweissschicht um das wandernde Ei erwiesen sein. Bei anderen Säugern, deren Verhalten mir bekannt geworden ist, geschieht eine solche Ablagerung, wenn überhaupt, jedenfalls nur in geringerem Masse.

Durch die Arbeit von *Th. Landau* und *J. Rheinstein* ist die Aufmerksamkeit neuerdings mehr auf die Frage nach dem Verhalten der Tubenschleimhaut bei der Menstruation hingelenkt worden.

Diese Autoren glauben an drei von ihren Fällen die Thatsache, dass die Tube selbst menstruiert, durch den objectiven anatomischen Befund

unwiderleglich nachgewiesen zu haben. Der Umstand, dass bei den vier in ihrer Arbeit eingehend dargelegten Beobachtungen es sich um sehr schwere Erkrankungen und Missbildungen der inneren Genitalien handelte, macht es mir unmöglich, die Beweiskraft ihrer hochinteressanten Befunde in ihrem Sinne anzuerkennen. Schon die bei zwei von den vier Patientinnen mit der Blutausscheidung in die Tuben gleichzeitig vorhandenen ausgedehnten Blutungen ins Netz legen die Möglichkeit nahe, dass auch die Blutung in die Tuben eine rein pathologische gewesen sein kann.

Hofmeier beobachtete lange Zeit eine Frau, bei der *Schröder* eine Extrauterinschwangerschaft mit Einnähung des Sackes in die Bauchwand operiert hatte. Die linke Tube mündete mit ihrem abdominalen Ende in eine Stelle der Handtellergrossen weichen Narbe aus. Bei jeder Menstruation sah *Hofmeier* sich aus der Tube Blut entleeren.

Chapin Minaret berichtet über einen Fall von invertiertem Uterus, bei welchem eine gesunde, dunkle menstruelle Blutung ohne Epithelien aus den Tubenmündungen hervorquoll, während es auf der Gebärmutterschleimhaut nicht zur Blutausscheidung kam. Ich glaube nicht, dass man das Verhalten der Organe bei so abnormen Circulationsverhältnissen ohne Weiteres auf die normalen physiologischen Vorgänge übertragen darf, vielmehr scheint mir hier, ebenso wie bei den soeben erwähnten Fällen von *Th. Landau* und *J. Rheinstein* die Anschauung *Hofmeiers* zutreffend zu sein, der bei Erschwerung des Blutaustrittes aus der Uterusschleimhaut eine gewissermassen vicariirende Menstruation aus der Tubenschleimhaut vermutet.

Nichtsdestoweniger schliesse auch ich mich der Anschauung an, dass die normale Menstruation mit einer allerdings nur geringen entsprechenden Beteiligung der Tuben einhergeht. In meinem Besitz befinden sich mikroskopische Präparate von einem geschlechtsreifen Dienstmädchen, das im Zustande blühendster Gesundheit gegen Ende der Menstruation durch eine Hirnhämorrhagie aus einem Miliaraneurysma plötzlich tot zu Boden fiel. Das Verhalten der Tubenmucosa ähnelt sehr dem des Uterus, nur sind alle Erscheinungen weniger ausgesprochen. Die Gefässe sind nur noch wenig erweitert. Stellenweise finden sich in den Spalträumen zwischen den einzelnen Tubenfalten kleine Mengen roter Blutkörperchen. An anderen Stellen liegen kleine Eiweissgerinnsel, die durch die Härtungsflüssigkeit ausgefällt wurden, dem oberen Saum der Cylinderepithelien an. Vielfach sieht man auch das Oberflächenepithel, zumal in der Tiefe zwischen einzelnen Schleimhautleisten, abgestossen, wobei ich ausdrücklich bemerken möchte, dass die Präparate genügend frisch und gut conserviert waren, was auch durch die stellenweise noch sicher nachweisbare Erhaltung des Wimperbesatzes erhärtet wird. Über eine analoge Beobachtung berichtet auch *Leopold*.

Ich bin überzeugt, dass sich in der Tube in mancher Hinsicht während der Menstruation ähnliche Processe abspielen, wie im Uterus, aber in sehr viel schwächerem Masse, zumal was die Blutausscheidung anlangt. Hierzu kann ich noch eine Beobachtung, die ich von einer lebenden Frau erhielt, mitteilen. Nach vaginaler Uterusexstirpation, bei welcher die Adnexe zurückgelassen wurden, war die rechte Tube mit offenem Lumen in die Scheide eingeheilt. In den sechs Jahren, die nach der Operation verflossen waren, hatte die intelligente Frau regelmässig alle vier Wochen einen minimalen Schleimausfluss von wenigen Tropfen beobachtet, der bei der eingetretenen Tubenschwangerschaft prompt fortgeblieben war. Blut war niemals beigemischt. Natürlich konnte dieser vierwöchentliche Ausfluss auch aus der Scheide stammen, jedenfalls weist er aber nach, dass die hier annähernd normal fungierende Tube irgendwie erhebliche Mengen Blutes nicht ausschied oder wenigstens aus dem uterinen Ende nicht hervorquellen liess.

Auch *von Winckel* giebt an, dass zur Zeit der Menstruation der Inhalt der Tuben leicht blutig ist.

Die Frage betreffs der Bewegungen der Eileiter in ihren Beziehungen zur Fortschaffung von Ei und Sperma wurde bereits erörtert. Dass auch durch abnorme Reize, die von aussen herangebracht werden, Peristaltik und Antiperistaltik angeregt werden kann, scheint durch gewisse Fälle, wo nach Einspritzungen in die Scheide geringe Flüssigkeitsmengen unter heftigen kolikartigen Schmerzen bis in die Bauchhöhle drangen, erwiesen zu sein. Besonders interessant ist in dieser Hinsicht der Fall von *Spaeth*, den *Bandl* erwähnt. Eine gesunde Frau, die vor zehn Wochen geboren hatte, machte sich regelmässig in hockender Stellung Injectionen mittelst eines Klysopomps. Während der Procedur der 11. Injection trat heftiger Leibschmerz und Ohnmacht ein. Nach 74 Stunden starb die Frau an Peritonitis. Die Section wies am Peritoneum des Dünndarms an vielen Stellen Niederschläge von Schwefelblei nach, die nur aus der zur Ausspritzung verwandten Solutio plumbi acetici herrühren konnten.

Zu einem directen Durchspritzen von Flüssigkeit durch Uterus und Tuben bei der lebenden Frau scheint mir, auch bei uteriner Anwendung der Injection, abgesehen von ganz ungewöhnlich abnormen anatomischen Verhältnissen, wenn sie überhaupt möglich ist, eine so rohe Gewalt erforderlich zu sein, wie sie wohl niemals angewandt worden ist

Anhang.

Untersuchungsmethoden.

A. Martin.

Litteratur. *Bandl.* Krh. d. Tuben. 1886. S. 4. — *Bischoff.* Correspondenzbl. f. Schweizer Ärzte 1872. Nr. 19. — *Cittadini*, C. f. Gyn. 1891, S. 710. — *Cohnstein.* Beiträge z. Therapie d. chron. Metritis. Berlin 1868. — *Engelmann, G.* Transactions of Med. Association. Missouri 1860. St. Louis. — *Fritsch.* Krankh. d. Frauen. Ed. VI. 1894. — *Froriep.* Notizen Bd. X 22. Tagesbericht Nr. 3 1850. — *Gönner.* Arch. f. Gyn. XXX. u. Korrespondenzbl. f. Schweizer Ärzte 1891. 1. — *O. von Haselberg.* Monatsschr. f. Geb.-K. XXXIV. — *Hegar* und *Kaltenbach.* Operative Gynäkologie. Ed. II 1878. — *Hennig.* Der Catarrh d. innern weibl. Geschlechtsteile. Ed. II. Leipzig 1870. S. 12. — *Hourmann.* Rech. sur les injections dans la cavité de l'uterus. Bul. de Thérapie XIX. S. 60. — *Klemm.* Über die Gefahren der Uterin-Injection. Dis. inaug. Leipzig 1863. — *Koeks.* Eine neue Methode der Sterilisation der Frauen. C. f. Gyn. 1878. Nr. 26. S. 617. — *Noeggerath.* Monatsschr. f. Geburtskunde XIX. — *Rabl-Rückhard-Lehmus.* Beitr. der Berliner Ges. z. Geburtshülfe u. Gynäkologie II. S. 12. 1872. — *E. Späth.* C. für Gyn. 1878. Nr. 25. — *Tyler-Smith.* Lancet. May-June 1849. — *Walton*, Brüssel, Belg. Ges. f. Gyn. 1893. S. 75.

Die Tastung der Tube gelingt in der Steissrückenlage bei nicht zu fetten, nicht zu straffen und nicht zu empfindlichen Bauchdecken unschwer durch die combinierte Untersuchung. Die äussere Hand schiebt sich in der Falte oberhalb des Schambergs ein und drängt sich mit vorsichtigen, kurzen Hin- und Herbewegungen in die Tiefe des Beckens vor. Von anderer Seite wird empfohlen, möglichst hoch am Leib anzusetzen. Die Hauptmasse des Fettes in den Bauchdecken entwickelt sich oberhalb der suprapubischen Falte bis zu dem Nabel hinauf: diese Fettmasse hat man demnach bei dem höheren Einsetzen mit in den Kauf zu nehmen. Das ist ein wohl zu beachtendes Hindernis bei Bauchdecken, welche noch nicht durch Schwangerschaft ausgedehnt waren: nach einmal überstandener Geburt erscheint es ziemlich gleichgültig, von welcher Stelle aus die äussere Hand vordringt.

Nachdem zwischen der aussen aufliegenden Hand und den in die Scheide eingeführten Fingern der anderen Hand das Corpus uteri umgriffen ist, schieben sich beide Hände gleichzeitig in der Richtung des einen Uterushornes vor. Dann wird der Ursprung der Tube am Uterus als ein bleistiftdicker Wulst deutlich wahrgenommen. Dar-

unter kann zuweilen an der vorderen Fläche des Uterus der Abgang des Ligamentum rotundum unterschieden werden. Folgen nun beide Hände dem Verlauf der Tube, so gelingt sehr häufig die Unterscheidung der Ampulle, sowie die Trennung derselben von dem Ovarium. Die Tube ist dabei nicht empfindlich: sie erscheint von mässig derber Consistenz bis zur Ampulle. Hier wird dieselbe weich und schlaff. Der isthmische Teil rollt zwischen den Händen hin und her. In selten günstigen Fällen, wenig fettreichen, unempfindlichen Bauchdecken gelingt es, das Fimbrienende mit voller Deutlichkeit zu fühlen.

Nur selten misslingt unter normalen Verhältnissen diese Tastung. Die Vorschriften von *Hegar* die Tube vom Rectum aus aufzusuchen, setzen zunächst eine reinigende Ausspülung des Darmes voraus; nur in einer Klinik pflegt dieser Voraussetzung mit der für eine Untersuchung wünschenswerten Leichtigkeit entsprochen zu werden. Für die Untersuchung in der poliklinischen Praxis sowie in dem privaten Wirkungskreis bilden sie eine nicht immer leicht zu überwindende Complication. Mit Recht hebt *Hegar* für diese rectale Tastung hervor, dass es wichtig ist, den Uterus durch den Daumen derjenigen Hand, deren Zeige- und Mittelfinger in den Darm vorgeschoben werden, in der Scheide zu fixieren. Des Weiteren bedarf es in der Regel der Narcose. Dann fühlt man die Tube erst oberhalb des Ovarium mit dem obersten Ende der Finger, ein Übelstand, der bei gesunder Tube sich nur als lästig erweist. Bei kranken Tuben darf der nicht unerhebliche Druck, welcher durch beide Hände ausgeübt werden muss, als eine nicht zu unterschätzende Gefahr gelten. Mir ist die Besorgnis, die so leicht zu verletzende Mastdarmschleimhaut zu beschädigen, bei dieser Art rectaler Untersuchung ebenso hinderlich gewesen, als die natürliche Raumbeschränkung. Nur zu oft habe ich die sehr lästigen Spuren rectaler Untersuchungen angetroffen, welche von anderer Seite vor kürzerer oder längerer Zeit ausgeführt worden waren.

In schwierigen Fällen wird weiter die Festlagerung und Verschiebung des Uterus nach unten durch eine an die Vaginalportio anzusetzende Kugelzange (*Hegar*) oder ein Häkchen (*Noeggerath*) empfohlen.

Für normale Fälle erscheint mir die Rectaluntersuchung ebenso wie die Verlagerung des Uterus durch Zug am Collum ungeeignet.

Für pathologische Fälle ist sowohl bei der rectalen Untersuchung als auch bei der Vorziehung des Collum dringend die äusserste Vorsicht anzuempfehlen, da bei beiden Zerreissungen und Verletzungen durch die Gewalteinwirkung keineswegs ausgeschlossen sind (*Engelmann*).

Die Uterussonde dringt bei normaler Tube nicht in deren Ostium uterinum ein; dasselbe ist zu eng, um selbst einen sehr dünnen Sondenknopf aufzunehmen. Die zahlreiche Litteratur über

Tubensondierungen enthält nur wenig völlig einwandfreie Beobachtungen. In der Regel handelt es sich um Uterusperforationen, wie das auch genugsam durch Autopsieberichte bestätigt ist. *Tyler Smith* war 1849 wohl der erste, welcher auf dieses Vorkommnis hinwies. *Froriep* wollte 1850, auf Grund der Annahme der Möglichkeit der Tubensondierung, durch Argent. nitricum-Ätzung Atresie des Sphincter tubae uterinus und damit Sterilisation herbeiführen, ein Vorschlag, auf den *Kocks* zurückgegriffen hat. Ein besonders lehrreiches Beispiel für die klinische Annahme einer Tubensondierung und die Widerlegung derselben auf dem Sectionstisch bildet der bekannte Fall von *Rabl-Rückhard* und *Lehmus*. Auch die Fälle von *Gönner* entbehren der Beweiskraft, weil die unmittelbare Inspection zur Entscheidung, ob Sondierung oder Perforation, nicht erfolgen konnte, die Beobachtungen aber damit völlig gleichwertig sind den aus der Litteratur und den aus meiner eigenen Erfahrung mir bekannten, für die wir wohl in Übereinstimmung mit der Mehrzahl der Gynäkologen Perforation des Uterus und nicht Tubensondierung annehmen.

Die Durchbohrung der Uteruswand erfolgt nur bei erheblicher Gewaltanwendung, so lange als das Uterusgewebe gesund ist, während bei Erweichungszuständen derselben, besonders bei der Verfettung der Uterusmuskulatur im Puerperium, der Knopf einer Sonde ohne alle Schwierigkeit an jeder Stelle der Wand durchdringt. In den oben erwähnten Fällen von *Rabl-Rückhard* und *Lehmus* wurde diese Verfettung auf dem Sectionstisch nachgewiesen.

In solchen Fällen gleitet die Sonde, ohne einen Aufenthalt zu finden, vor, ihr Knopf wird deutlich hinter den Bauchdecken fühlbar, während doch bei einer Eilcitersondierung — eine normale Lage der Tube vorausgesetzt — nur an der betreffenden Seite der Knopf dicht an die Bauchwand herangelangen könnte.

Dass ein Eindringen der Sonde in der Tube unter pathologischen Verhältnissen möglich ist, kann nicht bestritten werden, so bei Uterus bicornis und Myombildung, wie in dem Fall von *Bischoff*. Gerade in diesem Falle war die 17 cm tief in den Uterus eindringende Sonde von den Bauchdecken aus nicht zu tasten, worauf in allen sonstigen Fällen von Tubensondierung hingewiesen wird. Dafür fand sich, als diese von *Bischoff* ovariotomierte Patientin zur Section kam, dass die linke Tube von der höchsten Stelle des Fundus uteri ausging. Im Fundus sass ein taubeneigrosses interstitielles Myom. Die uterine Einmündung der linken Tube bildete einen Trichter, dessen oberes Ende die sehr geräumige Tube darstellte; dieselbe war die unmittelbar nach oben zu sich verjüngende Fortsetzung des Cavum uteri, während der Fundus sich nach rechts abbog. Immer gehört ein abnorm weites Lumen als Voraussetzung für die Sondierung.

Eine andere, früher für hoch wichtig gehaltene Frage bezieht sich auf das Eindringen von Flüssigkeiten von der Uterushöhle aus in die Tube. Es unterliegt keinem Zweifel, dass physiologisch Flüssigkeit aus dem Cavum uteri in die Tube vordringt, wenn auch der Mechanismus selbst zweifelhaft bleibt. Eine aufsaugende Thätigkeit der Tube erscheint bei der Anordnung der Tubenmuskulatur an sich nicht ausgeschlossen; aber ebensowenig ist die Möglichkeit von der Hand zu weisen, dass bei einer Unregelmässigkeit der uterinen Contractionen eine in der Uterushöhle verhaltene Flüssigkeit in das durch jene zum Klaffen gebrachte Ostium tubae uterinum hineingeschoben oder gezogen wird. Die Experimente an der Leiche, wie *Hourmann* und *Klemm* sie angestellt haben, können mit Rücksicht auf die dabei ausgeschaltene Muskelthätigkeit an Uterus und Tube nicht beweiskräftig erscheinen. Sehr häufig schon ist in der Leiche durch ein normales Tubenlumen Flüssigkeit von der Uterushöhle aus eingespritzt worden; *Bandl* hat noch diese Thatsache experimentell nachgewiesen. Auch *Fritsch* berichtet, dass er bei Leichen ohne starken Druck und ohne das Collum um die Kanüle zu schnüren, Flüssigkeit in die Tube gespritzt habe. Für die Vorgänge an den Lebenden haben Beobachtungen, wie die von *O. von Haselberg* und von *E. Späth* einen höheren Wert. Der von *Haselberg* in die Uterushöhle eingespritzte Liquor ferri sesquichlorati wurde in der Bauchhöhle gefunden; in dem von *Späth* berichteten Fall war die Bleiessiglösung, welche in die Scheide eingespritzt worden war, durch das Uteruscavum in die Bauchhöhle gelangt. Gegenüber dieser unbestrittenen Thatsache hat schon *Bandl* hervorgehoben, dass er selbst in das Cavum des nicht puerperalen Uterus ohne Erweiterung des Collum oftmals Flüssigkeit in das Corpus eingespritzt habe, ohne je ein Eindringen der Flüssigkeit in die Tube zu bemerken. Er hat 1—5 Tropfen verwandt und Gewicht darauf gelegt, diese Flüssigkeit langsam und unter steter Controlle der Uteruscontractionen einlaufen zu lassen. *Bandl* empfiehlt, dass, wenn Uteruscontractionen bei der Einspritzung eintreten, die Spritze sofort zurückgezogen wird, denn es könnte der Widerstand an der unteren Partie des Uterus während der Contractionen grösser sein als an der uterinen Mündung der Tube und so Flüssigkeit in das Ostium tubae uterinum eingepresst werden. Ich selbst habe eine sehr grosse Zahl von Uterusinjectionen gemacht, ohne jemals Erscheinungen zu beobachten, welche auf das Einlaufen von Flüssigkeit in die Tube zurückzuführen wären. Nur sehr selten habe ich trotz des Gebrauches so differenter Flüssigkeit wie Liq. ferri sesquichl. und Jodtinctur auch nur entfernt bedrohliche Uteruskoliken gesehen, obwohl ich in tausenden solcher Fälle das Collum uteri vorher nicht anders dilatiert hatte als durch das Curettement. Ich nehme an, dass dabei weniger die geringe Menge der verwandten Flüssigkeit als die unmittelbar an die Einspritzung angeschlossene Aus-

spülung mit einer indifferenten Spülflüssigkeit beteiligt ist. Mir erscheint es zweifelhaft, ob die von manchen Autoren beobachteten Tubenschmerzen nicht lediglich als uterine anzusehen sind und ob nicht dabei peritonitische Verwachsungen einen ganz wesentlichen Anteil haben. Der Übertritt der in die Uterushöhle eingespritzten Flüssigkeit erscheint mir aber noch dadurch für die gewöhnlichen Fälle ausgeschlossen, dass sich doch unzweifelhaft alsbald Gerinnungsvorgänge in der die Uteruswandung und ihre Secrete bedeckenden Flüssigkeit einstellen, welche nun auch das Tubenlumen direct verlagern. Fälle wie die oben erwähnten von *Haselberg* und *Späth* bleiben vollkommen unerklärt; sie gehören jedenfalls zu den grössten Seltenheiten, bei deren Deutung unentschieden bleibt, inwieweit Zufälligkeiten gewaltet haben, ungeschickte Bewegungen von seiten der Kranken oder sonstige unerkannt gebliebene Complicationen.

II.

Pathologie der Eileiter.

Einleitung.

Unser eigenes Material. — Zur Terminologie.

Den nachfolgenden Ausführungen liegt, soweit unsere eigene Erfahrung dabei mitspricht, die Beobachtung von 1363 Fällen von Eileiter-Erkrankungen zu Grunde, die wir in dem Zeitraum vom 15. September 1886 bis 31. December 1894 in meiner Poliklinik unter 20605 gynäkologischen Kranken beobachtet haben. Das ältere poliklinische Material, auf welches meine Mitteilung über Tubenerkrankungen in der gynäkologischen Section der Berliner Naturforscher-Versammlung 1886 sich stützte, haben wir im einzelnen nicht weiter mit dem neuen verarbeitet: lediglich an die damals gegebenen Endresultate soll angeknüpft werden. Aus meinem privaten Krankenmaterial sind nur einzelne Beobachtungen und die sämtlichen operativen Fälle herangezogen worden.

Zu den 1886—1894 beobachteten poliklinischen 1363 Fällen kommen 121 aus der Privatpraxis, welche zum Zweck einer operativen Behandlung aufgenommen wurden. Es kommmen demnach im Ganzen 1484 Salpinxerkrankungen in Betracht.

Bei 525 waren beide Adnexa erkrankt, bei 548 nur die der linken, bei 411 nur die der rechten Seite.

Die Ätiologie erschien unklar, resp. es wurden als catarrhalisch erkrankt 1109 angesprochen, 143 sind als gonorrhoisch, 213 als septisch (puerperal oder anderweit entstanden), 19 mal sind anderweite Erkrankungen angenommen, resp. nachgewiesen worden: 7 mal Tuberculose, 7 mal Syphilis, 5 mal Carcinom. Unter den Complicationen wurde 435 mal Endometritis verzeichnet, 132 mal Metritis, 31 mal Parametritis, 482 mal Perimetritis, 680 mal Oophoritis, 142 mal Lageanomalien des Uterus. Über die Beobachtungen von Tubarschwangerschaft wird weiter unten eingehender berichtet.

329 von diesen Kranken bezeichneten sich als ledige Personen, 1082 waren verheiratet. Bei 73 ist der Civilstand nicht näher an-

gegeben. 391 wollten überhaupt nicht concipiert haben, 135 gaben an, dass sie nur abortiert hatten, 487 hatten nur ausgetragene Kinder geboren, 350 hatten neben ausgetragenen Schwangerschaften auch Aborte überstanden.

Unter den anamnestisch geklagten Symptomen prävalierten die Schmerzen, bei 1160 Patienten, 765 waren mit Dysmenorrhoe behaftet. 748 hatten Fluor, 112 waren verstopft, 390 hatten Dysurie.

Die Behandlung wurde 940 mal lediglich ambulant fortgeführt. 544 Kranke mussten einer operativen Behandlung unterzogen werden. Über das vollständige Material von Operationen an der Tube wird unter dem Capitel der Salpingotomie berichtet. Als definitiv geheilt durch medicamentöse Behandlung wurden 63 notiert, 103 wurden durch eine solche Behandlung wesentlich gebessert.

Von diesen Kranken hatten 48 das 20. Lebensjahr noch nicht erreicht, 1209 waren zwischen 20 und 40 Jahre alt, 132 über 40.

Bezüglich der Terminologie schlagen wir vor, den nichtssagenden Ausdruck „Tubensack“ fallen zu lassen, weil derselbe nicht als charakteristisch bezeichnet werden kann. Wir schlagen vor, die Verdickung und Umfangzunahme der Tube als „Sactosalpinx“ zu bezeichnen.

Σάττειν ist im Griechischen der auch heute in der Kochkunst gebräuchliche Ausdruck für „vollstopfen, farcieren“ (refercire). *Σακτὸς* heisst demgemäss „vollgestopft, prall gefüllt“; *σακτοσάλπιγξ* eine „prall gefüllte Tube“. Der Ausdruck vermag also indifferent alle pathologischen Zustände zu bezeichnen, in denen unter Verschluss der Ostien eine bis zu erheblichem Drucke gesteigerte Füllung des Lumens mit Secret, Blut oder Eiter erfolgt. Die dem Inhalte entsprechende nähere Bezeichnung drücken wir durch die Adjectiva: „serosa“, „hämorrhagica“, „purulenta oder apostematosa“ aus. — Mit *σάκκος* hat unser Wort nichts zu thun; *σάκκος* ist ursprünglich ein grober Stoff aus Ziegenhaaren, und erst übertragen ein daraus verfertigtes Kleid, Seihetuch oder Sack.

A. Missbildungen und Lage-Anomalien.

R. Kossmann.

Litteratur. *Bandl.* Die Krankheiten der Tuben etc. in: Pitha u. Billroths Handbuch der allgem. u. speziellen Chirurgie, Bd. IV 1^A, 1882. — *Förster.* Die Missbildungen des Menschen, Jena, 1861. — *Fürst.* Über Bildungshemmungen des Utero-Vaginal-Kanales in: Monatsschr. f. Geburtskunde u. Frauenkrankh. Bd. XXX, p. 97 ff. — *Hennig.* Die Krankheiten der Eileiter und die Tubenschwangerschaft. Stuttgart, 1876 (ebendaselbst ein auch die Kasuistik berücksichtigendes genaues Litteraturverzeichnis). — *Derselbe.* Der Katarrh der inneren weiblichen Geschlechtsteile, 2. Ausgabe, Leipzig 1870, p. 109. — *Klebs.* Handbuch der pathol. Anatomie, IV, 1, p. 760 ff. — *Klob.* Pathолog. Anatomie der weibl. Sexualorgane, Wien, 1864. — *Kossmann.* Über accessor. Tuben u. Tubenostien, in: Zeitschr. f. Geburtsh. u. Gyn., Bd. 29. — *Derselbe.* Zur Pathologie der Urnierenreste des Weibes, in: Monatsschr. f. Geburtsh. u. Gyn., 1895, Heft 2. — *Kussmaul.* Von dem Mangel, der Verkümmerung und Verdoppelung der Gebärmutter, Würzburg, 1859, p. 53—163.

Da die Eileiter entwickelungsgeschichtlich nur die proximalen, in der Medianlinie nicht miteinander verschmolzenen Abschnitte der *Müller*schen Gänge sind, deren distale Abschnitte sich zum Uterus und zur Vagina vereinigen, so liegt es auf der Hand, dass Missbildungen an ihnen in der Regel mit solchen der Gebärmutter und der Scheide zusammen vorkommen. So findet sich ein vollständiger Mangel beider Eileiter nur bei gleichzeitigem Fehlen des Uterus. In derartigen Fällen,[1]) wie sie von *Boyd*,[2]) *Busch*,[3]) *Realdus Columbus*,[4])

---

[1]) Aus der sehr reichen kasuistischen Litteratur, deren ältere Angaben bereits von *Kussmaul*, *Hennig* und *Fürst* (s. oben) zusammengestellt worden sind, hebe ich nur die zuverlässiger und eingehender beschriebenen hervor; z. T. waren mir die Originale nicht zugänglich, ich habe aber kein Bedenken getragen, mich auf die Auszüge der oben genannten Autoren zu verlassen.

[2]) *Boyd*, Medico-chirurg. Transact. vol. XXIV, p. 187. Uterus und Eileiter fehlen, ein Ovar normal, eins rudimentär.

[3]) *Busch*, Rusts Magaz. Bd. X, H. 2, S. 330.

[4]) *Realdi Columbi* de re anatomica, Par. 1572, p. 495.

v. Hauff,[1]) *Hill*,[2]) *Quain*[3]) u. A. beschrieben worden sind, fehlten auch die Ovarien. In einem ähnlichen Falle von *Otto*[4]) waren diese vorhanden. Betrifft die Missbildung nur den einen *Müller*schen Gang, so ist der Uterus zwar vorhanden, aber unsymmetrisch entwickelt. Am auffälligsten ist dies bei vollständigem Mangel des einen Eileiters. Zumeist fehlt dann die entsprechende Uterushälfte, wie in den Fällen von *Chiari*,[5]) *Rosenburger*[6]) u. A.; oder es ist bei unvoll-

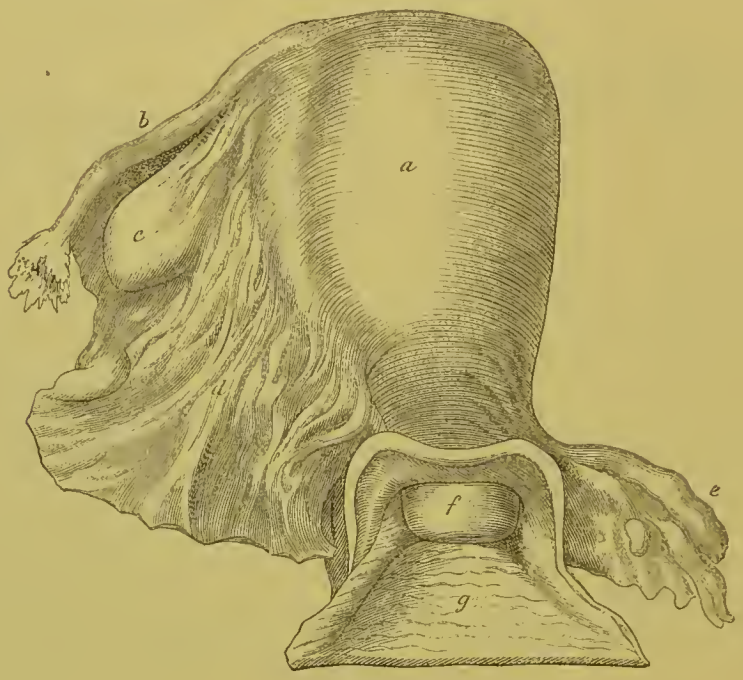

Fig. 31.

Uterus unicornis dexter in statu puerperali.

a uterus unicornis dexter; *b* rechter Eileiter; *c* rechter Eierstock; *d* ligam. latum dextrum; *e* verkümmerter Eileiter, Eierstock und rundes Mutterband der linken Seite; *f* Scheidenteil des uterus unicornis; *g* Scheide.

Nach dem Bilde von *Granville* (aus *Kussmaul*, von dem Mangel etc. der Gebärmutter, Würzburg 1859, Fig. 37).

ständiger Verschmelzung der unteren Abschnitte der *Müller*schen Gänge das Horn der Seite, auf der der Eileiter fehlt, unvollkommen entwickelt.

---

[1]) *v. Hauff*, Württemb. Korrespondenzbl., XLIII, p. 36.

[2]) *Hill de Hilsborough*, Diss. de utero deficiente, 1777, Prag.

[3]) *Quain*, Transactions of the pathol. Soc. of Lond., vol. VII, 1856, p. 271.

[4]) *Otto*, Seltene Beobacht. z. An., Phys. u. Pathol. 2. Samml. 1824, S. 140, nach dem Sectionsber. eines Wundarztes *Schwerin*: Uterus und Muttertrompeten fehlen ganz, Eierstöcke waren wohlgebildet.

[5]) *Chiari*, Prager Vierteljahrsschr. 1854, II, p. 98.

[6]) *Rosenburger*, Sechs Fälle von Uterus unicornis, Monatsschrift für Geburtskunde u. Frauenkrkh., XIX, p. 186, ff.

So fehlte bei einem Uterus bicornis, den *Heppner*[1]) beobachtete, die linke Tube, und das linke Horn war verkümmert. In einem Falle von *Rosenburger* fehlte die rechte Tube, und das rechte Horn des Uterus bicornis war solid. In der Regel fehlt dabei das Ovarium der entsprechenden Seite, so bei *Edridge-Green*,[2]) der bei einem 1 Monat alten Kinde vollständigen Mangel der rechten Niere und des rechten Ovariums ohne irgend welche rudimentäre Bildungen gefunden hat; in einem Falle von *Rokitansky*[3]) war es vorhanden.

Ein rudimentärer Zustand der Eileiter ist häufig beobachtet worden. Wenn beide rudimentär waren, so fehlte in der Regel ebenfalls die Gebärmutter gänzlich, wie bei *Burggraeve*,[4]) *Lucas*,[5]) *I. F. Meckel*,[6]) oder sie war wenigstens rudimentär oder fötal. Ist nur ein Eileiter verkümmert, so ist die Gebärmutter selten ganz rudimentär, wie in einem Falle von *Nega*;[7]) meist fehlt nur die entsprechende Uterushälfte (*Chaussier*[8]) [vergl. nebenstehende Fig. 31], *Pole*,[9]), *Rokitansky*) oder sie ist verkümmert (*Rosenburger*). In den Fällen von *Pole* und *Rokitansky* bestand keine Communication des Lumens mit dem Cavum uteri. Begreiflicherweise findet sich auch bei Verkümmerung einer Tube recht häufig eine unvollständige Verschmelzung des unteren Abschnittes der *Müller*schen Gänge, womit dann gewöhnlich auch ein Zurückbleiben der betreffenden Uterushälfte verbunden ist. Solche Fälle sind z. B. beschrieben von *Saexinger*,[10]) *Sprengell*,[11]) *Stoltz*,[12]) *Tourtual*[13]) und *Turner*[14]).

Nur sehr wenig ist über congenitale Formanomalien der Eileiter zu sagen. Eine abnorme Schlängelung, welche häufig gefunden wird, ist von *Freund*[15]) als fötaler oder infantiler Zustand gedeutet worden.

---

[1]) *Heppner*, St. Petersb. Med. Zeitschrift, 1865, 5. Heft, S. 307.

[2]) *Edridge-Green*, „British Medical Journal", 23. Februar, pag. 416.

[3]) *Rokitansky*, Über die sog. Verdoppelungen d. Uterus; Med. Jahrb. d. k. k. österr. Staats XXVI, p. 39.

[4]) *Burggraeve*, Annal. d'oculist. et de gynécol. vol. I, livr. 12. Eileiter ohne Kanal, hinter der Blase vereinigt; zwei normale Eierstöcke.

[5]) *Lucas*, Lancet, jan. 21. 1837, Nr. 699. Eileiter bestanden aus bandartiger Masse, Infundibula mit Fimbrien, ohne Öffnung, Uterus fehlte, beide Ovarien vorhanden.

[6]) *Meckel*, Handb. d. pathol. Anat. I, p. 659.

[7]) *Nega*, de congenitis genital. foemineorum deformitatibus. Diss. Vratisl. 1838.

[8]) *Chaussier*, Bull. de la fac. d. méd. de Paris 1817.

[9]) *Pole*, Memoirs of the med. soc. of Lond. 1794, p. 507.

[10]) *Saexinger*, Prager Vierteljahrschrift 1866, I. Bd.

[11]) *Sprengell*, Deutsche Klinik. Berlin 1860. Nr. 24.

[12]) *Stoltz*, Gaz. méd. de Strassb., 24. März 1860, p. 33.

[13]) *Tourtual*, Zur Lehre v. d. Zwitterbildungen. Med. Zeitg. v. d. Verein f. Heilkunde in Preussen. 1834. Nr. 25. S. 117.

[14]) *Turner*, Edinb. Med. Journal, Febr. 1865, p. 687.

[15]) *Freund*, *A. W.*, Über die Indicationen zur operativen Behandlung der erkrankten Tuben. *Volkmanns* Samml. klinisch. Vortr. 323.

Nach den Ausführungen *Wendelers* (s. o. pag. 16 ff.) könnte das wohl nur in der Weise gedacht werden, dass das Wachstum des ligamentum ovarii und infundibulo-ovaricum zurückbleibt, und das ligamentum infundibulo-pelvicum abnorm wächst oder durch das Wachstum des Beckens gedehnt wird. Dieselbe Erklärung hat man für die zuweilen beobachtete mangelhafte Ausbildung der Fimbrien geben wollen, von der freilich zweifelhaft ist, ob sie wirklich congenital vorkommt, und nicht vielmehr die Folge einer entzündlichen Verklebung ist. Abnorme Länge eines Eileiters hat *Sims*[1]) beschrieben. Eine spiralige Drehung ist von *Robinson*[2]) beobachtet worden. *Haultain*[3]) hat eine Tube mit, wie er glaubt, congenitalem Verschluss des Ostium abdominale und Mangel der Längsfalten bei einer Multipara demonstriert, und gleichzeitig einen Querschnitt durch eine Tube mit doppeltem Lumen vorgezeigt, leider war diese Abnormität erst bemerkt worden, nachdem das Abdominal-Ende des Organs verloren gegangen war.

Viel häufiger, als dieser einzig dastehende Fall einer Verdoppelung des Lumens ist das zuerst von *Richard*[4]) beschriebene Auftreten überzähliger Ostien an der Tube. Solche kommen nicht nur in einfacher, sondern auch in mehrfacher Anzahl vor, bald in nächster Nähe des Hauptostiums, bald in erheblicher Entfernung, selbst noch in der Mitte zwischen Uterus und Hauptostium. Ihre Grösse kann sehr verschieden sein. Zuweilen sind die Ostien gleich gross, so dass man im Zweifel sein kann, welches man als Haupt- und welches man als Nebenostium bezeichnen soll, wenn man nicht grundsätzlich die vom Uterus entferntere Öffnung als das Hauptostium ansehen will. Dass unter Umständen das Nebenostium functionell für das Hauptostium eintreten kann, beweist ein von *Sänger*[5]) mitgeteilter Fall, in welchem die Hauptostien beider Tuben infolge einer

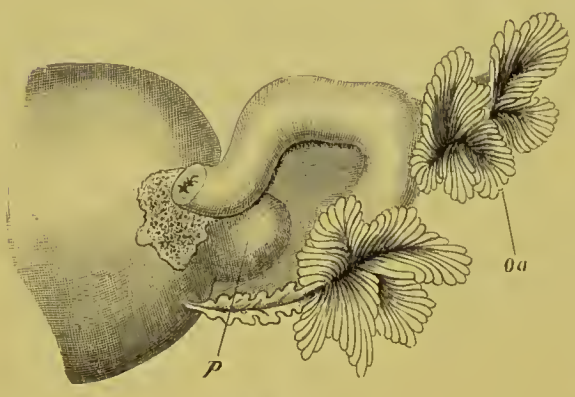

Fig. 32.

Tube mit einem accessor. Ostium *(Oa)* und einer kleinen intraligamentären Cyste *(P)*. Nach: *Kossmann*, Über accessor. Tuben u. Tubenostien, Zeitschr. f. Gebh. u. Gyn., Bd. 29, Fig. 1.

[1]) New York Journal of Gyn. and Obst. III. p. 601.

[2]) Am. Journ. of Obst. N. Y. XXVIII, p. 125.

[3]) Edinb. med. Journ. XXXVII. 1892, II, p. 1055.

[4]) *Richard*, Pavillons multiples etc. in: Gazette médic. de Paris, 1851.

[5]) *Sänger*, Conception durch ein accessorisches Tubenostium, in: Monatsschrift für Geburtshilfe und Gynäkologie, 1. Heft, 1894.

früheren extrauterinen Schwangerschaft in Adhäsionen verklebt und verschlossen waren, und dennoch Conception eingetreten war. Der zur Entbindung ausgeführte Kaiserschnitt zeigte, dass ein Nebenostium der linken Tube durchgängig geblieben war.

Nicht selten finden sich neben dem Rande des Hauptostiums in grösseren Fimbrien Öffnungen, die wohl kaum als Homologa von accessorischen Ostien angesehen werden können, (s. oben *Wendeler* S. 13), da sie nicht von einem Kranze concentrisch angeordneter, eigener Fimbrien umgeben sind. (Fimbrien-Ösen.)

Von den accessorischen Ostien kann man als accessorische Tuben (Parasalpingen) solche Bildungen unterscheiden, bei denen ein Fimbrienkranz oder Fimbrienbüschel von einem deutlich abgesetzten Stiel getragen wird. (Bezüglich des Vorkommens accessorischer Tuben und Ostien in früheren Entwickelungsstadien vergl. die Angaben *Wendelers.*[1]) Nach meinen Untersuchungen[2]) besteht ein solcher Stiel wesentlich aus glatter Muskulatur, doch verlaufen relativ sehr starke Gefässe in ihm, die die zugehörigen Fimbrienbüschel in ähnlicher Weise versorgen, wie dies bei den Fimbrien des Hauptostiums der Fall ist. Es ist wohl kaum zu bezweifeln, dass auch die Fimbrien der Nebentuben bei stärkerer Congestion sehr erheblich anschwellen. Nicht selten enthält der Stiel dieser Nebentuben ein Lumen, das durch mannigfaltig gegliederte, einspringende Falten eine sehr complicierte Form erhält; es ist mit einem einschichtigen flimmernden Epithel, ähnlich wie das der Haupttuben, ausgekleidet. Zuweilen steht es mit der Bauchhöhle in Communication, und die Fimbrien ordnen sich um die Abdominalöffnung zu einem wirklichen Infundibulum. In anderen Fällen fehlt eine Öffnung nach der Bauchhöhle, und die vorhandenen Fimbrien bilden ein sehr regelloses Büschel. Eine Communication nach der Haupttube fehlte in allen von mir untersuchten Fällen, wenn wirkliche Stielbildung vorhanden war; es mag dies auf rein mechanischen Ursachen beruhen, indem vielleicht, wenn eine Communication vorhanden ist, die Contractionen der Haupttube bewirken, dass die Wand der Nebentuben in die der Haupttube gleichsam aufgeht, und ein ungestieltes Nebenostium entsteht. Wenn die Nebentube ein Lumen

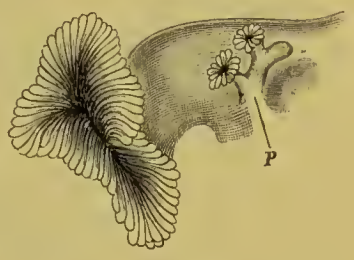

Fig. 33.

Tube mit Nebentube *(P)*. Nach: *Kossmann*, Über access. Tuben u. Tubenostien, Zeitschr. f. Gebh. u. Gyn., Bd. 29, Fig. 2.

[1]) *Wendeler*, Die fötale Entwickelung der menschlichen Tuben. Archiv für mikr. Anatomie 1895, Bd. 45, Heft 2.

[2]) *Kossmann*, Über accessor. Tuben u. Tubenostien, in: Zeitschr. f. Geburtsh. u. Gynäkol., Bd. 29.

besitzt, das weder mit der Haupttube noch mit der Bauchhöhle communiciert, so sammelt sich darin Secret an und es entsteht eine gestielte Cyste, ein Gebilde, das wegen seiner Homologie mit einer Hydrosalpinx füglich als Hydroparasalpinx bezeichnet werden kann. Man findet in der Regel an solchen cystisch entarteten Nebentuben keine Fimbrien, während doch die compacte, glatte Muskulatur im Stiel und das flimmernde Cylinderepithel im Innern, zuweilen auch eine aus derselben Basis entspringende Nebentube mit Fimbrienbüschel, aber ohne cystische Auftreibung, die tubare Natur des Anhangs zweifellos erweisen. Die nächstliegende Erklärung für das Fehlen der Fimbrienbüschel auf diesen cystischen Nebentuben dürfte wohl die sein, dass durch den Inhaltsdruck veränderte Ernährungsverhältnisse für das vorhandene Fimbrienbüschel geschaffen werden, und dieses zu Grunde geht, bezw. seinen histologischen Charakter ändert. Auch bei der Hydrosalpinx pflegen ja die Fimbrien meist so völlig zu schwinden, dass man die Stelle des früheren Infundibulums nicht mehr finden kann. Übrigens beschreibt *Doran*[1]) mehrere Fälle, in welchen die „Morgagnische Hydatide" Fimbrien trug. Es scheint, dass es sich dabei um gestielte Nebentuben gehandelt hat.

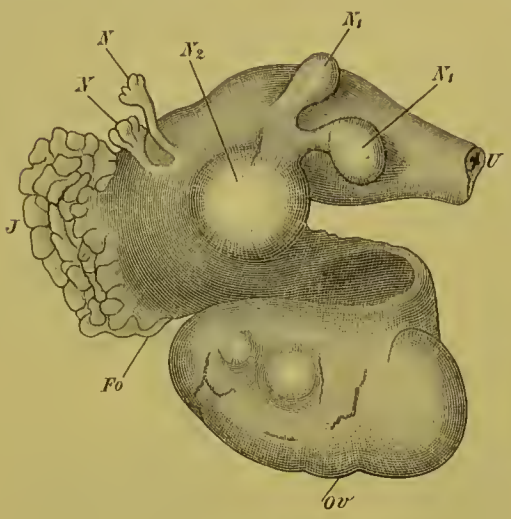

Fig. 34.

U uteriues Ende der Tube; *J* Infundibulum; *Fo* Fimbria ovarica; *Ov* Ovarium; *N* Nebentuben; N_1 desgl. gestielt, cystisch; N_2 desgl. ungestielt, cystisch. Nach: *Kossmann*, Zur Pathol. d. Urnierenreste des Weibes, Monatsschr. f. Gebh. u. Gyn., Heft 2, Taf. I, Fig. 3.

Bekanntlich sind diese Bildungen von einigen Forschern[2]) sämtlich oder zum teil auf das Parovarium zurückgeführt worden. Hiergegen habe ich zunächst eingewendet, dass ein Zusammenhang des Lumens dieser Anhänge mit dem Lumen eines unzweifelhaften Parovarialschlauches noch niemals nachgewiesen worden ist, und dass andererseits die histologische Beschaffenheit der Wandung durchaus mit der der Tubenwandung übereinstimme. Ein Irrtum in dieser Hinsicht hat nur dadurch entstehen können, dass die Nebentuben zuweilen in ziemlicher

[1]) *Doran*, Malformations of Fallopian Tube, in: Obstetrical Transactions, vol. 28, 1886, p. 171.

[2]) *Rokitansky*, Über accessorische Tubenostien und über Tubaranhänge, in: Allgem. Wiener Med.-Zeitung, 1859 Nr. 32; *Roth*, Festschrift der Universitätsstadt Basel zum 300jährigen Jubiläum der Universitätsstadt Würzburg.

Entfernung von der Haupttube an dem Ligamentum latum gefunden werden, also in einer Gegend, wo allerdings auch die Reste des Sexualteils der Urniere, die Parovarialschläuche, liegen.

Es scheint keinem Zweifel zu unterliegen, dass auch die bisher als „Parovarial"cysten bezeichneten Cysten des breiten Mutterbandes, die mit Flimmerepithel ausgekleidet und mit einer eiweissarmen Flüssigkeit gefüllt sind, nicht pathologische Umwandlungen des Parovariums darstellen, sondern den eben geschilderten, gestielten Cysten homolog sind. Ich habe schon in der oben erwähnten Arbeit diese Vermutung ausgesprochen und sie in einer späteren Arbeit[1]) eingehender begründet. Eine Nebentube kann selbstverständlich an den verschiedensten Stellen neben der Haupttube liegen; da das breite Mutterband eine Bauchfellfalte darstellt, die sich um die Haupttube herumschlägt, so kann eine Nebentube auch sehr wohl zwischen den Blättern dieser Bauchfellfalte an derjenigen Stelle liegen, wo diese auseinanderweichen, um die Haupttube zwischen sich zu nehmen (cf. beistehende schematische Figur). Es leuchtet ohne weiteres ein, dass eine cystische Entartung einer hier gelegenen Nebentube zur Entfaltung der beiden Blätter des breiten Mutterbandes führen muss; und die grosse Nähe der Hauptblutgefässstämme einerseits, sowie die ausgedehnte Berührung mit dem entfalteten Bauchfell andererseits können gerade bei solchen Nebentuben zu ausserordentlicher Massenhaftigkeit des Transsudats, zu einem riesigen Heranwachsen der Cyste führen. Im Hamburger ärztlichen Verein hat *Lauenstein*[2]) eine derartige Cyste von Kindskopfsgrösse demonstriert; solche von Faustgrösse sind keineswegs selten. Ich habe auch für sie

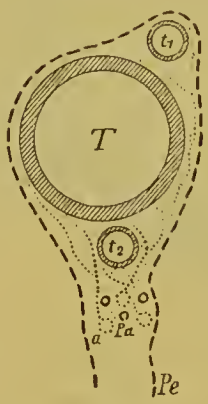

Fig. 35.

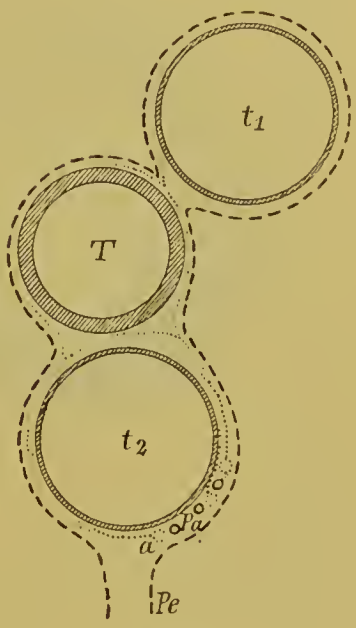

Fig. 36.

T Tube; t_1 t_2 Nebentuben; *a* Arterien; *Pa* Parovarialschläuche; *Pe* Peritoneum.
Nach *Kossmann*, Zur Pathol. d. Urnierenreste des Weibes, Monatsschr. f. Gebh. u. Gyn., Heft 2 (pag. 102.)

[1]) *Kossmann*, Zur Pathologie der Urnierenreste des Weibes, in: Monatsschrift für Geburtshilfe und Gynäkologie. Heft 2. Februar 1895.

[2]) Deutsche medic. Wochenschr. 1893, p. 161.

den ihrer Entstehung entsprechenden Namen Hydroparasalpinx vorgeschlagen.

In gewissem Sinne von den Nebentuben zu unterscheiden sind solche überzähligen Tuben, die mit einem überzähligen Ovarium verbunden sind und eine gewisse Selbständigkeit der Lagerung besitzen. Ein solcher Fall ist von *Keppler* beobachtet und leider nur ganz kurz [1]) beschrieben worden. Desgleichen hat *Edm. Falck* aus der *Landau*schen Klinik einen solchen Fall veröffentlicht.[2]) Es fand sich in diesem Falle ein von den übrigen Genitalorganen völlig isolierter, mit dem

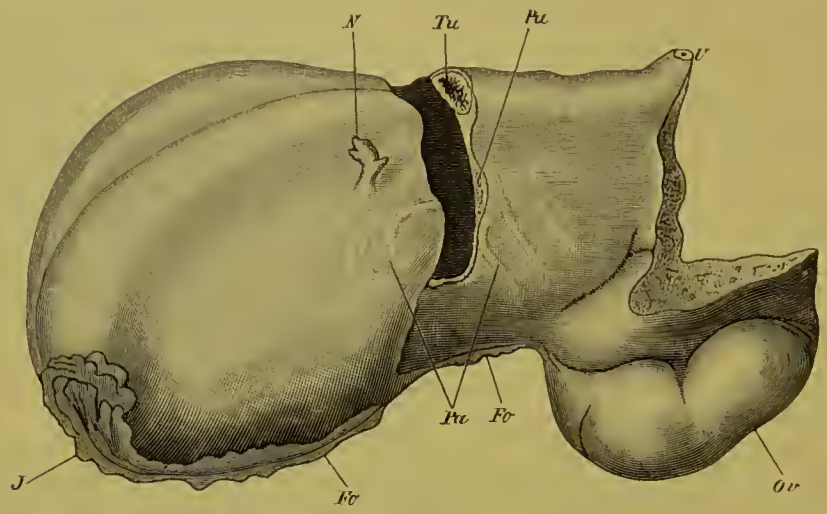

Fig. 37.

Tu Tube; *U* uterines Ende; *J* Infundibulum; *Fo* Fimbria ovarica; *N* Nebentube; *Ov* Ovarium; *Pa* Parovarialschläuche.
Nach: *Kossmann*, Zur Pathol. d. Urnierenreste des Weibes, Monatsschr. f. Gebh. u. Gyn., Heft 2, Taf. I, Fig. 2.

Netz durch entzündliche Adhäsionen verwachsener, cystischer Tumor, dessen tubare Natur durch das Vorhandensein eines schön ausgebildeten Infundibulums mit Fimbrienkranz und Fimbria ovarica sicher gestellt war, und in dessen Wand ovarielles Gewebe gefunden wurde. Da die Cyste mit Talg gefüllt war, hat offenbar ein Dermoid vorgelegen, und es ist zu bedauern, dass eine genauere Beschreibung, aus der die gegenseitigen Beziehungen zwischen Tube, Ovarium und Dermoid zu ersehen wären, nicht gegeben worden ist. *De Sinéty* hat übrigens einen Fall publiciert,[3]) in welchem mit einem sehr kleinen, überzähligen Ovarium gleichzeitig sechs teils gestielte, teils ungestielte Cysten an und in der

[1]) Allgem. Wiener Med. Zeitung, September 1880, p. 385.

[2]) *Falck*, Über überzählige Eileiter und Eierstöcke, Berl. klin. Wochenschr. 1891, p. 1069.

[3]) Gazette méd. de Paris 1875, p. 333.

Ala vespertilionis vorgefunden wurden, die er selbst für parovariale Bildungen hielt, die wir aber doch wohl nach dem oben gesagten ebenfalls für paratubare Bildungen werden halten müssen. Dieser Fall kann also, wegen der gleichzeitigen Vermehrung der Ovarien, gewissermassen als Bindeglied zwischen den oben unterschiedenen Categorien betrachtet werden.

Die accessorischen Ostien und Tuben scheinen recht häufig vorzukommen. Ihr Entdecker *Richard* hat sie 5 mal unter 30 Fällen gefunden; *Hennig* 2—3 mal unter 100 Fällen. Ich selbst habe in der citierten Arbeit (oben) eine Häufigkeit von 4—10% berechnet; seitdem habe ich unter 25 selbst ausgeführten Laparatomien 8 mal solche Missbildungen gefunden. Um sie nicht zu übersehen, sollte man die frischen Organe in einer indifferenten Flüssigkeit flottierend untersuchen.

Auch der sog. *Morgagni*schen Hydatiden muss noch Erwähnung gethan werden, die, je nach dem Umfange, den man dieser Bezeichnung giebt, wenigstens zum Teil congenitale Bildungen sein können.

Wenn schon in den männlichen Sexualorganen zwei, aller Wahrscheinlichkeit nach nicht homologe Hydatiden, beide mit dem Namen *Morgagnis* bezeichnet werden, so werden an den weiblichen Sexualorganen von vielen noch mehr und noch verschiedenartigere Bildungen unter diesem Namen zusammengeworfen.

Morgagni selbst erwähnt Hydatiden an den weiblichen Geschlechtsorganen mehrmals.[1]) An zwei Stellen seines Werkes sagt er nur, dass in der Nähe des Orificium abdominale bezw. an dem „blattartigen" Ende der Tube Hydatiden vorhanden waren. An der dritten Stelle erwähnt er eine an der Ala vespertilionis und eine an der „Membrana testis", also an dem Epithel des Ovariums hängende Hydatide. Nun ist es zwar nicht üblich geworden, die am Ovarium befindlichen Cysten nach *Morgagni* zu benennen, wohl aber findet man sowohl Cysten der Fimbrien, als auch solche, die an dem eigentlichen Tubenschlauch, als auch endlich solche, die an der Ala vespertilionis hängen, — vorausgesetzt nur, dass sie gestielt sind, — als *Morgagni*sche Hydatiden bezeichnet. Nach dem oben Gesagten leuchtet es jedoch ohne weiteres ein, dass das Vorhandensein oder Fehlen des Stiels wenig oder nichts zu bedeuten hat; dass an der Ala vespertilionis gestielte und ungestielte Nebentuben vorkommen, dass aber auch der *Wolff*sche Gang cystisch aufgetrieben sein und wenigstens sein blindes Ende als gestielte Cyste eben dort gefunden werden kann; dass an dem Tubenstamm, aber auch auf der peritonealen Fläche der Fimbrien bis nahe an den Rand hin ebenfalls cystische accessorische Tuben nicht selten vorkommen.

---

[1]) *Morgagni*, De sedibus et causis morborum 45, 23; 47, 12; 50, 51.

Neben diesen nun werden jedoch solche Hydatiden gefunden, deren Stiel geradezu als eine Verlängerung der Fimbrie zu betrachten ist, und diese müssen wohl als eine dritte, von den vorigen verschiedene Bildung angesehen werden. Sie sind es, für die *Kobelt*[1]) den Namen der „*Morgagni*schen Hydatiden“ eingeführt hat, da er sie als Homologa

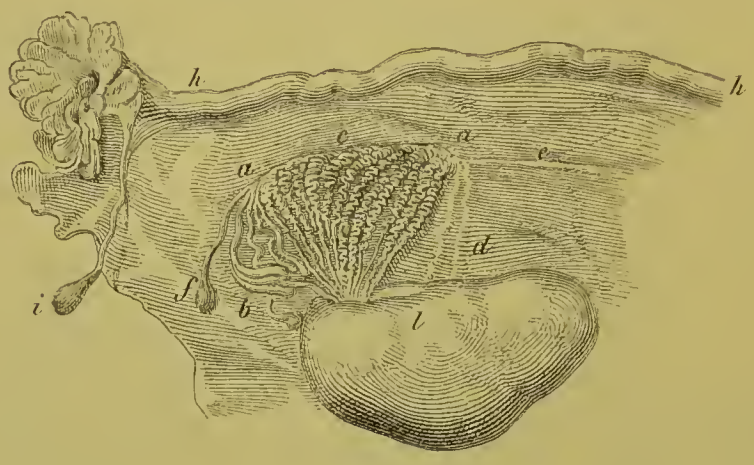

Fig. 38.

Tube mit Ovarium und Parovarium.
f Endcyste des *Wolff*schen Ganges; *i* gestielte Cyste an einer Tubenfimbrie (sog. *Morgagni*sche Hydatide).
Nach: *Kobelt*, Der Nebeneierstock des Weibes, Taf. I, Fig. 3.

der gestielten *Morgagni*schen Hydatide des Mannes ansah. Sowohl seine Beschreibung, als auch die sehr klare Abbildung (Taf. I, Fig. 3, *i*), die wir hier wiedergeben, zeigen dies; die Endcyste des *Wolff*schen Ganges ist in der Figur ebenfalls abgebildet und mit dem Buchstaben *f* bezeichnet.

Ob nun aber die Homologie dieser Fimbriencysten mit der gestielten *Morgagni*schen Hydatide des Mannes wirklich besteht, ist sehr fraglich. Auch wenn wir *Kobelt*s Beweisführung dafür, dass letztere die Endocyste des *Müller*schen Ganges sei, anerkennen wollen — was keineswegs allgemein geschieht, — so steht doch seine Behauptung, dass auch die Fimbriencyste aus dem blinden Ende dieses Ganges hervorgehe, auf sehr schwachen Füssen. Er meint (l. c.): „Das Lumen des früher geschlossenen Ganges mag über die nachherige Schlitzöffnung hinausgereicht haben;“ bekanntlich kann aber von einer nachherigen Schlitzöffnung, die in einem früher geschlossenen Gange entstünde, nach unseren seitherigen Erfahrungen überhaupt nicht die Rede sein. Besser vereinbar mit letzteren ist *Waldeyer*s[2]) Vermutung, dass der proximale Abschnitt des tütenförmigen Infundibulums sich sekundär einrollt, und

[1]) *Kobelt*, Der Nebeneierstock des Weibes, Heidelberg, 1847 p. 19.
[2]) *Waldeyer*, Eierstock und Ei, Leipzig, 1870, p. 127.

so einen Blindsack bildet, der sich zuletzt völlig schliessen kann; auch diese Ansicht aber, so geistreich und plausibel sie erscheint, ist entwickelungsgeschichtlich nicht erwiesen.

Es leuchtet ein, dass die Fimbriencysten, wenn sie in der That einen abgeschnürten oder durch Einrollen entstandenen Abschnitt des *Müller*schen Ganges repräsentieren, mit Fimbrienepithel ausgekleidet sein müssen. Nach *Ballantyne* und *Williams*[1]) sollen nun allerdings die „echten" *Morgagni*schen Hydatiden Fimbrienepithel enthalten; die beiden Forscher fassen aber als „echt" alle an der Tube befindlichen gestielten Cysten, mögen sie an den Fimbrien oder an dem Stamm der Tuben sitzen, zusammen. Es ist daher sehr wohl möglich, dass ihre histologische Angabe sich auf die Untersuchung einer cystischen Nebentube stützt, und für die Fimbriencysten keine unbedingte Geltung beanspruchen darf. *Klob* (l. c. p. 294) behauptet von der *Morgagni*schen Hydatide, dass ihre Wand aus fibrillärem Bindegewebe und ihre Auskleidung aus Plattenepithel bestehe. Darf man dieser Angabe vertrauen, so erscheint die Ableitung der Fimbriencysten aus einem Abschnitte des *Müller*schen Ganges allerdings kaum haltbar, und wir werden weit eher geneigt sein, sie mit *Kölliker*[2]) als pathologische Bildungen, etwa als Lymphangiektasen, anzusehen.

Die Statistik, die von *Hennig* sowie von *Ballantyne* und *Williams* bezüglich der Häufigkeit der *Morgagni*schen Hydatide gegeben ist, hat nach dem eben Gesagten keinen Wert, da die drei verschiedenen Formen darin nicht auseinandergehalten werden; die Angabe *Kobelts*, dass er sie in 195 Fällen 87 mal mit der untersten Franze des Trichters zusammenhängen sah, ist mir sehr auffällig, und bringt mich auf den Verdacht, dass auch dieser Forscher Nebentuben mitgerechnet hat. Nach meinen Erfahrungen wenigstens scheinen die echten Fimbriencysten weit seltener zu sein, denn ich habe in den drei Monaten seit Beginn dieser Arbeit weder aus meinem eigenen noch aus dem so überaus reichen *Martin*schen Material ein Objekt zur Nachprüfung der histologischen Beschaffenheit erlangen können.

Eine congenitale Lagenanomalie der Tuben (und der Eierstöcke) ist mehrfach beobachtet worden. Zunächst gehören hierher die schon oben erwähnten Fälle, in welchen bei ungleicher Entwickelung der beiden Uterushälften die der verkümmerten Hälfte entsprechende Tube selbstverständlich tiefer, d. h. dem Muttermunde näher, in den Uterus übergeht. Sonstige Lagenanomalien entstehen durch Störungen in dem sog. Descensus ovarii. Bekanntlich entspricht dem Leitbande des

---

[1]) *Ballantyne* und *Williams*, The histology and pathology of the Falloppian Tubes, in British medical Journal, 1891, I. p. 109.

[2]) *Kölliker*, Entwickelungsgeschichte, 2. Auflage, S. 987.

Hodens, dem Gubernaculum Hunteri, beim Weibe das Ligamentum ovarii nebst dem Ligamentum rotundum. Ein ausserordentliches Zurückbleiben des Wachstums dieses Band- und Muskelapparates bewirkt eine relative Verschiebung des Hodens gegen die übrigen Organe, ein Herabrücken, einen sog. Descensus. Was man beim Weibe in normalen Fällen als Descensus bezeichnet, scheint dagegen ohne Mitwirkung des Gubernaculum Hunteri, lediglich durch Zurückbleiben des Wachstums der *Müller*schen Gänge und des *Wolff*schen Körpers gegenüber dem Gesamtwachstum, unter Dehnung und Schwund des Zwerchfellbandes der Urniere, zu stande zu kommen (s. o. *Wendeler*, pag. 12, sowie auch *Wieger*, Arch. f. Anat. u. Physiol., 1885). Es liegt nun auf der Hand, dass selbst dieser normale Descensus ganz unterbleiben oder abnorm gering ausfallen muss, wenn das Zwerchfellband der Urniere jener Dehnung längere oder kürzere Zeit Widerstand leistet bezw. abnorm spät atrophisch wird. Von solchen Fällen eines unterbleibenden Descensus spricht *Klob* (l. c. 281). Es verlaufen dann die Tuben mehr parallel der Längsaxe des Körpers, sie werden ausserordentlich in die Länge gezogen und zuweilen an ihren unteren Enden vom Uterus abgetrennt, dementsprechend pflegt dann auch das Ligamentum infundibulo-pelvicum ungewöhnlich kurz zu sein. Andererseits dagegen kann dem männlichen Entwickelungstypus entsprechend das Wachstum des ligamentum rotundum und ovarii relativ sehr früh aufhören und dadurch ein excessiver Descensus ovarii eintreten, bei welchem das abdominale Tubenende ebenfalls folgt. So kann es sogar dahin kommen, dass das Ovarium samt dem dazu gehörigen Eileiter durch den Leistenkanal unter die Haut des grossen Labiums tritt, also eine Hernia tubae inguinalis zu stande kommt. Ein solcher Fall ist von *Billard*[1]) beschrieben worden. Er betraf ein 17 Tage altes kräftiges Kind, das an Peritonitis nach 26 Tagen zu Grunde ging. Das Ovarium und die Mündung der Tube waren etwas rot und angeschwollen und befanden sich frei im Grunde des (linksseitigen) Bruchsackes. Aufmerksame Untersuchung ergab, dass das Ligamentum rotundum auf der Seite des Bruches weit kürzer war, als das andere; der Uterus war nach derselben Seite herübergezogen; die entsprechende Niere war durch eine Peritonealfalte ebenfalls abwärts dislokiert. Auch in einem von *Schöller*[2]) beschriebenen Falle war bei einem am 20. Lebenstage gestorbenen Mädchen eine Verkürzung des Ligamentum rotundum und Seitwärtsbeugung des Uterus nachweisbar; hier befand sich aber

---

[1]) *Billard*, Die Krankheiten der Neugeborenen und Säuglinge. A. d. Franz. übersetzt. Weimar 1829. p. 401 ff.

[2]) *Schöller*, Mitteilung zweier Fälle von Phleb. hep. neon. und eines Falles von Hernia inguinalis congenita etc. in: Neue Zeitschr. f. Geburtskunde, Bd. VIII, p. 271.

in der (rechtsseitigen) Leistenhernie nicht das Ovarium, sondern nur die entzündete, aber nicht adhärente Tube.

Wie weit in diesen Fällen die Übereinstimmung des Descensus mit dem normalen Descensus der Hoden geht, bleibt noch zu prüfen. Jedenfalls wird durch die abnorme Kürze des Lig. rotundum eine Dispositon für das Zustandekommen von Inguinalhernien geschaffen. Wenn man — z. B. bei der *Alexander*schen Operation — das Ligamentum rotundum aus dem Leistenkanal herauszieht, so folgt der Processus peritonei. Dem entsprechend reicht auch bei congenitaler abnormer Kürze des Bandes der Processus peritonei als sog. Canalis Nuckii weit in den Leistenkanal und eröffnet den nächstliegenden Bauchorganen den Zugang in diesen. Zugleich werden aber durch die Kürze der Bänder die Sexualorgane dieser Seite dem Leistenkanal ungewöhnlich genähert, so dass es begreiflich ist, wenn sie vor andern Organen eintreten. Dabei würde es Sache des Zufalls sein, ob das Ovarium, oder die Tube, oder beide, oder sogar der Uterus (wofür *Klob* [a. a. O.] als Gewährsmann *Maret* ohne genaueres Citat anführt) in den Bruch geraten. Es liegt auf der Hand, dass sich congenitale Tubenhernien, die in dieser Weise zu stande gekommen sind, in keiner Weise von den später erworbenen unterscheiden, ausser in dem Zeitpunkt der Entstehung; denn die Disposition ist in beiden Fällen congenital, und der Eintritt der Tube in den Leistenkanal erfolgt wohl auch bei den frühen Hernien erst infolge der ersten Anstrengungen der Bauchpresse. *Lejars*[1]) hat vier Fälle von spät erworbenen inguinalen Tubenhernien zusammengestellt.

Dass das Ovarium (und mit ihm die Tube), wie der Hoden, durch das Gubernaculum Hunteri in den Leistenkanal gezogen wird, ist nur denkbar, wenn dieser Bandapparat von einem Ende bis zum anderen einen geradlinigen Verlauf behält, und vom Uterus unabhängig bleibt; tritt seine normale Verbindung mit dem Uterus und in deren Folge eine Winkelstellung des proximalen Abschnitts (ligamentum ovarii) zum distalen (ligamentum rotundum) ein, so kann eine Verkürzung des Bandapparates wohl noch auf den Fundus uteri, aber nicht mehr auf Ovarium und Infundibulum einen Zug ausüben. Es wäre also von grossem Interesse, in künftig zur Beobachtung gelangenden Fällen nicht nur die relative Länge, sondern auch den Verlauf dieses Bandapparates festzustellen.

Cruralhernien, die die Tube allein enthielten, hat *Lejars* (l. c.) fünfmal in der Litteratur gefunden. Sie sind natürlich immer erworbene.

---

[1]) *Lejars*, Hernie inguinale simultanée de la Trompe utérine et de la vessie. Revue de chirurgie XIII, p. 72.

An den verschiedenen Verlagerungen der Gebärmutter, insbesondere auch bei Gebärmutterhernien (man kennt Fälle von Hysterocele inguinalis, cruralis, ischiadica, obturatoria, umbilicalis und sehr zahlreiche von H. ventralis) beteiligen sich die Tuben selbstverständlich immer teilweise oder völlig.

Die häufigsten erworbenenen Lage-Anomalien jedoch entstehen infolge von Entzündungen durch Verklebung der Tube mit anderen Bauchorganen, wobei sie begreiflicherweise mit solchen auch in Brüche geraten kann. Die Ätiologie dieser Verlagerungen wird in dem Kapitel über Entzündungen behandelt; eine Besprechung der Casuistik erscheint mir überflüssig.

B. Circulations-Störungen.

A. Martin und E. G. Orthmann.

Litteratur. *Alberts, O.* Hämatocele, Hämatosalpinx und die Refluxtheorie. Archiv für Gyn. 1884. Bd. 23. S. 404. *(Hélie.)* — *Bandl, L.* Die Krankheiten der Tuben etc. Stuttgart 1886. S. 34. — *Bizzozero, G.* Casi rari d'anatomia patologica. I. Penetrazione di un ascaris lumbricoides nella tromba falloppiana destra. II. Morgagni; Anno nono. Napoli 1867. p. 424. — *Deycke, G.* Über Leichenbefunde bei der Cholera, insbesondere an den Beckenorganen. Deutsche med. Wochenschrift 1894. Nr. 7. S. 159. — *Fraenkel, E.* Über Choleraleichenbefunde. Ibid. S. 157. — *Fuld, St.* Salpingotomie wegen Hämatosalpinx bei Gynatresie. Archiv für Gyn. 1889. Bd. 34. S. 191. — *Glaeser, E.* Über das operative Vorgehen bei rudimentärer Entwickelung der *Müller*schen Gänge. Centralbl. für Gyn. 1892. Nr. 33. S. 649. — *Gücmes, L.* De l'hémato-salpingite. Thèse. Paris 1888. — *Hennig, C.* Die Krankheiten der Eileiter und die Tubenschwangerschaft. Stuttgart 1876. — *Klob, J. M.* Pathologische Anatomie der weiblichen Sexualorgane. Wien 1864. S. 294. — *Landau, Th.* und *Rheinstein, J.* Über das Verhalten der Schleimhäute in verschlossenen und missbildeten Genitalien und über die Tubenmenstruation. Archiv f. Gyn. 1892. Bd. 42. S. 273. — *Lejars.* Hernie inguinale simultanée de la trompe utérine et de la vessie. Les hernies de la trompe. Les lésions opératoires de la vessie herniée. Revue de chirurgie. Paris 1893. Bd. XIII. S. 12 u. 111. — *Leopold, G.* Über Blutansammlung im verschlossenen Uterovaginalkanale und die Salpingotomie. Archiv für Gyn. 1889. Bd. 34. S. 371. — *Meyer, E. von.* Casuistischer Beitrag zur operativen Behandlung der infolge von Gynatresieen auftretenden Hämatosalpinx mit besonderer Berücksichtigung der Salpingotomie. Deutsche med. Wochenschr. 1893. Nr. 39. S. 936. — *Minard, E. J. Chapin.* Does the menstrual flow originate in the tubes? New-York state medical association Oct. 9. 10. 11., 1888. New-York Medical Journal Oct. 27. 1888. p. 468. — *Minar.* The removal of a $5^1/_2$ inch crochet hook from the fallopian tube. Mich. M. Soc. Detroit 1889 p. 305 (in *Frommels* Jahresbericht 1889). — *Orth, J.* Lehrbuch der speziellen pathologischen Anatomie. Bd. II. 1. Abt. Berlin 1893. S. 540. — *Polaillon, M.* Concrétion pierreuse du pavillon de la trompe. Douleurs excessives. Ablation par la laparotomie. Guérison. Annal. de Gyn. et d'Obst. Paris 1893. Bd. XL. S. 196. — *Rokitansky, C.* Lehrbuch der pathologischen Anatomie. Bd. III. Wien 1861. S. 433. — *Rose.* Die Operation der Hämatometra. Monatsschrift für Geburtskunde. Berlin 1867. Bd. 29. S. 401. — *Rusi, D. A.* Ein Beitrag zur pathologischen Anatomie der weiblichen Geschlechtsorgane bei Cholera. Zeitschr. für Geb. u. Gyn. Bd. VII. Heft 1 (russisch). Referat im Centralbl. für

Gyn. 1894. Nr. 25. S 615. — *Sänger.* Über hämorrhagische Tubennecrose. Centralblatt für Gyn. 1893. Nr. 31. S. 727. — *Simon, E.* Ein Beitrag zur Kenntnis der Atresiae vaginales. Beiträge zur klin. Chir. Tübingen 1889. Bd. 4. S. 561. — *Terrillon.* Trois nouvelles observations d'hématosalpingite et ovarite. Leur traitement chirurgical. Bulletin gén. de Thérapeutique méd. et chir. Paris 1887. Bd. 113. S. 385. — *Thomson, H.* Über Veränderungen der Tuben und Ovarien in der Schwangerschaft und im Puerperium. Zeitschr. für Geb. u. Gyn. 1890. Bd. 18. S. 30. — *Uter.* Einiges zur Pathologie der Mucosa corporis uteri. Centralblatt für Gynäkologie. 1891. Nr. 34. S. 701. — *Veit, J.* Über Hämatosalpinx. Verhandlungen der deutschen Ges. für Gyn. Bd. IV. 1892. S. 215. — *Walther, H.* Zur Casuistik der Hämatosalpinx. J.—D., Giessen 1890.

(Siehe ausserdem die Litteraturangaben in *Hennig, Bandl, Frommels* Jahresbericht etc. etc.) —

1. Hyperämie und Hämorrhagie.

a. Ätiologie.

Die nicht entzündlichen Hyperämien der Tuben finden sich, soweit dieselben nicht auf rein physiologischen Vorgängen beruhen, wie die durch die Menstruation oder Schwangerschaft bedingten, vorwiegend als Begleiterscheinung bei allen Erkrankungen, welche Blutstauungen im Gebiet des Pfortadersystems hervorrufen, so bei Krankheiten des Herzens, der Lungen, der Pleura und der Leber; hierher gehört auch die Form der Hyperämie, welche man bei asphyktischen Neugeborenen beobachtet.

Weiterhin sind hochgradige Hyperämien der Tuben bei acuten Infectionskrankheiten gefunden worden, so bei Masern, Scharlach, Pocken, Cholera und Typhus; ferner bei Morbus maculosus und Purpura. *Hennig* beobachtete bei der Section eines jungen Mädchens nach Typhus eine hämorrhagische Tubennecrose mit Durchbruch in den Darm: Tod durch Einbruch auch in die Harnblase. *Terrillon* operierte eine Sactosalpinx haemorrhagica bei einem 22jährigen Mädchen, welche vor 6 Jahren infolge von Scharlach entstanden war, dieselbe enthielt 500 gr schwarzes, dickes, syrupartiges, geruchloses Blut. — *Hélie* (citiert bei *Alberts*) beobachtete ebenfalls Blutungen in die Tube nach Scharlach. — *Rusi* untersuchte 16 weibliche Choleraleichen und fand bei allen eine starke Hyperämie und Schwellung der Tuben; auf ähnliche Befunde lassen die Mitteilungen von *Fränkel* und *Deycke* über die durch die Cholera an dem weiblichen Genitalapparat hervorgerufenen Veränderungen schliessen; dieselben fanden unter 170 Fällen 110 mal, also in 65% ausgedehnte Blutungen im Endometrium und den Ovarien: die Veränderungen an den Tuben werden allerdings nicht besonders erwähnt. —

Ähnliche Veränderungen sollen bei Verbrennungen und Vergiftungen mit Phosphor vorkommen; wir hatten Gelegenheit, Tubenpräparate von

einer an Verbrennung gestorbenen Frau zu sehen, welche jedoch keine besonderen Veränderungen erkennen liessen. —

Schliesslich können Stauungs-Hyperämien verursacht werden durch Strangulation oder Torsion; erstere finden sich vorwiegend bei Einklemmung von Tubenhernien; *Lejars* fand unter 9 Fällen von reinen Tubenhernien 5 mal eine Einklemmung derselben; bei einem von ihm selbst beobachteten Fall war die Serosa der Tube glanzlos und an einzelnen Stellen schwarz verfärbt; die gleichen Veränderungen findet man bei Torsion der Tube, welche meist durch die Stieltorsion von Ovarialtumoren mitbedingt wird; einen Fall von hämorrhagischer Tubennecrose und Saetosalpinx haemorrhagica infolge von Strangulation durch Adhäsionen im Verein mit Torsion hat kürzlich *Sänger* beschrieben. — Eine ähnliche Art des Zustandekommens von Tubengangrän wird von *Hennig* angeführt als Folge schwerer Formen von Inversio uteri.

b. Pathologische Anatomie.

Es ist leicht erklärlich, dass bei dem ausserordentlichen Reichtum der Tubenwand und Schleimhaut an Gefässen, namentlich in dem abdominalen Teil derselben, schon verhältnismässig geringe Stauungserscheinungen genügen, um eine starke Hyperämie, verbunden mit Schwellung und Rötung der Tube hervorzurufen; infolge der venösen Hyperämie nimmt die Tube eine blaurote Färbung an, welche in besonders charakteristischer Weise an der freiliegenden Schleimhaut des Fimbrienendes zutage tritt; bei besonders hohen Graden von Hyperämie erscheinen die Fimbrien fast erigiert. Im weiteren Verlauf kann es dann sowohl zu freien Blutungen in das Tubenlumen, als auch zu mannigfachen Blutergüssen in die Schleimhaut und Muskulatur kommen; *Klob* unterscheidet demgemäss eine Hämorrhagia und Apoplexia tubae; als Endstadium kann sich schliesslich eine hämorrhagische Necrose der Tube ausbilden; hierzu ist eine vollkommene Abschnürung nicht unbedingt erforderlich. Ganz ähnliche Erscheinungen kommen bei Stauungshyperämie infolge von hochgradigen Herzfehlern zu stande, wie sich aus beifolgender Abbildung (Fig. 39) ergiebt. Das Präparat verdanken wir Herrn Kollegen *Wendeler*; es stammt von einer an Mitral-Insufficienz zu Grunde gegangenen Frau. Die Tuben waren ausserordentlich gerötet und stark verdickt; das mikroskopische Bild giebt interessante Aufschlüsse über die schliesslichen, hochgradigen Veränderungen, welche durch derartige Stauungshyperämien zu stande kommen können. Was zunächst die Schleimhaut anbetrifft, so ist dieselbe vollkommen necrotisiert, und hat jegliche Tinctionsfähigkeit verloren; man sieht nur noch blasse (mit Eosin sich schwach rosa färbende) hyaline Schollen das ganze Tubenlumen ausfüllen; die Tubenwand ist von zahlreichen Blutungen durchsetzt, die Gefässe sind zum Teil noch strotzend mit Blut

gefüllt, zum Teil sind sie in hyaliner Degeneration begriffen; diese Veränderungen lassen sich durch die ganze Länge der Tube verfolgen. — *Sänger* fand in dem erwähnten Fall von hämorrhagischer Necrose die Tube blauschwarz verfärbt, an der Torsionsstelle eine scharfe Grenze zwischen sugilliertem und blassem Gewebe; die Dicke der Tube betrug

Fig. 39.

Hämorrhagien und hyaline Degeneration der Tube bei Herzfehler.
l Tubenlumen mit necrotischen Schleimhautresten angefüllt; *g* hyalin degenerierte Gefässe; *b* Hämorrhagien in der Tubenwand; *r* kleinzellige Infiltration an der Grenze zwischen Tube und lig. lat.; *c* subperitoneale Cyste. — (Achtfache Vergrösserung.)

1—2 cm im Durchmesser; im Inneren befand sich schwärzliches, flüssiges Blut; die Wandungen allein waren 1—1,5 mm dick, schwarzrot, von kleinen Apoplexien durchsetzt, weich und zerreisslich. Bei der mikroskopischen Untersuchung zeigten sich sämtliche Schichten der Tubenwand von Blutergüssen regellos infarciert, fixe Zellen und Muskelzüge von Blutfarbstoff imbibiert, Kernfärbung ganz fehlend oder nur angedeutet, kurz ausgesprochene hämorrhagische Necrose.

c. Symptome.

Die Hyperämie der Tube macht wohl nur dann eigenartige Erscheinungen, wenn es im Verlauf derselben zur Entwickelung einer ausge-

dehuteren Sactosalpinx haemorrhagica gekommen ist. Dann treten dioselben Spannungs- resp. Druckerscheinungen auf, welche die Strangulation durch peritonitische Schwielen und die Torsion der Tube hervorrufen. Dabei müsste es als ein besonders günstiger Zufall betrachtet werden, wenn etwa im Anschluss an Scharlacherkrankung oder nach Typhus und Cholera (vergl. oben) das durch die ursächliche Erkrankung verursachte Allgemeinbefinden noch ein Hervortreten einer solchen localisierten Erkrankungsform gestattet.

Auch die Stauungshyperämie bei Tubenhernien, von der *Lejars* berichtet, hat nur zu den Symptomen der Strangulation eingeklemmter innerer Organe, nicht aber zu solchen geführt, die als charakteristisch für die dabei entstandene Abschnürung der Tube isoliert werden könnten.

Nicht wesentlich anders entwickelt sich der Symptomencomplex bei der aus acuter Hyperämie hervorgehenden hämorrhagischen Tubennecrose, von welcher oben berichtet worden ist. Nicht immer dürfen wir erwarten, dass die Kenntnis dieses vorher bestandenen Leidens der betreffenden Tube die Deutung der Symptome in derselben Weise erleichtert, wie in dem oben citierten Fall von *Saenger*. Plötzlich traten hier, nach mehrjähriger Euphorie, heftige Schmerzen in derselben Seite hervor, in welcher die Kranke vordem gelitten hatte. Sie steigerten sich nach kurzen Intervallen, unter gleichmässigen Qualen und Erbrechen. Fieber begleitete das unverkennbar schwere Leiden nicht. Palpatorisch konnte festgestellt werden, dass die rasch anschwellenden Adnexa der Sitz der Schmerzen waren. — Viel weniger prägnant entwickelte sich die hämorrhagische Tubennecrose in Folge von Torsion der Adnexa in dem von mir beobachteten, weiter unten näher zu beschreibenden Falle, in welchem es sich um eine sonst klinisch nicht hervortretende Tubenschwangerschaft handelte.

Im Allgemeinen genügen die Schmerzen und die wachsende Spannung in der Geschwulst, welche an der Seite des Uterus getastet wird, auch wenn deren Verbindung mit dem Uterus durch das deutlich tastbare uterine Ende der Tube gekennzeichnet ist, nicht, um eine Hyperämie oder weitergehend die Ausbildung einer Sactosalpinx haemorrhagica zu diagnostizieren. Heftiger Schmerz und Reizung im Peritoneum verursachen bei allen Formen der Tubenerkrankung ebenso wie bei der Erkrankung der übrigen Beckenorgane gelegentlich die Symptome des Collapses; die Menge des in das Innere der Tube austretenden Blutes ist nicht genügend, um eine äusserlich wahrnehmbare Anämie zu erzeugen. Im gegebenen Fall kann allerdings die Kenntnis vorbestandener chronischer Erkrankung in den Adnexorganen und das plötzliche Auftreten heftiger spannender Schmerzen bei einer acut auftretenden prallen Füllung der Tube die Vermutung nahe legen, dass es sich um eine Strangulation und daraus hervorgegangene hämor-

rhagische Necrose handelt, wenn diese Erscheinungen mit einer ausgesprochenen Heftigkeit plötzlich und ohne Temperatursteigerung auftreten und anderweite Ursachen nicht erkennbar sind.

d. Diagnose.

Die Diagnose lässt sich unter solchen Umständen nur vermutungsweise stellen, zumal wenn das Allgemeinbefinden der Kranken eine sehr eingehende Tastung, event. unter Narcose, als inopportun erscheinen lässt. Die neben dem Uterus liegende Masse ist empfindlich, sie liegt mit ihrem kolbig anschwellenden abdominalen Ende hinter dem Uterus und verlegt von der betr. Seite her den *Douglas*schen Raum; das meist auch vergrösserte Ovarium wird an der unteren Kante der wurstartig prall gespannten Tube getastet. Wenn dann nachzuweisen ist, dass diese Anschwellung plötzlich unter intensiver Steigerung der Empfindlichkeit der Geschwulst auftritt, ohne Fieberbegleitung, so ist die Möglichkeit einer Füllung des Ganzen durch Blut wohl gegeben.

Eine Berstung der hyperämischen Tube ist wohl kaum zu befürchten. Auch die hämorrhagische Tubennecrose führt anscheinend eher zum Zerfall als zu einer Berstung. Die Symptome beider Ausgangsweisen finden weiter unten ihre eingehende Erörterung.

Von einer speciellen Therapie kann mit Rücksicht auf die Inconstanz der Symptome nicht die Rede sein.

2. Sactosalpinx haemorrhagica.

a. Ätiologie.

Dass die bei der Hyperämie erwähnten ätiologischen Momente eventuell auch zu einer Sactosalpinx haemorrhagica führen können, ist nicht unwahrscheinlich; dass diese aber wohl in der bei weitem grösseren Mehrzahl der Fälle nicht eintritt, daran ist hauptsächlich das Grundleiden schuld, welches einerseits es hierzu infolge des schnellen Verlaufes (acute Infectionskrankheiten) nicht kommen lässt, andererseits zu schnell eine vollkommene Degeneration oder Necrose der Schleimhaut herbeiführt.

Die nicht entzündliche Sactosalpinx haemorrhagica entsteht in erster Linie infolge eines verhinderten Abflusses des Menstrualblutes. — Die Frage, ob überhaupt die Schleimhaut der Tube zur Zeit der Menstruation Blut absondert, dürfte wohl jetzt ziemlich allgemein bejahend beantwortet werden (siehe *Walther*, Zur Casuistik der Hämatosalpinx, I.-D., Giessen 1890 und *Rose*, Monatsschrift für Geburtsk. 1867). *Chapin Minard* beobachtete an einem invertierten Uterus, dass zur Zeit der

Menstruation Blut aus der erweiterten Tubenöffnung herausfloss. — *Landau* und *Rheinstein* glauben an 3 Präparaten kürzlich ebenfalls den Beweis erbracht zu haben, dass die Tube selbst menstruirt (siehe oben Physiologie der Tube Seite 50). — Ganz abgesehen davon sind auch noch die beiden anderen Möglichkeiten zu berücksichtigen, dass das Blut einerseits durch Rückstauung aus dem Uterus eindringen, und andererseits unmittelbar vom Ovarium aus in das Fimbrienende gelangen kann. Zum Zustandekommen einer derartigen Sactosalpinx haemorrhagica ist ein Verschluss an irgend einer Stelle des Genitalcanals erforderlich, und zwar kann derselbe sowohl angeboren, wie erworben sein; je höher dieser Verschluss im Verlaufe des Genitalrohres liegt, desto günstiger sind die Bedingungen für die Entstehung einer Sactosalpinx haemorrhagica.

Die angeborenen Atresien des Genitalcanals können sein: eine hymenale, eine vaginale und eine uterine; in vielen Fällen handelt es sich gleichzeitig um anderweitige Missbildungen, namentlich um Verdoppelungen des Utero-Vaginalrohres. *Fuld* hat 64 Fälle aus der Litteratur zusammengestellt, in denen eine Sactosalpinx haemorrhagica infolge von Gynatresie entstanden war; er selbst fügt denselben einen weiteren von *Kehrer* operierten Fall hinzu; in diesen 65 Fällen handelte es sich 36 mal um einen einfachen Uterovaginalcanal, und hierunter fanden sich 32 vaginale und 4 uterine Atresien; in 29 Fällen bestand eine Verdoppelung des Genitalcanals; ausserdem erwähnt er noch einen Fall von erworbener, narbiger Atresie des Uterus nach einer Zangenoperation.

In ganz ähnlicher Weise kann natürlich eine Sactosalpinx haemorrhagica durch erworbene Atresien im Verlauf des Genitalcanals zustande kommen. In erster Linie sind hier schwere Verletzungen bei Geburten zu erwähnen, ferner Verwachsungen, welche durch die Anwendung von Ätzmitteln, nach Entzündungen, Verletzungen, Operationen oder Infectionskrankheiten entstanden sind; eine Zusammenstellung derartiger Fälle rührt von *E. Simon* her. Unter 70 Fällen von Atresien fanden sich 51 congenitale und 19 erworbene, und zwar waren 8 hiervon nach Geburten oder Aborten entstanden; 2 nach Traumen; 3 nach Säure-Injectionen; 5 nach Infectionskrankheiten (Typhus und Diphtherie 1, Masern und Scharlach 3, Pneumonie 1); aus unbekannter Ursache 1 Fall. Unter diesen Fällen handelte es sich 22 mal um eine Sactosalpinx haemorrhagica, von denen 14 gestorben sind.

Als weitere Ursachen für die Entstehung der Sactosalpinx haemorrhagica sind noch zu erwähnen Neubildungen, wie grosse Myome und intraligamentär entwickelte Tumoren, welche offenbar durch Druck und Zerrung, sowie Verlegung des Ostium uterinum zur Bildung einer Sactosalpinx führen können. Fernerhin können dieselben noch auf traumatischem Wege entstehen, namentlich ist die in der letzten Zeit häufiger an-

gewandte Massage für die Entstehung einer Sactosalpinx haemorrhagica verantwortlich gemacht worden. Vor einiger Zeit berichtete *Dührssen* (Centralblatt für Gyn. 1889; No. 24, S. 417) über einen derartigen Fall, der von *Gusserow* operiert worden war; es handelte sich um eine Patientin, bei der nach der Massage peritonitische Reiz-Erscheinungen aufgetreten waren. Bei der Laparotomie fand sich ein grosser vereiterter Ovarialtumor, über dessen ganze vordere Fläche die durch Blut gewaltig ausgedehnte Tube sich hinzog.

In Folge von Strangulation oder Stieldrehungen kann es natürlich auch zur Bildung einer Sactosalpinx haemorrhagica kommen, sei es nun, dass die Stieltorsion bereits eine vorhandene Sactosalpinx serosa betrifft, oder dass sich, wie in dem jedenfalls ausserordentlich seltenen *von Guérard*schen Falle (siehe Centralblatt für Gynäkologie 1894 Nr. 28 S. 683), 2 Torsionen vorfinden, eine in der Gegend des Ostium uterinum und eine zweite in der Gegend des Ostium abdominale, so dass sich eine Blutansammlung zwischen den beiden torquierten Stellen bilden kann.

Die aus einer Sactosalpinx serosa, sowie durch rein entzündliche Vorgänge zustande kommende Sactosalpinx haemorrhagica wird weiter unten besprochen werden. —

b. Pathologische Anatomie.

Die Grösse der Sactosalpinx haemorrhagica kann beträchtlich schwanken; es sind solche von Kleinfingerdicke bis zu Kindskopfgrösse beobachtet worden; in gewisser Hinsicht ist die Grösse davon abhängig, ob das Tubenlumen nach der einen oder anderen Seite hin verschlossen ist. Ist das Orificium abdominale geöffnet, so ist die Möglichkeit zur Bildung einer Hämatocele retrouterina gegeben, und die Sactosalpinx haemorrhagica erreicht infolgedessen keine besondere Ausdehnung; ist das Orificium abdominale geschlossen, — Verklebung infolge peritonitischer Verwachsungen — so kann dieselbe einen bedeutenden Umfang erreichen; ganz ähnlich liegen die Verhältnisse, wenn das Fimbrienende mit dem Ovarium verlötet ist und auf diese Weise ein Abschluss des Lumen zustande gekommen ist. Die Ausdehnung der Tube braucht nicht immer eine gleichmässige zu sein; meist sammelt sich das Blut zunächst in dem ausdehnungsfähigsten abdominalen Teil der Tube an, und dringt dann von hier aus, namentlich wenn es zum Verschluss des Fimbrienendes gekommen ist, allmählich weiter nach dem uterinen Ende hin vor; das Ostium uterinum hat man zuweilen stark erweitert gefunden, wie *Bandl* das in einem Fall besonders beobachtet hat; im Inneren findet man auch wohl das Lumen in verschiedene Kammern eingeteilt.

Im frischen Zustande hat die Oberfläche einer Sactosalpinx haemorrhagica meist eine dunkelrote bis blauschwarze Farbe, letztere namentlich an Stellen, wo die Wandung verdünnt ist und infolge-

dessen der dunkle Inhalt hindurchschimmert. Sehr selten fehlen auf der Oberfläche mehr oder weniger ausgedehnte Adhäsionen, infolge deren die Sactosalpinx mit den umliegenden Organen verwachsen war. Stieldrehung ist in einem Falle von *v. Meyer* (D. med. Wochenschrift 1893, S. 36) beobachtet worden.

Der Inhalt ist in der Regel dickflüssig und von chokoladenbrauner oder theerähnlicher Farbe; eine Gerinnung des ergossenen Blutes findet im Gegensatz zu den Blutungen bei Tubenschwangerschaft nicht statt; als Ursache hierfür hat man die Einwirkung des von der Tubenschleimhaut abgesonderten Secretes angeführt (*Klebs*).

Die Consistenz ist in der Regel prall elastisch, kann aber auch von fast fibromähnlicher Härte sein.

Die Wandungen der Sactosalpinx haemorrhagica sind von verschiedener Dicke; anfangs besteht meist eine beträchtliche allgemeine Verdickung derselben, welche dann allmählich infolge des steigenden Inhaltdruckes einer oft hochgradigen Verdünnung Platz macht; die Schleimhaut ist ebenfalls anfangs noch gut erkennbar, stellenweise selbst hypertrophisch, später atrophiert dieselbe infolge des Druckes und kann vollkommen verschwinden, sodass nur noch eine verhältnismässig glattwandige Höhle zurückbleibt. An den stark verdünnten, meist brüchigen Stellen kann es leicht infolge von Traumen oder auch von operativen Eingriffen (Entleerung einer gleichzeitigen Hämatometra) zu einer Ruptur der Wandung kommen, und zwar in die freie Bauchhöhle, in benachbarte Organe (Rectum), oder nach aussen. Hin und wieder sind auch Verjauchungen des Inhaltes infolge von Infection beobachtet worden.

Die Rupturen der Sactosalpinx haemorrhagica kommen zustande nach *Schröder* infolge der Bauchpresse und durch äusseren Druck, wodurch Zerrungen an den Adhäsionen hervorgerufen werden; nach *Steiner, Billroth, Freund* u. a. durch Contractionen des Uterus bei unvollständiger Entleerung; nach *Hegar* durch veränderte Druckverhältnisse im Abdomen; nach *Breisky* durch Lageveränderungen des Uterus nach Operationen; nach *Rose* durch fieberhafte Reactionen nach Operationen und dadurch erhöhte Brüchigkeit der Wandungen; nach *Czerny* infolge von vermehrter Congestion und Exsudation und nach *Simon* infolge von beträchtlichen Dislocationen der Tube nach Entleerung der Hämatometra.

Mikroskopisch besteht der Inhalt meist aus zerfallenen roten Blutkörperchen, welche teils als gelbe, körnige Massen innerhalb der unregelmässigen, scholligen und vergrösserten weissen Blutkörperchen liegen, teils als blasse Stromata vorkommen, die am Rande noch mit Resten von Hämoglobin in Form gelblicher Kügelchen erfüllt sind. Zuweilen findet man auch noch abgestossene und verfettete Epithelien, sowie Cholestearinkrystalle und Detritusmassen.

Die Schleimhaut der Tube kann in den Anfangsstadien ziemlich

stark anschwellen und von dunkelroter Färbung sein; die Gefässe sind meist stark erweitert und mit Blut gefüllt. Die Epithelzellen bleiben verhältnismässig lange erhalten; zunächst verlieren sie ihre Flimmerhaare, später tritt infolge des zunehmenden Inhaltdruckes eine deutliche Abplattung ein; die Zellen werden niedrig, von cubischer Gestalt und nehmen schliesslich sogar eine ganz platte, längliche Gestalt an. Im Inneren der Schleimhaut bemerkt man hin und wieder kleinere und grössere Blutergüsse zwischen dem Bindegewebe und innerhalb der Lymphspalten; die Schleimhautfalten selbst werden im weiteren Verlaufe auch bedeutend niedriger und an Zahl geringer; man sieht nur hin und wieder noch leistenförmige Erhebungen im Inneren der Sactosalpinxhöhle als Überreste der früher geschwollenen Falten hinziehen; zwischen denselben findet man auch stellenweise Fibrinniederschläge.

Die anfangs ebenfalls hypertrophierende Muskulatur nimmt bald an Stärke wieder ab; die Gefässe sind erweitert und ausserordentlich blutreich; hin und wieder sieht man auch die Muskeln durch grössere oder kleinere Blutextravasate auseinandergedrängt; in der Gegend derselben wird die Wand in der Regel am ersten brüchig und so für einen späteren Durchbruch vorbereitet. Anzeichen früherer entzündlicher Vorgänge können im Inneren der Wand vollkommen fehlen, ebenso scheinen die verschiedentlich erwähnten Verfettungen der Wand nicht gerade sehr häufig zu sein. Am ehesten findet man noch entzündliche Erscheinungen in der Nähe des peritonealen Überzuges. Hier sieht man namentlich in der Umgebung der Gefässe kleinere und grössere Rundzelleninfiltrationen, an der Oberfläche fernerhin Fibrinausscheidungen neben frischen kleinen Blutungen; die Fibrinablagerungen organisieren sich im Laufe der Zeit und werden zu peritonitischen Adhäsionen, welche schliesslich zu Verwachsungen mit den benachbarten Organen führen.

Bei Stieldrehungen findet man natürlich noch ausserdem dementsprechende Veränderungen, intensive Blutungen in der Wand und beginnende Necrose; ebenso bei Vereiterungen Umwandlung des blutigen Inhaltes in eitrigen und eitrige Infiltrationen in der Tubenwand (s. unten).

c. Symptome.

Die oben citierte, ausserordentlich sorgfältige Zusammenstellung derartiger Fälle von *Fuld*, und die seitdem veröffentlichten Fälle von *Leopold*, *E. v. Meyer*, *Glaeser*, *Th. Landau* und *Rheinstein* haben bezüglich der Symptome dieses seltenen Vorkommnisses keine neueren greifbaren Anhaltspunkte geschaffen. Machen Missbildungen der Genitalien überhaupt gewöhnlich so lange keine Symptome, als nicht Atresie im Spiel ist, falls nicht eheliche Behinderung dadurch bedingt wird, so pflegen auch dabei bestehende Atresien vor Eintritt der Geschlechtsreife keine

Erscheinungen zu machen. Die Fälle von *Godefroy* (Gazette des Hopitaux 1856 Nr. 42), (Schleimansammlungen bei einem 2 Monate alten Kind), von *Breisky*, (Schleimretention in der Vagina einer Neugeborenen) — und *Hirschsprung*, (Retention bei einem 5 Monate alten Kind), sind derartig vereinzelt, dass des letzteren Autors Vorschlag, bei allen neugeborenen Mädchen daraufhin eine genaue Untersuchung vorzunehmen, keinen Anspruch auf Unterstützung machen kann. Davon ganz abgesehen, würde es auch misslich erscheinen, eine eventuell doch immer operative Behandlung einzuleiten, ehe die Ausfüllung der Höhle den Weg für eine solche zeigt. Die Atresien im ganzen Verlauf des Genitalschlauches machen sich in überraschender Gleichmässigkeit durch die Stauung des menstrualen Secretes geltend.

Mir selbst stehen keine eigenen Beobachtungen von Sactosalpinx haemorrhagica bei Gynatresien zur Verfügung, obwohl ich 8 mal sehr umfangreiche Hämatocolpos, 5 mal Hämatometra ex atresia congenita und 2 mal ex atresia acquisita beobachtet und operativ zur Heilung gebracht habe. In keinem dieser Fälle hatte die zum teil sehr beträchtliche Blutansammlung nach oben hin bis zur Ausdehnung der Tube geführt. Vielleicht erklärt sich diese zunächst befremdliche Thatsache daraus, dass in allen meinen Fällen die Entleerung kurz, d. h. wenige Monate nach Eintritt der menstrualen Thätigkeit der Genitalien vorgenommen werden musste, während in einzelnen von den in der Litteratur beschriebenen Fällen mehrere Jahre von dem Beginn der Menstruation bis zu der Entleerung verflossen waren. Es ist eben nicht ausgeschlossen, dass bei längerer Dauer der Retention auch die Tube vom Uteruscanal ausgedehnt wird, oder dass unter dem Reiz der Blutretention in den Uterus auch eine Blutung in die Tube erfolgt.

Die Symptome der Anfüllung der Tube bei Gynatresien sind nicht scharf von denen der Ausdehnung der übrigen Abschnitte des atretischen Genitalschlauches zu trennen; es sei denn, dass bei Hämatocolpos mehr die Ausfüllung der Scheide und des kleinen Beckens, bei Hämatometra die schmerzhafte Reaction der Uterusmuskulatur scharf hervortritt. Contractionen der Tubenwand dürften nur selten, und dann jedenfalls nur im Anfang zu solchen Schmerzempfindungen führen: in allen Sectionsberichten wird die Dünnheit der Tubenwand, in keinem eine vollkommene Erhaltung der Tubenmuskulatur berichtet. Nur *Farre* fand die Wand der bluterfüllten Eileiter häufig verdickt und hypertrophisch (nach *Hennig* a. a. O. S. 32).

In mehr oder weniger ausgesprochenen, periodischen Anfällen empfinden die Kranken in der einen oder anderen Seite kolikartige Schmerzen unter zunehmendem Gefühl des Dranges im Schooss, welche anfangs nur kurze Zeit dauern, um dann einer vollständigen Euphorie Platz zu machen. In der Zeit des Anfalles besteht heftiger Harndrang

und Stuhlzwang, auch eine vermehrte Absonderung aus den entwickelten Genitalabschnitten. Wenn bei doppelseitiger Atresie, resp. Atresie des an sich normal gebildeten Uterus oder der Scheide ein Blutabgang überhaupt nicht eintritt, so werden die periodisch etwa vierwöchentlich ohne Blutabgang wiederkehrenden Schmerzanfälle, welche an Intensität zunehmen, zuletzt auch continuirlich. Sie erscheinen durch die Druckwirkung des in entsprechenden Absätzen anwachsenden Tumors verstärkt. Dadurch muss bei einiger Aufmerksamkeit der Weg zur Feststellung und Deutung des Tastbefundes klargelegt sein. Wenn, wie in der grossen Mehrzahl der berichteten Fälle, die Atresie nur die eine unvollkommen entwickelte Hälfte des Genitalapparates betrifft und dann aus der normal entwickelten anderen Hälfte die Menstruation sich vollzieht, so tritt dieser physiologische Vorgang in nahezu monatlichen Intervallen, unter Schmerzen, welche von Mal zu Mal zunehmen, in der unvollkommen entwickelten Seite hervor. Diese Pausen werden nach und nach durch die Erscheinungen des Druckes und der Spannung im Leibe, vor allem aber durch die Symptome peritonitischer Reizung und in die Schenkel ausstrahlende Schmerzen gestört. Fieber fehlt, soweit bis jetzt bekannt, in allen diesen Fällen. Die Beobachtung von *Hemman*, der schon die erste Dysmenorrhoe bei einem 15jährigen Mädchen mit peritonitischem Gepräge und Fieber auftreten sah, ist anscheinend vereinzelt geblieben. Unter allen bisher beschriebenen Fällen hat nur die eine Kranke von *Leopold* in dem normal entwickelten Teil nachträglich concipiert.

Einige der beschriebenen Kranken hat wahrscheinlich die Wahrnehmung einer wachsenden schmerzhaften Geschwulst im Leibe zum Arzt geführt. Die ältere Litteratur enthält eine grössere Zahl von Beobachtungen plötzlicher Todesfälle durch das Bersten der Sactosalpinx haemorrhagica bei Gynatresie. Die betreffenden Mädchen oder Frauen gingen unter dem Bilde der acuten Perforationsperitonitis oder unter den Erscheinungen der inneren Verblutung plötzlich zu grunde. Man muss *Fuld* darin beistimmen, dass sicher eine noch viel grössere Zahl von Todesfällen durch Berstung in Wirklichkeit vorkommt, aber mangels sachgemässer Autopsie nicht erkannt wird. In den letzten Jahren scheint trotz der so unverhältnismässig viel häufiger und allerwärts geübten Coeliotomie diese Berstung nicht constatiert worden zu sein.

Specielle palpatorische Anhaltspunkte für die Diagnose der Sactosalpinx haemorrhagica bei Gynatresien, die uns ohne die obigen Angaben aus der Anamnese die Diagnose sichern könnten, giebt es nicht. Menstrualblutstauung hinter den Atresien des Hymen und des Uterus ist verhältnismässig leicht zu erkennen, sobald diese Teile unmittelbar getastet werden können. Ausserordentlich schwer wird die Diagnose

in den Fällen, wie sie *Fritsch* (*Gläser* a. a. O.) beobachtete, in denen die einzelnen Abschnitte beider *Müller*schen Gänge mangelhaft entwickelt sind. Eine wesentliche Erleichterung gewährt der Nachweis eines Genitalcanales, in den eine Sonde eindringen kann. Fehlt auch diese Möglichkeit, so führt die Tastung zwischen den in die Scheide eingeführten Fingern und der aussen aufliegenden Hand zuweilen zur klaren Einsicht, doch legt die Gefahr, durch allzu energische Palpation Schaden anzurichten, stets grosse Einschränkung auf. Als eine weitere Erschwerung muss die Torsion des uterinen Endes gelten, wie sie in dem einen Fall von *Czerny* (*E. v. Meyer* a. a. O. S. 938) und in dem einen von *Leopold* zur Beobachtung gekommen ist. Bilder, wie das von *Leopold*, von *Kehrer* und *Czerny* und von *Fritsch* sind in der That fast als unlösbare, diagnostische Probleme zu bezeichnen, zumal wenn daneben eine normal menstruierende Uterus- und Scheidenhälfte getastet werden kann und wenn es erst nach längerer normaler Function der einen normal entwickelten Hälfte des Genitalschlauches in der mangelhaft entwickelten anderen, die bis dahin keine menstruale Congestion gezeigt hat, zu einer menstrualen Ausscheidung kommt.

Bestehen anderweite Verbildungen in dem Genitalapparat, so wird die periodische Wiederkehr der Schmerzen, die Beobachtung der wachsenden Geschwulstmasse, vielleicht auch ihre Form zur Abgrenzung der Diagnose verhelfen. In vielen Fällen ergiebt sich die Diagnose durch die Tastung erst im Anschluss an die Entleerung der Hämatocolpos oder Hämatometra, resp. nach der Coeliotomie. Aber auch dann noch kann die Deutung des Befundes auf grosse Schwierigkeiten stossen, denn nur selten scheint die Sactosalpinx haemorrhagica bei Gynatresien ohne Reizung im Peritoneum vorzukommen, so dass der Tastbefund und auch die Ocularinspection dadurch noch mehr verschleiert wird.

Die Prognose der Sactosalpinx haemorrhagica bei Gynatresien erscheint als eine ganz ausserordentlich ernste. *Fuld* fand, dass 48 von 65 solchen Fällen, also 75 % starben, darunter 39, bei denen eine operative Behandlung unternommen worden war. Besonders erwähnenswert erscheint betreffs der Prognose, dass von den 17 geheilten 14 Kranke mit einfachem Uterovaginalcanal verzeichnet sind, 51,8 %, während von 12 Kranken mit doppeltem Genitalschlauch nur 3 geheilt wurden, also 25 %. Diese letztere Zahl ist durch die späteren Publicationen allerdings wesentlich günstiger gestaltet worden: *E. v. Meyer* konnte 9 Fälle zusammenstellen, in denen die Heilung durch die Salpingotomie gelang.

d. Therapie.

Angesichts der gleichmässig günstigen Resultate, welche die Salpingotomie bei Sactosalpinx haemorrhagica in Fällen von Gynatresie unter dem Schutze der heute üblichen Technik (*E. v. Meyer*) aufzuweisen

hat, kann von einer anderen Art der Behandlung heute nicht mehr die Rede sein. Sicherlich muss aber, wie *Leopold* (a. a. O.) hervorgehoben hat, jeder einzelne Fall nach seiner Eigentümlichkeit behandelt werden.

Die wesentliche Gefahr scheint in der Ruptur der Sactosalpinx zu liegen. Gewiss kann eine solche durch allerlei gewaltsame Manipulationen verursacht werden: ungeeignete Untersuchung in Narcose, mit Verzerrung des Uterus und der Versuch, die getasteten Massen gegen einander und gegen den Uterus abzugrenzen, sind sicher oft genug verhängnisvoll. Aber auch die allzu energische Ausübung der Bauchpresse vermag die stark verdünnte Wand der ad extremum gefüllten Tube zu sprengen. Neben den oben (S. 85) erwähnten Gelegenheitsursachen muss auf die von *Dührssen* mitgeteilte Sprengung der Sactosalpinx durch Massage, bei der heute herrschenden Neigung, dieser Behandlungsmethode bei gynäkologischen Leiden einen grösseren Spielraum zu gewähren, besonders hingewiesen werden.

Bei einfachem Genitalschlauch haben neben Anderen *Germann* und *Hennig* (a. a. O. S. 40) versucht, nach Entleerung der Hämatocolpos und Hämatometra, von innen her, vom Uterus aus auch die Sactosalpinx haemorrhagica zu eröffnen. Die traurigen Erfolge haben dieses Verfahren in den Ruf einer besonderen Gefährlichkeit gebracht. Meist trat Sepsis ein oder es kam zur Berstung der Tube mit Verblutung oder Verjauchung. Ich kann nach meinen eigenen Erfahrungen die Eröffnung atretischer und mit retiniertem Menstrualblut versehener Räume in Scheide und Uteruskörper nicht als gefährlich bezeichnen. Meine eigenen Patienten dieser Art sind ohne Complication genesen. Wenn ich nun auch geneigt bin, anzunehmen, dass bei consequenter Asepsis dieses Resultat auch bei der mir noch nicht begegneten Complication mit einer Sactosalpinx zu erzielen sein muss, so will ich doch anerkennen, dass die bisherigen anderseitigen Beobachtungen auch dann zu grosser Vorsicht zwingen, wenn man annehmen darf, dass besonders bei den aus älterer Zeit stammenden nicht aseptisch vorgegangen ist.

Schon die *Fuld*sche Statistik zwingt zur Anerkennung der Notwendigkeit unmittelbarer Entleerung, resp. Entfernung der Sactosalpinx hämorrhagica bei Gynatresien. Die Versuche, von der Uterushöhle aus in die Tubenhöhle vorzudringen, möchte ich von vorn herein abweisen, weil sie ohne Klarlegung des Operationsfeldes unternommen werden müssen. Für diese Fälle liegt die Gefahr der Nebenverletzungen nur zu nahe, auch die Wahrscheinlichkeit einer unvollkommenen Entleerung. Das stagnierende Blut giebt aber den günstigsten Nährboden für etwa eingeschleppte Keime. Eine Entleerung vom Darm oder von der Blase aus, mag sie mittelst des Trocar oder des Messers oder eines Cauterium actuale geschehen, muss heute ohne weitere Discussion als obsolet gelten. Es kann nur die Salpingotomie in Frage kommen.

Discutabel bleibt lediglich, ob dieselbe vor der Entleerung des verhaltenen Blutes aus Scheide oder Uterus vorzunehmen ist, wie *Schröder* (Z. f. Geb. u. Gyn. VIII) es gethan — die Hämotometra brach nachträglich spontan nach der Scheide durch und heilte aus, nachdem die verlegte Perforationsöffnung incidiert und drainiert worden war — oder ob man nach *Kehrers* Rat die Operation der Hämatocolpos der Salpingotomie unmittelbar vorausschicken soll.

Leopold und *Czerny* liessen die Hämatometra zurück und sahen sie schrumpfen, nachdem die Sactosalpinx entfernt war.

Ist die Diagnose einer Sactosalpinx haemorrhagica klargestellt, so entspricht es wohl unseren heutigen Erfahrungen, dass bei gleichzeitiger Hämatocolpos oder Hämatometra bei vollständig entwickelter Vagina zunächst diese entleert und dass die Salpingotomie in unmittelbarem Anschluss daran ausgeführt wird. Bei unvollständig entwickelter Vagina und unzugänglicher Lage der Tube bringt nur die Coeliotomie die nötige Klarheit in die Erkenntnis; im Anschluss an sie ist die sofortige Exstirpation der blutgefüllten Tube auszuführen.

Auch an der Hand der vorliegenden Erfahrungen wird die Diagnose noch häufig genug unklar bleiben, besonders bei Duplicität des Uterovaginalcanales. Zwingen die Beschwerden zum Eingreifen, so ist auch für diese Fälle lediglich durch die Coeliotomie eine Klarstellung zu erwarten. Je nach dem Ergebnis der hierdurch ermöglichten Inspection ist die Sactosalpinx allein zu entfernen oder mit ihr andere unvollkommen entwickelte Organe.

Dass in Fällen unvollkommener Entwickelung des Uterus ev. die functionierenden Ovarien entfernt werden, entspricht der von *Hegar* (Die Castration der Frauen. Volkms. kl. Vortr. Gynäk. Nr. 42. 1878) wohlbegründeten Indication. Bei übrigens normal entwickeltem Uterus erscheint die Castration a priori nicht nötig, d. h. wenn neben der Sactosalpinx der einen Seite ein normal gestaltetes Ovarium und eine normale Tube der andern Seite sich findet. Zur Unterstützung dieses Satzes der conservativen Gynäkologie genügt es, auf die Beobachtung von *Leopold* hinzuweisen, dessen eine Patientin in dem nicht atretischen Horn nach der Heilung der Atresie des anderen concipierte und gebar.

Ob heute noch ebenso wie manchmal zuvor in solchen Fällen die Salpingotomie unausführbar erscheinen wird, steht dahin. Man hätte dann die Wahl zwischen einer Festlegung der Tube an die Bauchwand und hierher geführter Drainage oder einer Drainage nach der Scheide. Für das erstere Verfahren können die glücklichen Fälle von *Terrillon* und *Fritsch* (*Glaeser*) als Empfehlung dienen. Nach meinen anderweiten Erfahrungen würde ich erwarten, dass eine solche unentfernbare Sactosalpinx tief im Becken unlöslich verwachsen sein muss. Dann würde ich, — falls eben auf ihre Auslösung verzichtet werden muss!? — die Ent-

leerung des verhaltenen Blutes und Drainage nach der Scheide für das einfachere und ebenso sichere Verfahren halten, zumal ich in analogen Fällen es unmöglich fand, die zu drainierende Masse aus der Tiefe des Beckens an die Bauchwand heranzuziehen und hier zu fixieren. Eventuell kommt dann die vaginale Exstirpation des Uterus und der Adnexorgane in Betracht.

Anhang.

Hypertrophien. — Atrophien. — Fremdkörper.

Reine Hypertrophien der Tuben sind bisher nicht beschrieben worden; ein gewisser Grad von physiologischer Hypertrophie kommt in der Schwangerschaft vor (siehe *Uter* und *Thomson*). — Man hat auch wohl von Hypertrophie der Schleimhaut namentlich bei Uterus-Myomen berichtet, jedoch werden dieselben in der Regel auf Stauungserscheinungen infolge von Druck durch die Geschwulst auf die Tuben zurückzuführen sein (s. oben), oder auch auf entzündliche Veränderungen, welche ja allerdings häufig hochgradige Hypertrophien der ganzen Tubenwand hervorrufen und deshalb weiter unten eingehend berücksichtigt werden sollen. —

Ganz ausserordentliche Verlängerungen der Tuben werden bei intraligamentär entwickelten Tumoren, namentlich bei Parovarialcysten beobachtet; die Tuben werden durch derartige Tumoren oft zu einer Länge von 25—30 cm ausgedehnt; sie verlaufen alsdann dicht an der Oberfläche oder auch zum Teil innerhalb der Wand der Geschwülste und werden sowohl in der Länge als auch in der Breite stark auseinandergezerrt. Das Lumen ist infolgedessen oft ausserordentlich erweitert, bis zu Fingerweite, während die Wandung selbst, sowohl Schleimhaut wie Muskulatur infolge der hochgradigen Zerrung sehr atrophisch ist; es sind sogar Fälle beobachtet worden, wo es zu einer vollständigen Trennung der Tube von dem betreffenden Uterushorn gekommen ist. —

Hochgradige Atrophien, allerdings physiologischer Natur, bis zur vollkommenen Obliteration des Lumen kommen im hohen Greisenalter vor. —

Weitere Veränderungen regressiver Natur kommen vor in Gestalt von Verkalkungen und Verknöcherungen; *Klob* erwähnt die Bildung von osteoiden Plättchen an der Innenseite erweiterter Tuben. *Rokitansky* hat verkalkte geschichtete Körperchen am Fimbrienende beobachtet und zwar in grosser Menge und bis zu Hirsekorngrösse. —

Orth berichtet, dass sich in der Göttinger Sammlung ein kirschkerngrosser, weisser Stein befindet, der aus der Tube einer alten Frau

stammt. — Ein ähnlicher Fall ist kürzlich von *Polaillon* beschrieben worden; derselbe entfernte bei einer 26jährigen Patientin aus der Ampulle der rechten Tube einen 5,0 g. schweren, unregelmässig gestalteten, buckeligen Stein, den er für das atrophische, verkalkte Ovarium gehalten hat, da er sonst keine Spur mehr von dem betreffenden Ovarium vorfand (Lithopaedion?). —

Als besonderes Vorkommnis sei schliesslich noch erwähnt, dass *Bizzozero* einen Fall beobachtete, in welchem bei einer 34jährigen Patientin ein Spulwurm aus einer Perforationsstelle des Mastdarmes infolge von eitriger Perimetritis in die rechte Tube gelangt war und dort eine abnorme Rötung und vermehrte Secretion der Schleimhaut verursacht hatte.

In neuerer Zeit hat *Minar* einen Fall mitgeteilt, in welchem er in einer Tube eine ca. 12 cm lange Häkelnadel vorfand und dieselbe durch Operation entfernte. —

C. Entzündungen und infectiöse Granulome.

A. Martin und E. G. Orthmann.

I. Allgemeine Betrachtungen über die Ätiologie, Symptomatologie, Verlauf, Diagnose und Prognose.

1. Ätiologie.

Litteratur. *Bandl.* Krankheiten der Tube. Ed. II. 1886. — *Buhl.* Ärztl. Bairisch. Intelligenzblatt 1859. Nr. 14. — *Bumm.* D. Microorganismus d. gonorrh. Schleimhauterkrankg. Wiesbaden 1888 u. D. Med. Wochenschr. 1889. Nr. 42. — *Engelmann, Geo.* Transactions of Med. Association. Missouri 1860. St. Louis. — *Fränkel, E.* Virchows Archiv. Februar 1885. — *Gerheim.* Verh. der med.-phys. Ges. zu Würzburg. 1888. XXI. — *Hegar.* Die Genitaltuberkulose des Weibes. Stuttgart 1885. — *Hennig.* Krankheiten der Eileiter. Stuttgart 1876. — *Kiefer.* Berl. med. Ges. 27. III. 1895. — *Küstner.* Handbuch der Geburtsh. von *P. Müller*, Bd. II und D. Med. Wochenschr. 1895. Nr. 12 u. 13. — *Landau, L.* Archiv für Gyn. XL. — *Martin, A.* Zeitschr. für Geb. u. Gyn. XII. 1886. — *Martin, E.* Monatsschr. für Geb. XIII. 1858. S. 11. — *Menge.* Zeitschr. für Geb. u. Gyn. 1890. XX. — *Noeggerath.* Die latente Gonorrhoe. 1872. — *Pozzi.* Bulletin et Mémoire de la Soc. de Chirurgie. Dez. 1890. T. XVI. S. 779. — *Prochownick.* Deutsche med. Wochenschr. 1893. — *Sänger.* Naturforscher-Vers. Magdeburg. 1884. — *Derselbe.* Archiv für Gyn. XXV. Americ. Journ. of Obst. XX. March 1887. — *Schauta.* II. und V. Congress der deutschen Ges. für Gyn. Halle 1888 und Breslau 1893. — *Tait, L.* Br. med. Journ. 16. April 1887. S. 825. — *Werth.* Congr. der deutschen Ges. für Gyn. Freiburg 1889. — *Wertheim.* Ascend. Gonorrh. IV. Congress der deutschen Ges. für Gyn. Bonn 1891. — *Derselbe.* Archiv f. Gyn. XLI. Volkmann'sche Sammlung N. F. N. 100. Mai 1894. — *Witte.* Zeitschr. für Geb. u. Gyn. XXV. — *Zemann.* Medic. Jahrbücher der Ges. der Ärzte. Wien 1883. S. 485.

Soweit man heute zurücksehen kann, ist der Zusammenhang tubarer Entzündungsprocesse mit solchen des Uterus seit lange angenommen worden. Beweise dafür haben 1859 *E. Martin* und *Buhl* erbracht, indem sie die Ausbreitung der puerperalen Endometritis auf das Peritoneum nachwiesen. *Guérin* und *Guerrier* haben die Möglichkeit experimentell erwiesen, *Hennig* hat 1876 (a. a. O. S. 82) dafür ein

überzeugendes Beispiel beobachtet. Auch bei Leichenbefunden wurde die catarrhalische Salpingitis als fortgeleitet von einem Uteruscatarrh angesehen. *Noeggerath* gebührt die Anerkennung, dass er in seiner epochemachenden Schrift über „die latente Gonorrhoe" 1872 den Krankheitsprocess bezeichnete, welchen wir heute bei der Ätiologie der Tuben in erster Linie nennen — die Gonorrhoe. Die weitere Erkenntnis in dieser Frage hat zunächst *M. Saenger* auf der Naturforscher-Versammlung in Magdeburg 1884 gefördert. Mehr und mehr sind seitdem die biologischen Processe des Gonococcus-Neisser gerade in Bezug auf die Verhältnisse der weiblichen Adnexorgane von den Gynäkologen durchforscht, von *Bumm*, *Menge*, *Witte*, *Wertheim* bis zu *Kiefer*. Seine ätiologische Beziehung zu einer grossen Masse tubarer Erkrankungen erscheint klargelegt, wenn auch noch viele Detailfragen der Erledigung harren. Das Gleiche dürfen wir von den Trägern der puerperalen, resp. der septischen Erkrankung sagen, deren Localisation in der Tube in unverkennbarer Deutlichkeit festgestellt ist. Bei der Deutung ihrer Einwanderung und Bethätigung bestehen heute noch wesentliche Lücken, ebenso wie bei den seltener in der Tube angetroffenen Microben, dem Tubercelbacillus, dem Pneumococcus lanceolatus, dem Bacterium coli, dem Actinomyces, dem *Lustgarten*schen Syphilisbacillus und der Fülle anderer, deren Bedeutung noch streitig ist. Wenn es scheint, dass der Gonococcus mit Vorliebe von der Uterushöhle in der Schleimhautfläche vordringt, so müssen wir vermuten, dass die Streptococcen vorwiegend durch die Spalträume oder die Lymphbahnen die Tube und das Ovarium erreichen. Zu einer Verallgemeinerung der Annahme des Einwanderungsmodus im Bereich der Schleimhaut stimmt die Thatsache nicht, dass das uterine Ende der Tube bis zur Ampulle, dem Prädilectionssitz aller tubaren Entzündungen, auch bei den vorgeschrittensten Formen der Erkrankung so überwiegend häufig in einem absolut gesunden Zustande angetroffen wird.

Nahm man zunächst an, dass der Gonococcus nur Oberflächenerkrankung verursache und dass darin ein charakteristischer Unterschied gegenüber den septischen Coccen gegeben sei, welche die Gewebe selbst zerstören, so sind wir heute über das Unzutreffende dieser Annahme aufgeklärt. Neben den Fällen von Reinculturen des Gonococcus und des Streptococcus werfen die Beobachtungen des Coccengemenges in einer Tube weitere schwierige Fragen auf. Die Bedeutung der Mischinfection gewinnt durch eine Fülle klinischer Beobachtungen ein eigentümliches Interesse. Unterliegt es doch keinem Zweifel, dass in der durch vorausgegangene puerperale Erkrankung veränderten Tubenschleimhaut auch der alten Trippern bei langjähriger latenter Gonorrhoe entstammende Gonococcus einen geeigneten Nährboden findet, während er vermutlich in der gesunden Schleimhaut sich nicht zu entwickeln vermag.

Ähnlich wie eine solche puerperale Erkrankung kann eine unreine orthopädische operative Behandlung, auch schon eine Tamponade (*Fritsch*) zum Ausgangspunkt der Infection werden. Andererseits müssen wir annehmen, dass das bei menstrualer Congestion, bei anderweit verursachten Blutdruckschwankungen auf die Tubenschleimhaut ausgeschiedene Blut oder Transsudat lebensmüden Coccen ein geeigneter Nährboden werden kann. Die Lebenskraft der Coccen selbst ist eins der Rätsel, welche auch heute noch der Lösung harren.

Eine besondere Schwierigkeit erwächst für die klare Einsicht in die Ätiologie aus der fast übermässig häufigen Beobachtung, dass der Tubeninhalt steril befunden wird, ja, dass wir überhaupt kein Residuum von Microben darin nachzuweisen vermögen. Allerdings zwingen in dieser Richtung die Untersuchungen z. B. von *Kiefer* zu erhöhter Vorsicht, denn es scheint, dass die bisher erzielten Resultate auch durch den Mangel, oder besser gesagt durch unsere Unkenntnis des geeigneten Nährbodens zum Teil verschuldet sein können.

Jedenfalls würde die Ätiologie der Tubenerkrankungen in dem Augenblick ganz wesentlich gefördert werden, in welchem es gelänge, die sterile Öse bis in die Tube selbst auf dem Wege durch den Uterus in situ vorzuschieben. Die Eröffnung eines directen Weges durch die Punction kann, wenn überhaupt, doch nur in einer beschränkten Ausdehnung zu diesem Ziele führen. Von allen anderen Schwierigkeiten abgesehen, bleibt dabei die definitive Klarstellung fraglich; denn nur zu oft finden wir in ein und derselben Tube bacteriologisch ganz verschiedenen Inhalt, auch ohne dass derselbe in den verschiedenen Abschnitten der Tube in Recessus völlig einer von anderen abgeschlossen ist.

Die Beobachtungen der Poliklinik, mehr noch die der Privatpraxis, zeigen, dass eine nicht kleine Zahl unverkennbarer Tubenentzündungen lediglich der Gruppe catarrhalischer Schleimhautaffectionen zuzuzählen ist, für welche wir den Krankheitserreger noch nicht kennen. Ohne Zusammenhang mit Puerperium, mit gonorrhoischer Affection, mit sonst nachweisbaren Allgemein- oder anderen Localerkrankungen, entwickelt sich im Anschluss, aber auch ohne einen solchen, an die oft kaum bemerkten Scheiden- und Uteruscatarrhe, Schwellung und Empfindlichkeit der Tube, selbst mit länger dauernden Schmerzen oder gar daran sich anreihenden peritonitischen Reizerscheinungen — um nach wenigen Tagen bald schneller, bald langsamer abzuheilen.

Nicht selten klagen solche Kranke auch über Dysurie — ohne dass auch nur eine Reizung, geschweige denn eine Spur gonorrhoischer Erkrankung nachweisbar ist. Da wo andere Anhaltspunkte einer präciseren Deutung solcher Befunde fehlen, bescheide ich mich auch heute noch darauf, sie als catarrhalische zu bezeichnen.

Sie sind unverkennbar häufiger in der Privatpraxis als in der poliklinischen: die Frau der bequemeren Lebensverhältnisse sucht den Arzt eher auf, als die in schwerer Arbeit um das Dasein Ringende. Aber auch von den Gutgestellten hören wir oft erst dann von solchen Vorgängen klagen, wenn in häufiger Wiederkehr der Anfälle schwerere Leiden sich herausgebildet haben.

Mit der durch die Verhältnisse selbst gebotenen Reserve halte ich also auch heute noch an der 1886 von mir vorgeschlagenen Gruppierung der Salpinxerkrankungen fest und stelle diesen catarrhalischen durch heute noch unbekannte Microben verursachten Formen gegenüber zunächst die septischen, deren Träger ebenso gut bei Gelegenheit eines Puerperium, besonders nach vorzeitigem Schwangerschaftsende, eingedrungen sein können, wie nach unreinen Untersuchungen, Sondierung, Pessarbehandlung und Operationen, worauf *Landau* mit Recht besonders hinweist. Mehr und mehr erscheint diesen gegenüber die gonorrhoische Salpingitis an Bedeutung zu gewinnen. Hat doch *Wertheim* unter dem Material der Klinik *Schautas* bei 206 bacteriologisch untersuchten Fällen 56 mal den Gonococcus nachgewiesen, nur 11 mal den Streptococcus, 6 mal den Staphylococcus, 1 mal den Pneumococcus lanceolatus — 122 mal war der Tubeninhalt steril. Nur *Prochownick* sah unter 52 Fällen 26 mal Staphylococcen und Streptococcen gegen 2 Fälle von Gonococcen, während das von *Witte* untersuchte Material meiner Anstalt unter 39 Fällen, — 15 waren steril, — 4 mal ausschliesslich Gonococcen enthielt, 3 mal ein Gemenge mit anderen Bacterien, dagegen 4 mal den Pneumococcus lanceolatus — aber nur 2 mal allein — einmal mit Staphylococcen und Bacillen des malignen Ödems, einmal mit verschiedenen Bacillen; 2 Fälle enthielten Streptococcen und Staphylococcen gemeinsam, 2 Streptococcen mit kurzen Bacillen, während 8 verschiedene nicht genauer bestimmte Stäbchen und Coccen teils allein, teils gemischt enthielten. Die weiteren Details meiner Fälle sind weiter unten bei der Erörterung der Sactosalpinx purulenta und bei der Salpingotomie einzusehen. Seit Anfang 1895 hat *Kiefer* meine Fälle wieder in continuierlicher Reihe untersucht, besonders um die Anschauung, welche *Menge* (a. a. O. S. 342) auf dem V. Gynäkologen-Congress in Breslau über die Mischformen vertrat, zu präzisieren, dass bei uncomplizierter Sactosalpinx apostematosa der jeweilige Infectionsträger sich in Reinkultur vorfinde, Saprophyten und Bacteriengemische aber nur da, wo die Sactosalpinx mit anderen bacterienhaltigen Körperhöhlen communiciere.

Unzweifelhaft gelangen Microben auch vom Ostium abdominale her in die Tube, sei es von dem Ovarium oder von dem Peritoneum, oder direkt aus dem Darm; mit allen Herden in diesen Teilen finden wir die Sactosalpinx nicht selten in innigster Beziehung resp. Verwachsung

(*W. A. Freund*). Auch ohne eine solche bieten Spalträume und Lymphbahnen den bereiten Weg zur Weiterverbreitung in die Tube, worauf *Hegar* bei der Erörterung über das Vordringen des Tuberculbacillus besonders hingewiesen hat (a. a. O. S. 10).

Eine bestimmte Gelegenheit zu Salpinxerkrankungen entwickelt sich im Anschluss an die Ausbildung peritonitischer Schwielen und Verwachsungen. Die dadurch entstehende Abschnürung der Tube verursacht Circulationsbehinderung, Schwellung und Stauung und hierdurch bedingte Secretion eines geeigneten Nährbodens, Dilatation durch den wachsenden Inhalt und die daraus sich ergebenden Folgen für die Epithelbekleidung der Tube. Dabei ist hervorzuheben, dass sich dieses scheinbar so zarte Flimmerepithel unter Umständen gegenüber selbst den Einwirkungen sehr differenter Füllungsmassen ausserordentlich widerstandsfähig erweist.

Wie oben angedeutet, hat *L. Landau* in seiner eingehenden klinischen Studie über tubare Säcke darauf hingewiesen, dass sicher nicht selten ungeeignete therapeutische Bemühungen, protrahierte Untersuchung, Massage, Ätzen, ungeschicktes Dislocieren des Uterus, z. B. bei der Einführung von Pessarien, und andere operative Eingriffe, die Ausbreitung der Erkrankung in den Beckeneingeweiden und speciell auf die Tube vermittelten. *Landau* hat damit ausgesprochen, was gewiss viele schon vermutet (*Engelmann*) und von manchem wohl auch schon erfahren war. Ich habe den Eindruck gewonnen, dass es sich bei der manuellen Ungeschicklichkeit häufiger um das Verreiben eines in der Entwickelung bereits befindlichen Processes handelt, als um die erste Ausbreitung. Diese letztere kommt nach mancherlei Beobachtungen, die ich früher in der Anfangszeit der Antiseptik zu machen hatte, gewiss häufiger durch die locale Behandlung zustande, wobei Quellmittel und Tamponaden eine verhängnisvolle Rolle spielen. Bei strenger Beobachtung der aseptischen Grundregeln dürften auch diese Fälle seltener werden und sich auf diejenigen Gelegenheiten beschränken, bei denen es sich um Retentionsverhältnisse z. B. von zersetzten Abortresten oder Zerfall von Neubildungen handelt.

Wenn *Landau* (a. a. O.) auf eine Aspiration von Flüssigkeiten aus dem Uterus in die Tube hinweist, infolge einer antiperistaltischen Muskelthätigkeit, und auf ein dadurch verursachtes Einimpfen der Keime in das Ostium tubae uterinum, so fehlen nach meiner Ansicht noch die einwandfreien Beweise — wenn auch nicht zu verkennen ist, dass eine solche perverse Richtung der Peristaltik in ähnlichen Organen Analogien hat. Der von *Landau* selbst erwähnte Fall (a. a. O. S. 17) von Exitus letalis nach Jodinjection in das Cavum uteri hat nicht das Eindringen von Jod, sondern lediglich die Ausbreitung eines Entzündungszustandes durch die Tube auf das Peritoneum erkennen lassen.

Meine eigenen Beobachtungen lassen mir einen solchen Vorgang als sehr unwahrscheinlich erscheinen. Ist die Tube bis an das Cavum uteri erkrankt, so ist auch stets die Wand der Tube starr infiltriert, so dass sie zu jedweder Aspiration unfähig erscheint. Sitzt die Erkrankung aber in der Ampulla, so ist ganz überwiegend die Pars isthmica gesund und so wenig dilatiert, dass schon dadurch eine Aspiration unwahrscheinlich wird, abgesehen von der Verwachsung und allseitigen Festlegung der Tube in peritonitische Schwielen.

L. Tait hat (a. a. O. S. 825) die mangelhafte Entwickelung der Genitalien als eine Gelegenheitsursache der Salpingitis angesehen, während *Freund* (a. a. O.) besonders die Schlängelungen der Tube als eine solche bezeichnet. Oben (S. 31) ist klargelegt, dass wir diesen Entwickelungsverhältnissen nicht die gleiche Bedeutung beilegen können.

2. Symptomatologie.

Litteratur. *Engström.* Zeitschr. f. Geb. u. Gyn. 1893. Bd. XXIV. — *Frankenhäuser-Hausammann.* Über Retentionsgeschwülste schleim. Inhaltes in den weibl. Genitalien. Dis. inaug. Zürich 1876. — *Glünder.* Dis. inaug. Berlin 1893. (Aus dem Material der Gusserowschen Klinik.) — *Hegar.* Centralbl. f. Gyn. 1888. S. 579. — *Kaltenbach.* Arch. f. Gyn. XXIV. S. 305. Verhandl. d. VIII. internat. Kongress Kopenhagen 1884. — *Derselbe.* Centralbl. f. Gyn. 1885. Nr. 43. — *Landau.* Arch. f. Gyn. XL (S. 64). — *Prochownik.* Deutsche med. Wochenschr. 1883. Nr. 36 u. 37. S. 543. — *Schauta.* II. Congr. Deutsche Ges. f. Gyn. 1888. Halle. — *J. Veit.* Die Eileiterschwangerschaft. Stuttgart 1884. Zeitschrift f. Geb. u. Gyn. XXII. S. 543. — *Derselbe.* Verh. der Berl. Ges. f. Geb. u. Gyn. Vrgl. Sachregister Zeitschrift f. Geb. u. Gyn. 1894 XXX. — *Werth.* Beitrag zur Anatomie u. z. operat. Beh. d. Extrauterinschwangerschaft. Stuttgart, 1887. — *Zweifel.* Archiv f. Gyn. XXIX und XXXII. S. 375.

Ein für die entzündlichen Erkrankungen der Tube pathognomonisches Zeichen kann es nicht geben, weil diese Erkrankungen kaum jemals vollkommen isoliert auftreten und weil ihre subjective Localisation schon durch die Art der Innervation dieser Organe ausgeschlossen erscheint. Es kommt hinzu, dass auch die relativ prägnanten Symptome der Tubenentzündungen keineswegs mit genügender Gleichmässigkeit sich einstellen.

Den acuten Entzündungen ist in der Regel der Symptomencomplex der Entzündung der Uterusschleimhaut vorhergegangen. Zuweilen erfährt er durch das Übergreifen der Entzündung auf die Tube in deutlich erkennbarer Weise eine Erweiterung. In der Regel macht sich aber diese Localisation erst bestimmt bemerkbar, wenn der Reizzustand über die Tube hinaus auf das Peritoneum übergreift.

Die chronischen Formen der Ernährungsstörung sind nicht constant

das Ergebnis eines Processes, der sich in einem acuten Stadium deutlich bemerkbar gemacht hat; es überwiegen weitaus die schleichenden Entwickelungsvorgänge, welche lange Zeit nur allgemeine Befindungsstörungen verursachen, so dass geringfügige andere Unregelmässigkeiten in den Vordergrund der Klagen ihrer Trägerin rücken, Zwischenfälle, anscheinend oft sehr unerheblicher Art, machen gerade bei den Salpinxerkrankungen scharf hervortretende Symptome — aber nur selten fehlt es dabei an der Mitbeteiligung der peritonealen Umgebung — und dann überwiegen die acuten peritonitischen Symptome hier wie überall sonst in dem Krankheitsbilde.

Als das relativ constanteste Zeichen der Salpingitis, der acuten und der chronischen, wird der dumpfe, quälende Schmerz[1]) in der Tiefe des Leibes bezeichnet. Bald als einseitig in der Tiefe des Beckens, neben dem Uterus, über den Leisten, bald als beiderseitig beschrieben, soll dieser dumpfe Schmerz sich auf den ganzen Unterleib ausbreiten, nach den Schenkeln hin ausstrahlen, im Gebiet sowohl des Nervus cruralis als des ischiadicus. Ich habe die verschiedenen Formen der Salpingitis in ihren verschiedenen Stadien zu beobachten gehabt, und durch den Befund auf dem Operations- und Sectionstisch controlliert, in welchen die Trägerin jede Art von Schmerzempfindung in Abrede stellte, sowohl zur Zeit der Untersuchung als auch im Verlauf der Vorgeschichte. Ich beziehe mich dabei nur auf intelligente Personen, welche im übrigen gegen Schmerzen keineswegs unempfindlich waren. Immerhin habe ich aber auch in der Mehrzahl meiner Beobachtungen von schmerzhaften Empfindungen an der der erkrankten Tube entsprechenden Seite berichten gehört. Diese Empfindung wurde bei den acuten Erkrankungen von den einen als eine andauernd brennende, von anderen als dumpfer Schmerz beschrieben, der während des wachen Zustandes anhielt, ein Hindernis für den Schlaf aber nicht bildete. Von anderen wurde sie als die Begleiterscheinung aller körperlichen Anstrengungen beschrieben, bei allen Arbeiten, im Sitzen und Gehen, bei jeder Beschäftigung im Stehen, bei der Defäcation, beim Coitus. Bestand diese Empfindung bei einigen lange Wochen, Monate oder Jahre, mit oder ohne regelmässige Schwankungen bei der Menstruation, bei sonstigen Erkrankungen, so hatten andere bei kleinen Anlässen, etwas grösserer körperlicher Arbeit, bei psychischen Erregungen, oder nur bei jähen Gewalteinwirkungen, z. B. bei ungeeigneten Untersuchungen ihrer Beckenorgane durch Arzt oder Hebamme, intensive Exacerbationsstadien durchgemacht.

In einer weiteren Reihe von Salpingitisfällen werden excessiv

---

[1]) Vgl. *Schröder-Hofmeier*, Ed. XI. 1893. S. 426. — *Fehling*, Lehrbuch der Frauenkrankheiten, 1894. S. 393.

heftige Schmerzen von Anfang an geklagt. Wenn dieselben anfangs durch die gleichzeitige Erkrankung der Nachbarorgane compliciert gewesen sind, so tritt zuweilen nach und nach die Localisation in der Tube deutlicher hervor, nachdem das acute Stadium, besonders der uterinen Erkrankung, abgelaufen ist.

Die Schmerzen treten zuweilen in eigentümlichen Anfällen auf. Vereinzelt stehen sie in Verbindung mit den Veränderungen der abdominalen Gefässfüllung, wie sie die Anschwellungen hämorrhoidaler Knoten anzeigen. Häufiger hat unverkennbar die menstruale Congestion der Genitalorgane einen ausgesprochenen Anteil daran. Zur Zeit der am Uterus und an der Scheide wahrnehmbaren Gefässfüllung und Auflockerung treten die „dumpfen Schmerzen" im Schoss deutlicher hervor; die Tuben werden empfindlich gegen Berührung. Schon der tiefe Druck von aussen allein genügt, um den Schmerz zu steigern. Ueber eine andere Art von anfallsweisem Auftreten berichtete *Prochownik*, als er zuerst 1883 in dem Bericht über eine Salpingotomie auf die kolikartigen Anfälle hinwies: bei seiner Kranken war die linke Tube zu einer kleinapfelgrossen Geschwulst geworden, die dünne Hülle platzte bei der Operation, bei der dieselbe aus den peritonitischen Adhäsionen ausgelöst werden musste. Es handelte sich wohl um eine Salpingitis catarrhalis mit erheblicher Stauung: Saetosalpinx serosa. *Prochownik* liess es dahin gestellt sein, ob die unerträglichen, kolikartigen Schmerzen von den flachen, entzündlichen Adhäsionen der Umgebung stammten, doch wollte er diese als Folgezustände der Tubenerkrankung ansprechen.

Eine weitere Erörterung dieser Schmerzanfälle veranlasste mein Vortrag über die Diagnose der Tubenerkrankungen vor dem internationalen medizinischen Kongress in Kopenhagen 1884. In der Diskussion haben *Kaltenbach* und *Hegar* gleichfalls auf diese „Koliken" als Symptom der Tubenerkrankung besonderes Gewicht gelegt. Sicher waren diese Koliken schon seit langer Zeit bekannt; man führte sie auf Uteruserkrankungen zurück und deutete sie als Kolika scortorum, als Folge der chronischen Reizzustände bei excessivem Geschlechtsgenuss. Eine besondere Bedeutung gewann die Beobachtung der Koliksehmerzen durch die Mitteilungen von *Frankenhäuser* über Salpingitis profluens, ein Kapitel, auf welches weiter unten einzugehen ist.

Die Koliken werden als Symptome von Tubenwandcontractionen angesprochen, unter denen sich der Tubeninhalt nach dem Uterus oder nach der Bauchhöhle hin entleeren soll. 1888 hat *Schauta* die Koliksehmerzen als besonders pathognomonisch für die von ihm und *Chiari* beschriebene eigentümliche Form der Salpingitis isthmica nodosa bezeichnet.

Immer tritt aus allen diesen Auffassungen die Vorstellung hervor,

dass die Schmerzen als das Symptom der Muskelarbeit in den Tuben gedeutet werden. Der anatomische Beweis hierfür sollte einerseits in der bekannten Beobachtung von *Kaltenbach* über die Arbeitshypertrophie der Tube erbracht sein — wofür inzwischen noch eine Reihe analoger Beobachtungen veröffentlicht worden sind — andererseits in der Wirkung dieser Contractionen auf das in der Tube inserierte Ei. Fasste *Werth* diese Thätigkeit bei der Tubenschwangerschaft als Analogon zu den Contractionen des Uterus bei uteriner Einsertion auf, so ging *J. Veit* soweit, in dem bei tubarem Abort nicht selten scharf hervortretenden Saum des Ostium abdominale sogar einen „Contractionsring" zu sehen. Da wir über diesen besonderen Vorgang weiter unten, bei Erörterung des sogenannten tubaren Abortes, näher einzugehen haben, begnüge ich mich an dieser Stelle auszuführen, dass ich die Hypothese über die Entstehung der tubaren Koliken durch Tubenmuskelcontractionen nur für eine beschränkte Gruppe von Salpingitisfällen gelten lassen kann.

Es ist unzweifelhaft experimentell nachzuweisen und entspricht vollkommen der anatomischen Anordnung der Tubenmuskulatur, dass diese sich im Typus des Motus peristalticus bethätigt. Physiologisch ist der flüssige Inhalt der Tube sehr gering; nimmt er zu oder schwillt auch nur die Tubenschleimhaut, so entspricht es lediglich dem Verhalten des genetisch der Tube verwandten Uterus, dass Muskelcontractionen in der Tubenwand eintreten. An sich verlaufen diese Contractionen in der Tube, — falls dergleichen einem physiologischen Zwecke dienen, — ohne Empfindung zu verursachen. Greift die Schleimhauterkrankung auf die Muscularis über, so ist es denkbar, dass diese dann empfindlich wird, ähnlich wie bei der Endometritis und der dieselbe complicierenden Metritis. So ist wohl annehmbar, dass bei den acuten Salpinxschleimhauterkrankungen, besonders bei den catarrhalischen, die Schmerzen als tubare Koliken auftreten. Gerade in diesen catarrhalischen Fällen ist aber die Klage über kolikartige Schmerzen selten. Andererseits ist zu beachten, dass auch schon bei dieser Gruppe entzündlicher Vorgänge sich häufig sehr schnell peritonitische Erscheinungen geltend machen. Es kommt in kurzer Frist zu einer tastbaren Veränderung im Peritoneum, besonders am Ostium abdominale, wir fühlen das Exsudat und die Verwachsungen, wir treffen nach längerem Bestehen dieser Schmerzen bei Gelegenheit von Operationen constant das Peritoneum an der Entzündung beteiligt. Die Serosa ist verdickt, auch mit Darmschlingen und dem Uterus, besonders aber mit dem Ovarium verwachsen. Das Lig. lat. ist mehr oder weniger infiltriert. Die Tube ist derartig durch diese Processe belastet, sie wird durch peritonitische Schwielen derart abgeschnürt, dass schon dadurch jede Eigenbewegung der Tube, wenn sie nicht ganz ausgeschlossen ist, jedenfalls das Peritoneum in erster

Linie berühren muss. Das Infundibulum ist weiter in diesen Fällen sehr häufig mit dem Ovarium und dem umliegenden Peritoneum innigst verlötet, sodass schon hierdurch eine schmerzhafte Empfindung erweckt werden muss, sobald als etwa Contractionen in der Tube oder Verlagerungen derselben eintreten.

Wenn somit jedenfalls nur bei den auf die Tube allein und speciell ihre Schleimhaut beschränkten Formen von Entzündungen die Wahrscheinlichkeit vorliegt, dass diese Koliken durch den Motus peristalticus tubae hervorgerufen werden, so wird auch eine solche Annahme bei den weiter in die Tiefe der Tubenwand dringenden Veränderungen durchaus zweifelhaft. Auch da, wo eine wirkliche Muskelhyperthrophie eingetreten ist, wie in dem als Typus immer citierten Fall von *Kaltenbach* (a. a. O.), wird die Wand durchaus starr und fast knorpelig hart. *Kaltenbach* schreibt, dass neben der colossalen Hypertrophie der Muskelwand eine starke Dilatation der Gefässe bestand, in der Wand und in dem subperitonealen Gewebe lagen Hämatome. In den Fällen meiner eigenen Beobachtung war die Functionsfähigkeit auch der vermehrten Muskelelemente an sich vollständig zweifelhaft. Die Muskelfasern waren in der Regel durch zahlreiche kleine Rundzellen auseinander gedrängt, es trat dazwischen massenhaftes Bindegewebe hervor. Unvergleichlich viel häufiger aber als eine solche Vermehrung der Muskelelemente besteht eine überwiegende Bindegewebsentwickelung in den Fällen von chronischer Salpingitis. Bei den gonorrhoischen hat besonders schon *Zweifel* auf das Eindringen der Gonococcen in die tieferen Schichten der Tubenwand hingewiesen, bei den septischen ist die völlige Durchsetzung der Wand eine altbekannte Thatsache. Unter diesen Umständen büsst die Tubenwand unzweifelhaft ihre Contractionsfähigkeit ein. Das muss man bestimmt wohl auch für die Fälle annehmen, in welchen knotige Verdickungen die Tube durchsetzen, in denen Retentionsräume in das Lumen eingeschaltet sind oder die Tube selbst abgeknickt ist. Die Verlötung des peritonealen Überzuges der Tube mit der Umgebung, die vielfache Schlängelung der Wand und die geradezu bizarre Ablenkung des Verlaufs des Tubencanals lassen gerade in solchen Fällen mit andauerndem dumpfen Schmerz und ab und zu aufflammenden intensiven Schmerzanfällen, die Annahme eines zudem histologisch unwahrscheinlich erscheinenden Motus peristalticus nicht zu.

In gleicher Weise erscheint eine ausgebildete Muskelthätigkeit für diejenigen Fälle ausgeschlossen, als deren Typus ich den oben skizzierten von *Prochownik* anführen will. *Prochownik* beschreibt die Wandungen als überaus dünn, sie fielen nach der Entleerung zu einem schlaffen Sack zusammen. Ich habe in solchen Fällen wohl Muskelelemente in der Wand noch gefunden, aber sie sind ganz auseinander gezerrt, ohne den zu einer Contraction unerlässlichen Halt in ihrer Umgebung. Bei

längerer Dauer des Dehnungszustandes sind die Muskelzellen verfettet, sie haben ihre Functionsfähigkeit eingebüsst.

Wie entstehen dann aber diese Schmerzen? Wenn sie nicht durch Uteruscontractionen bedingt sind, — was nach meinen Beobachtungen das häufigere ist — so scheint mir das Wahrscheinlichste, dass sie als peritonitische aufgefasst werden müssen. Die lockere Verbindung des Peritoneum mit dem muskulösen Rohr der Tube erlaubt in gesundem Zustande diesem eine vollkommen freie Bewegung. Sobald das Volumen der Tube zunimmt, kommt es zu Spannung und Zerrung des Peritoneum. Dazu kommt, dass dasselbe fast regelmässig und auffallend schnell entweder vom Ostium tubae abdominale oder auf dem Wege des unmittelbaren Contactes in die entzündlichen Reizungen der Tube hineinbezogen wird; wie überall sonst verursacht die Erkrankung des Peritoneum bald dumpfe Schmerzen, bald heftigere Empfindungen, besonders, wenn es zu Verwachsungen kommt. Namentlich die Verlötung mit dem Darmrohr an dieser Stelle muss als verhängnisvoll gelten. In der That habe ich sehr häufig das Auftreten, resp. die Zunahme der Schmerzen in dem Zeitpunkt constatiert, zu welchem die Ingesta etwa diesen Abschnitt des Darmes passieren mussten. Ebenso verursacht die Contraction des Uterus, der an dem entzündlichen Process teil hat, sicherlich häufig die den Tuben allein zugeschriebenen Empfindungen.

Es erscheint naheliegend, dass ebenso wie die schwankende Füllung des Darmes und der Blase, die Schwellung des Uterus zur Zeit der Menstruation, die Verschiebung, welche körperliche Anstrengung, Bauchpresse, Hausarbeit, Coitus, gynäkologische Untersuchung mit sich bringen, hier in Betracht kommen.

Nach meiner Auffassung werden bei den Tubenerkrankungen sowohl die constanten, dumpfen, quälenden Schmerzen, als auch die absatzweise auftretenden Schmerzen häufiger durch äussere Umstände bedingt als durch die Veränderungen in der Tube selbst.

Ob wirklich häufig erhebliche Schwankungen in dem Inhalt der Tube auftreten, möchte ich nicht als bewiesen anerkennen. Zur Zeit der Menses, nach öfter sich wiederholenden Schädlichkeiten, kommen sie gewiss zur Beobachtung ebenso wie bei eintretendem acuten Zerfall.

Eine besondere Rolle spielen in der Litteratur der Tubenerkrankungen die intermittierenden Schmerzanfälle, welche mit dem An- und Abschwellen der Tube und mit Entleerung des Tubeninhaltes durch den Uterus verbunden sind, die Fälle von Salpingitis profluens, die neuerdings als „intermittierender Tubensack“ bezeichnete Erkrankungsform.

Diese Art intermittierender Schmerzanfälle mit absatzweiser Entleerung des Tubeninhaltes durch den Uterus nach aussen sind zunächst

von den ebenso intermittierenden Schmerzanfällen zu trennen, welche die von *Chiari* und *Schauta* beschriebene Salpingitis isthmica nodosa begleiten; bei diesen letzteren fehlt das Charakteristische der plötzlichen Entleerung.

Auch diese Schmerzen beruhen nach meiner Auffassung lediglich auf der Zerrung und Dehnung des Peritoneum, welches gleichmässig an der Salpingitis beteiligt gefunden worden ist.

Nach dem oben Gesagten kann ich nicht annehmen, dass diese Entleerung, jedenfalls nicht ausschliesslich, auf Muskelthätigkeit in der Tubenwand beruht. Die Spannung durch den wachsenden Inhalt dehnt die ganze Tubenwand derart, dass sie die Muskelschicht functionsunfähig macht. Die Wände fallen nach der Entleerung schlaff zusammen, ohne sich aber völlig zurückzubilden. Wie ich weiter unten zu berichten habe, sind meine eigenen 8 Fälle bei einer einfachen resorbierenden Behandlung genesen, so dass ich nicht in der Lage war, die Wand einer Tube, welche in typischer Weise dieses Symptom geboten hätte, anatomisch zu untersuchen. Die weiter unten bei der Besprechung der Sactosalpinx serosa erwähnten Beobachtungen aus der Litteratur zeigen, dass die Salpingitis profluens, mit ihren eigenartigen und constanten Symptomen der intermittierenden Schmerzen und der plötzlichen Entleerung lediglich als ein klinisches Bild aufzufassen ist, welchem kein gleichmässiger anatomischer Befund entspricht. Sie findet sich bei catarrhalischer Salpingitis, vereinzelt aber auch bei septischer oder gonorrhoischer Erkrankung, bei den Endresultaten dieser Entzündungsformen.[1]) Über die artificielle Nachahmung dieser Entleerung als therapeutischen Eingriff ist an der betreffenden Stelle in dem Kapitel über Therapie nachzusehen.

Dass die Entwickelung einer ausgedehnten eiterigen Schmelzung die für diesen Vorgang allerwärts charakteristischen Schmerzen auch in der Tube verursacht, bedarf keiner weiteren Ausführung. Das dumpfe Wehgefühl wird durch klopfende, brennende Empfindungen abgelöst; dabei fehlt nicht das Hitzegefühl, die Rückwirkung auf die Umgebung des schmelzenden Abscessherdes und auf das Allgemeinbefinden. Unter Schüttelfrösten entwickeln sich die Temperatursteigerungen in dem für alle herdweisen Eiterungen charakteristischen Typen.

Entleert sich der Eiter nach dem Uterus hin durch das uterine Tubenende oder nach der Scheide unter Durchbrechung deren Wand, so tritt plötzlich völliger Nachlass der Schmerzen ein. Entleert sich der Eiter nach der Bauchhöhle, so folgt in der Regel eine intensive

---

[1]) Vgl. *Cullingworth*, Br. med. Journ. Bd. II. 353, 1893. — *Murray*, Transact. gyn. Soc. London XVIII. 1893. S. 334. — *Mabit*, Nouvelles Arch. de gyn. et d'obstr. Nr. 6. 1893. — *Zincke*, Americ. Journ. of Obstr. XXVIII, 1893. S. 579.

Steigerung der Peritonitis, welche von Anfang der eiterigen Entzündung an sich in der näheren Umgebung der Tube entwickelt hat und infolge der hierdurch entstandenen Verwachsungen selten zu einer allgemeinen wird. Das Schmelzen der Abscesswand nach den Nachbarorganen verursacht in Blase und Mastdarm, wenn deren Wand durchbrochen wird, heftige, oft dem Erguss des Eiters lange vorangehende Reizerscheinungen, die dann ebenfalls im Augenblick der Entleerung nachlassen. Zuweilen geht von da ab die Genesung ungestört vor sich, häufiger nicht ohne Rückfälle. Ja, es gehört nicht zu den Seltenheiten, dass die Ausheilung sich unter Fistelbildung lange hinzieht und dann mit den traurigen Folgen für das Allgemeinbefinden auch andauernde oder nur gelegentlich recidivierende Schmerzen den weiteren Verlauf complicieren.

Im Gegensatz zu einer solchen weiteren Entwickelung bis zur Schmelzung kommt es nicht nur bei der chronischen catarrhalischen, sondern auch bei der purulenten Salpingitis überwiegend häufig zum Stillstand und zur Rückbildung der entzündlichen Vorgänge. Wie anderwärts, so bilden sich auch in den Eileitern überwiegend oft die acut entstandenen Veränderungen am schnellsten zurück; nach schleichendem Verlauf pflegt die Ausheilung ebenfalls eine schleppende, von mancherlei intercurrenten Störungen unterbrochene zu sein.

In diesem Stadium der Rückbildung, welches Jahre in Anspruch nimmt, sind die Frauen oft vollständig schmerzfrei, auch wenn sie sich wie gesunde Personen benehmen und an allen Arbeiten und Vergnügungen ihrer Umgebung teilnehmen. Andere bekommen ab und zu geringe Beschwerden — nur wenige reagieren auf manchmal anscheinend sehr geringe Schädlichkeiten überraschend schwer.

Die am häufigsten wiederkehrende Klage der salpingitiskranken Frauen bezieht sich auf Dysmenorrhoe. Unter den 1484 oben erwähnten Salpinx-Kranken — mit allen Formen von Salpingitis — hatten 765 über Unregelmässigkeit im Verlauf und in der Menge ihrer Menstruation zu klagen. Die Menses werden durch eine ausgesprochene Steigerung der Schmerzen eingeleitet; dieselben gehen in Uteruskoliken über, unter denen das Blut sich entleert. In anderen Fällen bringt der Augenblick des blutigen Abgangs Erleichterung; in wieder anderen halten die Schmerzen so lange an, als Blut sich ergiesst, oder auch wohl über diese Zeit hinaus. Nicht selten sah ich eine acute Steigerung der Schmerzen im Anschluss an eine durch Erkältung, Traumen oder dergl. gestörte Menstruation auftreten..

Häufig ist der Blutverlust ein excessiver, so dass die durch die Schmerzen gequälte Frau auch jedesmal im Anschluss an die Regel eine schwere Anämie durchzumachen hat.

Wie schon *Czempin* (1886, Natur-Forsch.-Vers. Berlin) hervorhob,

unterhält die Salpingitis in ausgesprochener Weise den Reizzustand in der Uterusschleimhaut, aus dem sie doch in der Regel hervorgegangen ist. Gewiss bleibt fraglich, ob und wie weit nicht neue Reize von aussen hinzutreten; jedenfalls erscheint es beachtenswert, dass Salpingitis-Kranke in ungewöhnlicher Häufigkeit entweder von ihren Uteruscatarrhen nicht geheilt werden können, bis die Salpingitis auch ausgeheilt ist, oder dass sie an häufigen Recidiven derselben leiden. In Bezug auf die Dysmenorrhoe bei Salpingitis muss es fraglich bleiben, welchen Anteil der Uterus und welchen das Peritoneum an den Schmerzen hat, selbst wenn die Schmerzen ausgesprochen in der Tube localisiert sind.

Es besteht ein bemerkenswerter Contrast zwischen der nahezu constanten Beteiligung des Peritoneum an den tubaren Entzündungen und der Inconstanz klinischer Erscheinungen dieser Complication. Man sollte annehmen, dass die frische Übertragung von Reizen der Eileiter auf das Bauchfell selten ganz ohne acute Symptome bleiben und doch gehen viele Frauen mit sehr verbreiteten, zu innigster Verwachsung gediehenen, peritonitischen Exsudaten und Verlagerungen bei chronischer Salpingitis ohne jede subjective Empfindung durch das Leben. Muss dieses Verhalten an sich schon Wunder nehmen, so erscheint es um so auffallender, als wir nicht selten auch die Ovarien in einer intensiven Weise in die Erkrankung einbezogen finden, ohne dass die Patienten acute Symptome zu erkennen geben. Man begegnet chronischer Oophoritis follicularis und interstitialis, ausgedehnten Veränderungen der Oberfläche der Keimdrüse, fast unlöslichen Verwachsungen derselben mit der Tube, aus der der Process sich auf das Ovarium ausgebreitet hat, ohne dass die Kranken scheinbar in ihrer Euphorie gestört werden. Der Wendepunkt für dieses subjective Verhalten der die Salpingitis complicierenden Erkrankungen der benachbarten Organe ist häufig ein ganz geringfügiges Trauma, eine acute Reizung des Darmes, eine erneute Infection, sei es von den Genitalien aus, sei es von andern Organen her. Eine besonders verhängnisvolle Rolle habe ich in wiederholten Fällen dabei der modernsten Volkskrankheit, der Influenza, zuzuschreiben gehabt.

Endlich ist noch zu erwähnen, dass die geschwollene und in ihrer Masse veränderte Tube auch Druckerscheinungen auf ihre Umgebung ausübt. Uterus und Blase werden verschoben, der Mastdarm verlegt und ihre Circulation derart behindert, dass bis nach aussen hin die Wirkung in der Anschwellung des hämorrhoidalen, perirectalen Venen-Plexus hervortritt. Vereinzelt habe ich hydropische Tuben in ihrer fortdauernden Volumzunahme aus dem kleinen Becken emporwachsen sehen. Trat dann wohl mit dem Augenblick des Aufsteigens der Sactosalpinx serosa aus dem Becken Erleichterung ein, so wurde

dieselbe dadurch alsbald ausgeglichen, dass durch die Verwachsung des hydropischen Organes Verziehungen in den übrigen Beckeneingeweiden hervortraten und ihrerseits neue Beschwerden verursachten.

Ähnliche Beschwerden haben wir bei Sactosalpinx haemorrhagica gesehen, obwohl ihr Volumen nur selten dasjenige der serosa erreicht. Bei der Salpingitis purulenta erreicht die Geschwulst selten mehr als Orangengrösse; dabei nimmt nicht selten das gleichzeitig erkrankte Ovarium noch einen wesentlichen Anteil an der Gesamtmasse. Trotzdem werden auch hierbei andauernde Druckerscheinungen nicht selten geklagt.

Die Salpingitis verläuft in der grossen Mehrzahl ohne solche Temperatursteigerungen, welche die Aufmerksamkeit der Kranken erwecken. Es ist freilich nur selten möglich, diese Anfangsstadien der Salpinxerkrankung mit dem Thermometer zu controllieren. Dennoch habe ich im Verlauf der Zeit dreimal Gelegenheit gehabt, die erste Entwickelung, den Verlauf und die Heilung von catarrhalischen Salpinxerkrankungen zu verfolgen, auch im acuten Stadium war eine Temperatursteigerung nicht nachzuweisen, obwohl die Kranken über Unbehagen, deutliches Kältegefühl, und Übelkeit klagten — wie das so oft von intelligenten Frauen nachträglich angegeben wird; — das Befinden erinnerte zwei vielgereiste Damen ausgesprochen an die Seekrankheit.

Die bacillären Salpinxerkrankungen hatten, soweit ich ihr Initialstadium verfolgen konnte, meist nachweisbare, wenn auch geringe Temperaturschwankungen — besonders konnte ich das bei gonorrhoischer Salpingitis deutlich feststellen. Bei den puerperalen Formen ist ein Ansteigen der Temperatur zur Zeit der Ausbreitung des Processes auf die Tuben wohl die Regel. Da wir diese Frühstadien aber so überaus selten in dem Verlauf der Wochenbetterkrankung streng isolieren können, so verliert dieses Symptom an Wert für unsere Diagnose. Ganz besonders muss ich das auch in Bezug auf die Tuberculose der Tuben betonen. Hier hat die Ansiedelung in zwei Fällen meiner Beobachtung sicher ohne Temperatursteigerung sich vollzogen; erst mit dem Zerfall der Granulationsmasse traten Temperaturveränderungen in der typischen Weise hervor — abendlicher Anstieg nach leichter Frostempfindung, Abfall unter mehr oder weniger profusen Schweissen.

In den chronischen Stadien der interstitiellen Salpingitis, bei Entwickelung massenhafter Eiterretention, mit frisch virulenten Streptococcen und Gonococcen, sehen wir überwiegend häufig einen völlig fieberlosen Verlauf. Insulte aller Art, anderweite Erkrankungen, besonders neue Infectionen können allerdings auch hier einen acuten Zerfall herbeiführen und dabei ist das Auftreten von Temperatursteigerungen allerdings constant. Wenn *Zweifel* aus diesem Verhalten Anhalts-

punkte für die klinische Diagnose gewinnen wollte, so bin ich nicht in der Lage, seine Schlussfolgerungen zu bestätigen, denn ich habe allabendliches Fieber sowohl bei Streptococcen- wie bei Gonococcen-Salpingitis unter solchen Umständen gesehen, ebenso wie bei dem Zerfall von tuberculösen Herden und auch da, wo im Präparat Pneumococcen nachgewiesen werden konnten.

Erst unlängst habe ich eine geschwollene Tube nach Entfernung der zu einer grossen Masse ohne eitrigen Inhalt veränderten anderen excidieren müssen, aus deren offenen, mit ihrer Umgebung nicht verlöteten und weit klaffenden Ostium abdominale ich rahmigen, dicken Eiter ausdrückte. Derselbe enthielt frische Streptococcen. Der Durchschnitt des Tubenstumpfes am Uterushorn wurde noch nachträglich excidiert, zeigte gesunde Schleimhaut. Wir konnten feststellen, dass Patientin keine Temperatursteigerung gehabt hatte — sie hat auch nachträglich nicht gefiebert und machte eine glatte Reconvalescenz durch.

Die Frage, inwieweit die Salpingitis steril macht, hat bei dem so häufigen Auftreten der Erkrankung bei jugendlichen Ehefrauen, die mit allen Zeichen des Gesundseins in die Ehe traten und nicht concipieren oder alsbald abortieren und dann mehr oder weniger leidend bleiben, ein besonders lebhaftes Interesse. Sehen wir davon ab, dass wahrscheinlich die Hälfte der sterilen Ehen auf die Rechnung des Ehemannes zu setzen ist, so ist diese Frage in Bezug auf die Frau keineswegs einfach zu beantworten. Einen sehr beachtenswerten Beitrag hat *Glünder* erbracht, dem es gelang, unter 87 sterilen Ehen 62 mal Gonorrhoe nachzuweisen. Er berechnet, dass 88% aller Ehen infolge von Gonorrhoe steril sind. Bei dieser Berechnung bleibt freilich unentschieden, welchen Anteil die Salpingitis gonorrh. an diesem Verhalten hat. Im weiteren fehlt die Einsicht in die speciellen Verhältnisse der Tube. — Ziehen wir lediglich die Erfahrung der Praxis zu Rate, so ist unbestreitbar, dass alle Formen der acuten Salpingitis derartig ausheilen können, um kein Hindernis für Schwangerschaft zu sein. Auch chronische, beiderseitige Salpingitis mit Veränderungen in der Tubenwand bildet so lange kein Hindernis, als dabei nicht ein Verschluss der Tube zustande gekommen ist. Als Belege dafür dienen die Fälle von Tubarschwangerschaft, in denen *wir selbst*, *Veit* und *Engström* die Spuren von Salpingitis bei tubarer Eiinsertion nachweisen konnten. Über die Würdigung dieser Thatsache für die Ätiologie dieser perversen Form der Schwangerschaft siehe unter Ätiologie der Tubarschwangerschaft. —

Bei der Beantwortung der Frage, inwieweit Salpingitis steril macht, müsste natürlich darauf Rücksicht genommen werden, ob die Erkrankung einseitig aufgetreten ist oder beiderseitig. Weiter müsste festgestellt

werden, ob die Erkrankung, wenn sie in beiden Eileitern auftrat, hier auch in beiden den nämlichen Charakter gehabt hat. Erst wenn diese beiden Fragen beantwortet werden, wird der Wert einer solchen Erkrankung für die Sterilität gewürdigt werden können: eine Voraussetzung, welche sich wahrscheinlich nicht erfüllen lässt, bis wir ein diagnostisches Hilfsmittel erhalten, um die Tuben selbst auch ohne Operation exact zu untersuchen.

Ein Überblick auf diese allgemeinen Bemerkungen zeigt, dass es allerdings ein für Salpingitis pathognomonisches Zeichen nicht giebt. Für die Einzelfälle sind aber die Symptome doch genügend prägnant, um in Verbindung mit der Anamnese nicht in letzter Instanz in Verbindung mit der Beobachtung des Verlaufs, die Diagnose einer Eileitererkrankung durch den Tastbefund zu unterstützen, ja mit fortschreitender Erfahrung mehrt sich auch unsere Sicherheit in der Erkenntnis auch der besonderen Art der Salpingitis. Darauf soll unter dem unten folgenden Kapitel von der Diagnose näher eingegangen werden.

3. Verlauf.

Die acuten Reizzustände der Tubenschleimhaut kommen bei den catarrhalischen Erkrankungsformen in der Regel in kurzer Frist zur Heilung, wenn die Kranken sich alsbald einer sachgemässen Pflege unterwerfen. Da die Patienten in günstigen Vermögensverhältnissen die an sich geringfügigen Beschwerden naturgemäss mehr beachten als die der schwer arbeitenden Gesellschaftsklassen, so sehen wir bei ihnen in wenigen Tagen die Beschwerden verschwinden. Das allgemeine Unbehagen verliert sich, der dumpfe Schmerz hört auf, die gelegentliche Dysmenorrhoe lässt nach, nachdem die Menge und die Art des Blutabganges sich oft recht fühlbar gemacht haben. Nicht selten bleibt es bei einem oder einigen atypisch wiederkehrenden solcher Anfälle.

Wesentlich anders gestaltet sich der Krankheitsverlauf, wenn die äusseren Glücksumstände oder die mangelhafte Einsicht eine zweckentsprechende Pflege verhindert haben. Die Erkrankung zieht sich hin, scheinbar geringfügige Störungen — erschwerte Defäcation, Coitus, körperliche Anstrengungen, Erkältungen — lassen immer neue Schädlichkeiten hinzukommen. Trotzdem führt auch in solchen verschleppten Fällen eine schliesslich erzwungene Pflege zur Heilung; keineswegs immer gehen aus der acuten catarrhalischen Salpingitis chronische Erkrankungen hervor.

Der klinische Verlauf der acuten, eitrigen Salpingitis kann dem eben beschriebenen durchaus ähneln; kurzes, nicht constant von bemerkbarem Fieber begleitetes, schmerzhaftes Initialstadium, mehrtägiges

Krankheitsgefühl, subjective Euphorie. Die Abschwellung der Tube tritt dann constant sehr viel langsamer ein, es hinterbleibt längere Zeit eine ausgesprochene Druckempfindlichkeit; im günstigsten Fall vergehen Monate bis zur völligen Rückbildung.

Es ist sehr zu beachten, dass auch bei den schwereren Erkrankungen, bei den durch die uns heute bekannten Microben veranlassten Formen von Salpingitis auffallend häufig die Initialstadien so wenig scharf ausgeprägt sind, dass sie von den Kranken wenig beachtet und dementsprechend der ärztlichen Beobachtung nicht zugänglich gemacht werden. Wir müssen annehmen, dass eine grosse Anzahl jener „Unterleibsentzündungen", „Blinddarmentzündungen", „Parametritiden", die unsere Kranken angeblich so oft in ihrer Jugend überstanden haben, wenn sie viele Jahre später wegen chronischer Salpingitis unseren Rat einholen, nichts anderes waren, als die acute Einleitung zu der jetzt zur genaueren Erkenntnis gelangenden Veränderung. Das gilt in erster Reihe von den Infectionen mit alten gonorrhoischen Secreten, wie wir es bei jungen Frauen sehen, deren Ehemänner seit Jahren sich von ihrer Tripperinfection geheilt glaubten. Auch bei der puerperalen Salpingitis sehen wir zuweilen nur einen kurz andauernden Zwischenfall im Verlauf des infectiös gestörten Wochenbettes resultieren; mit der Ausheilung des Uterus hat sich auch die der Tube vollzogen.

Bei allen Fällen acuter Salpingitis hängt der Verlauf natürlich nicht allein von der Schwere der localen Störung ab; in besonderem Grade wird er durch die Complication einer Weiterverbreitung auf das Peritoneum beherrscht. Die acute Peritonitis macht dann so ausgesprochene Erscheinungen, dass die Salpingitis zurücktritt; beide kommen in der Regel, wenn auch erst nach Monaten und nicht ohne Zwischenfälle, aber doch zu einer Heilung, die sicher bis zu einer völligen Genesung gedeihen kann, wenn auch in einem hohen Prozentsatz Verwachsungen mit ihren Folgen daraus hervorgehen.

Der Verlauf der chronischen Salpingitis ist geradezu dadurch charakterisiert, dass Monate und Jahre vergehen, bis tiefer greifende Störungen sich bemerkbar machen. Die Menses, das eheliche Leben, die geringfügigen Störungen des täglichen Lebens bringen intercurrente Exacerbationen. Es kommt in vielen Fällen schliesslich eine Eindickung, eine Eintrocknung zustande, besonders wenn die Umstände eine geeignete Pflege und Behandlung gestatten. Aber in einer nicht kleinen Anzahl von Fällen wird die chronische Salpingitis die Quelle eines unaufhaltsamen Siechtums: Entkräftung, Abmagerung, physische und psychische Zerrüttung machen die unglückliche Trägerin arbeits- ja lebensunfähig, sich selbst und den Ihrigen zur Last.

Des weiteren ist für den Verlauf der chronischen Salpingitis die Complication mit Erkrankung des Peritoneum und des Ovarium eha-

rakteristisch, teils nur im Bereich der nächsten Nachbarschaft des Infundibulum, teils in der Ausbreitung auf das gesamte Becken. Bei den mehr als 800 pp. Coeliotomien, welche ich zur Entfernung von chronischen Salpinxerkrankungen ausgeführt habe, wurde kein Fall von makroskopisch völlig isolierter Erkrankung der Tube angetroffen; stets waren Spuren, meist sehr ausgedehnte Beweise von Peritonealerkrankungen vorhanden, in der Form von starker Gefässinjection, Wucherung der Peritonealoberfläche, auch eiteriger Belag, Schwielen, bald spinnwebenartige, bald massige und kaum zerreissbare Verwachsungen. Das Verhalten des Ovarium schwankt im Gegensatz hierzu zwischen völlig normaler Beschaffenheit und den durch die Behinderung der Ernährung oder durch eigene Erkrankung veranlassten Veränderungen. Der Uterus, die Därme, auch die Blase sind in bald lockerer, bald bis zur innigsten Verschmelzung entwickelter Verbindung mit der Tube anzutreffen; bei chronischer, besonders bei bacillärer Salpingitis sind auch diese Organe selten völlig unbeteiligt.

Angesichts solcher Veränderungen erscheint es oft geradezu wunderbar, wie geringfügig die Functionsstörungen sind, welche durch derartige Erkrankungen gesetzt werden. In unzweifelhaft jahrelangem Bestand haben sie vielleicht infolge ihrer langsamen Entwickelung die Trägerin wohl kaum zu dem Gefühl völligen Gesundseins kommen lassen — dabei aber doch ihre Leistungsfähigkeit nur etwa in dem Sinn gestört, dass sie eine allmähliche Verminderung der Kräfte, eine langsame Abmagerung, ein ganz allmählich zur Geltung kommendes vorzeitiges Altern bedingten. Oft verläuft die chronische Salpingitis derartig, dass dieselbe als zufälliger Obductionsbefund angetroffen wird — wie die auf diesem Gebiet so hervorragend aufklärenden Präparate von *F. v. Winckel* gelehrt haben.

Liegt es nahe, dass solche Veränderungen eine ausgesprochene Disposition zu intercurrenten Störungen in sich bergen, so scheinen dieselben verhältnismässig nicht gerade häufig zu sein. Wenn wir von geringen Schmerzanfällen, etwa zur Zeit der Menstruation und im ehelichen Leben, absehen, erleidet nach dem Eindruck, welchen die jahrelange Beobachtung solcher Fälle in der poliklinischen und privaten Praxis mir gemacht hat, nur ein geringer Procentsatz der Kranken mit chronischer Salpingitis derartige schwere Störungen, dass dadurch eine unmittelbare Lebensgefahr entsteht. Nach einer Zusammenstellung, welche *Gumlich* und *Rach* unter Fortführung meiner 1886 veröffentlichten Beobachtungen angefertigt haben, stellt sich heraus, dass von den hierher gehörigen Kranken allerdings etwa ein Drittel zu einer eingreifenden, das heisst also operativen Behandlung drängten. Dabei ist aber ganz besonders zu bedenken, dass dieses Krankenmaterial unter den denkbar ungünstigsten hygienischen Verhältnissen und der äusserst

beschränkten Möglichkeit einer sachgemässen Pflege steht, während andererseits die Notlage des Kampfes ums Dasein häufig unerbittlich zur operativen Lösung drängt, wo unter den Verhältnissen der Privatpraxis sicher weitere medicamentöse und allgemein diätetische Pflege noch für längere Zeit hätte zur Anwendung gebracht werden können.

Unter den Ursachen zu Complicationen in dem Verlauf der Salpingitis verdienen wohl die Reizungen durch ungeeignete geschlechtliche Befriedigungen, ferner durch das Eindringen von Schmutz, Urin und Koth von dem klaffenden Introitus vaginae her, durch die oft sich erneuernde Erkrankung der Uterusschleimhaut, noch genannt zu werden.

Eine nicht gering anzuschlagende Ursache intercurrenter Störungen in dem Verlauf chronischer Salpingitis bilden die verschiedensten Infectionskrankheiten. Als Beleg hierfür möchte ich das nicht ganz seltene Vorkommen des *Fränkel*schen Pneumococcus anführen. Anscheinend übt auch die Influenza auf solche Herde, wie die chronische Salpingitis sie darstellt, einen eigentümlichen Einfluss aus.

Unvergleichlich schwerer gestaltet sich die gonorrhoische Infection, deren Bedeutung erst seit kurzer Zeit mehr gewürdigt wird. Fast will es scheinen, dass ihre Bedeutung übertrieben wird!

Einen nicht kleinen Beitrag zu den intercurrenten Erkrankungen bei chronischer Salpingitis liefern diagnostische und therapeutische Eingriffe von seiten der Ärzte und Hebammen. Sei es, dass es sich dabei um neue Übertragungen oder um Insulte durch ungeeignetes Drücken bei der Untersuchung, um Einführung von Pessarien, Sondierung, Einführung von Speculis, ungeeignete Ätzungen und Massage handelt, oder um ungeschickte operative Eingriffe.

Der nachteilige Einfluss der Menses steigert sich oft zu schweren Entzündungserscheinungen. Es treten bei Salpingitis chronica nicht selten unregelmässige, atypische Blutungen auf, meist mit lebhaften Schmerzempfindungen.

Constant pflegt bei chronischer Salpingitis in dem klimakterischen Alter die Blutung weit über die typische Lebenszeit anzuhalten. Da der Uterus dabei relativ gross bleibt, so erscheint der Abschluss der senilen Involution durch diese chronische Veränderung weit hinaus gerückt zu werden.

Wenn die menstruellen Störungen sich in kürzeren oder längeren Intervallen geltend machen, so erscheinen die Exacerbationen der complicierenden Peritonitis in unregelmässigen Ausbrüchen. Bemerkenswert ist, dass eine mechanische Ursache für diese recidivierenden Entzündungen in der Regel nicht erkennbar ist, wenn wir nicht gelegentlich eine sonderliche Steigerung der chron. Constipation oder eine ungewöhnliche Erschütterung des Körpers als Ursache annehmen

wollen. Nicht selten habe ich Kranke gesehen, welche solche Exacerbationen ihrer Peritonitis lange Zeit unbeachtet liessen und zunächst keinen Anlass zur ärztlichen Beratung daraus entnahmen.

Eine wesentlich andere Entwickelung nehmen diejenigen Störungen im Verlauf der Salpingitis, bei welchen Eiterung, Schmelzung der Abscesswand und Entleerung des Abscessinhaltes nach aussen veranlasst werden.

Das Auftreten frischer Eiterungsprocesse kann naturgemäss den Verlauf der chron. Salpingitis sehr verschieden beeinflussen. Rasche Schmelzung und Entleerung nach Darm, Blase, Scheide, Uterus, Bauchwand bildet nicht deren häufigsten Ausgang. Oft kommt es zunächst zu einem schleichenden Resorptionsfieber. Selbst nach bedrohlicher Höhe und langer Dauer ist die Rückbildung ohne Entleerung nach aussen keineswegs ausgeschlossen. Die Entleerung nach Schmelzung der Hülle andererseits giebt bei chronischer Salpingitis nicht in gleichem Maasse die Hoffnung auf spontane Ausheilung wie bei der puerperalen Parametritis. Im Gegenteil, sie bildet oft in diesen an sich seltenen Fällen nur den Anfang eines neuen Leidensstadium, in dem erschöpfende Eiterung allen therapeutischen Eingriffen trotzt und ein unaufhaltsam weiter greifendes Siechtum herbeiführt.

4. Diagnose.

Entsprechend der oben ausgeführten Unzuverlässigkeit der Symptome müssen wir daran festhalten, dass Tuben-Erkrankungen in letzter Instanz nur durch die Palpation diagnosticiert werden können. Die Anamnese kann sicher in bedeutungsvoller Weise zur Klarstellung der Art der Erkrankung beitragen, sie kann aber ebensowenig wie der klinische Verlauf die Diagnose ohne einen entsprechenden Tastbefund begründen. Zu den oben, Seite 54, angegebenen Regeln für die Palpation ist hinzuzufügen, dass bei dem aus Anamnese und klinischen Verlauf sich ergebenden Verdacht auf Salpingitis ganz besondere Sorgfalt in der Austastung des Beckens dringlich geboten ist, da nicht nur Berstung resp. Entleerung des Tubeninhaltes sehr leicht bei ungeeigneter Tastung bewirkt werden können, sondern auch die Verreibung des eiterigen oder sonstigen Inhaltes aus dem abgegrenzten Erkrankungsherd in die Umgebung zu bedenklichen Folgen führen kann. Es darf nicht bezweifelt werden, dass mancher der von *Geo. Engelmann*[1]) gesammelten Fälle von schweren Folgezuständen und Tod nach „einfacher“ Untersuchung oder nach Speculum- resp. Sondeneinführung mit derartigen Complicationen in Zusammenhang steht.

Es muss also streng darauf gehalten werden, mehr noch als bei

[1]) Vgl. oben Litteratur (S. 93).

jeder anderen gynäkologischen Untersuchung bei Verdacht oder Vermutung einer Tubenerkrankung jedwede ungeschickte Kraftanwendung bei der Palpation, gewaltsame Verziehungen und übermässigen Druck zu vermeiden. Eine wesentliche Erleichterung findet die Erkenntnis des Beckeninhaltbefundes, wenn es gelingt, den Abgang der Tube vom Uterushorn aus herauszutasten. Dann kann man nicht selten die Tube in ihrem ganzen Verlauf bis zu dem Fimbrienende hin verfolgen und ihre Beziehung zum Ovarium feststellen.

Die anschwellende Tube legt sich in den Anfangsstadien der Erkrankung wie ein breiter Wulst über die Keimdrüse. Die Mesosalpinx, der obere Teil des Lig. lat. und das Lig. tubo-ovaricum folgen nur unvollkommen der wachsenden Längenentwicklung der Tube. Die Windungen der Tube an sich werden stärker ausgeprägt, die ganze Tube krümmt sich über ihre untere, in das Lig. lat. hineinsehende Seite. Die Keimdrüse selbst wird durch das straffe Lig. ovarii und ihre breite Basis in der hinteren Fläche des Lig. lat. festgehalten. Dann wird inmitten des anfangs weichen, wulstigen Saumes die derbere

Fig. 40.

Salpingitis catarrhalis sin.; Sactosalpinx serosa dextra. — (Schematisch.) — Keine Adhäsionen.

Keimdrüse deutlich fühlbar. Später, bei chronischer interstitieller Erkrankung der Tube erscheint diese derber, härter als das Ovarium, in dem sich in diesen Fällen zudem auffallend häufig prallgespannte Follikel herausfühlen lassen. (Fig. 40.)

Ein solcher Tastbefund ist aber nur möglich, ehe die Tube zu grösserem kolbig, birn- oder keulenartig anschwellenden Volumen gelangt, resp. so lange nicht das Ovarium infolge eigener Beteiligung an dem Krankheitsprocesse oder durch peritonitische Schwielenbildung mit der Tube zu einer einzigen, bald rundlich, bald länglich gestalteten

Masse von ungleichmässiger Consistenz, einem Tuboovarialtumor, verschmolzen ist. (Fig. 41.)

Für die späteren Stadien der Gestaltung der Tube zu umfangreichen Massen ist die Verlagerung derselben in den *Douglas*schen Raum von einem gewissen diagnostischen Wert. Deutlicher als es bei Ovarialerkrankungen allein zu geschehen pflegt, legen sich die kolbigen Massen in den Douglas, entfalten ihn, verlagern den Uterus. Hinter

Fig. 41.

Salpingitis purulenta sin.; Sactosalpinx purulenta dextra. — (Schematisch.) — Links Adhäsionen mit dem Ovarium; rechts mit Ovarium und hinterer Beckenwand.

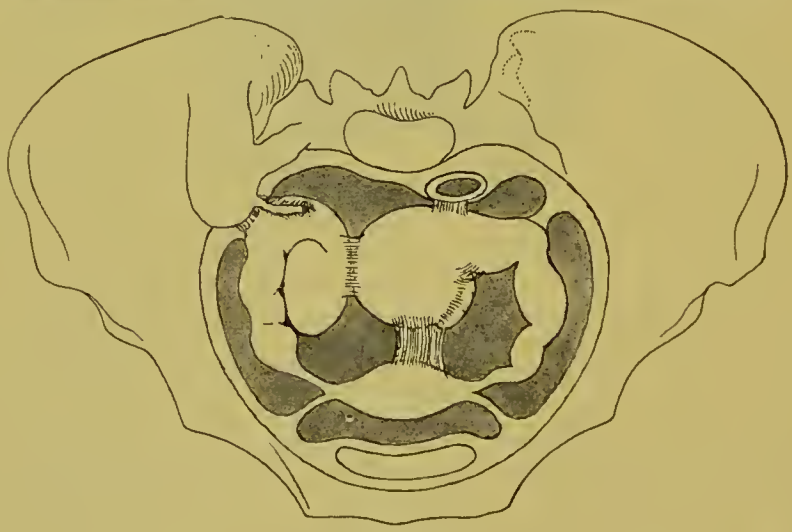

Fig. 42.

Sactosalpinx purulenta duplex. — (Schematisch.) — Adhäsionen mit dem Uterus, dem Rectum, dem Processus vermiformis und beider Sactosalpingen untereinander.

dem Uterus bestreicht der Finger von der Scheide aus das kolbige Ende bei einseitiger Erkrankung; es ragt oft über die Medianlinie hinaus und wird um so prägnanter wahrgenommen, wenn von der anderen Seite her keine analogen Massen sich herunter drängen. Bei beider-

seitiger Erkrankung tastet sich der Finger hinter dem Uterus häufig in eine Vertiefung zwischen den Tubenenden, wenn diese nicht durch das peritonitische Exsudat zu einer einzigen grossen unbeweglich festliegenden Geschwulst gestaltet worden sind. (Fig. 42.)

Die Sactosalpingen mit reichlichem flüssigen Inhalt können sehr prall erscheinen; die Wandung ist dann wohl auf das Äusserste gedehnt.

Völlig freie Beweglichkeit grösserer Tubenmassen, wie sie sich etwa bei Ovarialtumoren findet, ist sehr selten. Mir selbst sind nur 46 Fälle von Sactosalpinx serosa begegnet, welche in diese Categorie zu zählen sind, gegenüber 137 mit dem gleichen Inhalt, welche mehr oder weniger intensiv verwachsen waren. Demnach kann ich die freie Beweglichkeit, welche seit Sir *J. Simpson* als charakteristisches Zeichen der Sactosalpinx serosa hervorgehoben wird, nicht als solche gelten lassen. Vgl. auch *Küstner* (a. a. O. 279).

Naturgemäss fragt man bei der tastbar hervortretenden Veränderung der Tube, der Vergrösserung ihres Längs- und Dicken-Durchmessers, ihrer Form und Lage, inwieweit der Uterus dabei beteiligt ist? Erscheint der Uterus anfangs durch eine deutlich fühlbare, wenn auch nicht sehr ausgedehnte Zone normalen Gewebes von der bis nahe an die seitliche Beckenwand, fast in der Beckeneingangsebene liegenden Masse getrennt, so rückt bei weiterer Ausdehnung das kolbig anschwellende, atretische Ende etwa in der Höhe der unteren Hälfte des Corpus von der Seite und hinten her an ihn heran. Hier erfolgt am häufigsten die Berührung zwischen den umfangreicheren Sactosalpingen und dem Uterus; doch tritt die Tubenmasse auch bis auf den Fundus hinauf, so dass sie wie eine Kappe seinem Corpus oben aufsitzt. Der Uterus wird nach der anderen Seite und nach vorn verdrängt und festgelegt. *L. Landau* (a. a. O. S. 54) legt Gewicht darauf, dass der Uterus wie durch eine elastische Unterlage der Symphyse angepresst erscheine. „Lässt man die ihn nach hinten drängende Hand plötzlich los, so federt oder schneppert er in einer höchst eigentümlichen Weise wieder in seine Lage zurück.“ Dieses Zeichen soll, wenn es vorhanden ist, pathognomonisch sein. Ich kenne dasselbe sehr wohl; es ist mir aber deutlich nur bei mässig fest eingeklemmten Ovarialtumoren begegnet, bei Sactosalpinx serosa habe ich es mit voller Deutlichkeit nicht gefunden. Bei den Fällen meiner Beobachtung waren so weit ausgedehnte, mit einer nicht zu geringen Menge Flüssigkeit gefüllte Salpingen so fest mit dem Uterus und den Wandungen des kleinen Beckens verwachsen, dass dadurch jede Möglichkeit der Verdrängung des Uterus gegen die Tube ausgeschlossen war.

Die Schwierigkeit der Diagnose steigert sich mit den Verwachsungen, welche bei längerer Dauer der Erkrankung niemals ausbleiben. Die dadurch bedingte innige Beziehung des Ovarium zur

Tube bedingt zunächst häufig eine Verwechselung tubarer Massen mit solchen der Keimdrüse.

Bei den geringen Graden der Volumvermehrung kann man in der Regel noch die Tube neben dem Ovarium heraustasten. Später verschmelzen beide fast constant auf das innigste. Die lang ausgezogene Tube liegt bald auf der der Bauchwand zugewandten Oberfläche der Keimdrüse, bald bildet die aus beiden entwickelte Masse eine einzige Geschwulst. Im allgemeinen hat das Ovarium bei Massenzunahme eher eine rundliche Gestalt, die Tube eine längliche. Das vergrösserte Ovarium erscheint, so lange es im kleinen Becken Platz behält, meist prall; es liegt tief seitlich und mehr nach hinten vom Uterus. Die verdickte Tube ist langgestreckt, wurstartig gekrümmt, legt sich von aussen und oben her in den *Douglas*schen Raum hinein. Die ovariellen Massen drängen sich von der Seite an den Uterus, verschieben ihn nach der Seite, drängen ihn dann etwas in die Höhe, bis sie aus dem kleinen Becken hervorwachsen; dann kommen sie über ihn zu liegen, drängen ihn nach unten und hinten, wenn sie selbst genügende Beweglichkeit haben, so dass ihr unteres Segment im vorderen Scheidengewölbe zu tasten ist, oder schieben ihn auch ganz nach vorn, so dass sie über dem hinteren Gewölbe von der Scheide aus erreicht werden. Die tubaren Massen hängen von oben und aussen von der Beckeneingangsebene in den Douglas hinunter; sie kommen erst auf Umwegen an den Uterus. Diesen verlagern auch sie öfter, indem sie ihn aus der Tiefe nach vorn und oben verdrängen. — Beide Geschwulstarten füllen das Cavum Douglasii. Die ovariellen Geschwülste, besonders die Neoplasmata, sind oft, trotz scheinbarer Einklemmung, soweit beweglich, dass sie sich völlig in das grosse Becken hinaufschieben lassen, was bei tubaren kaum je vorkommt; es sei denn, dass sie durch Blut oder sonstigen Flüssigkeitserguss abgehoben werden. — Dann kann die Art der Stielbildung zur Klärung des Tastbefundes führen, indem unterhalb des emporgehobenen Tumor Stielinsertion und die Stielgestaltung erkennbar werden, zumal wenn etwa die von *Schauta* beschriebenen Knoten sich hier finden lassen. Immer sind aber die Vorschläge, den Stiel zu entfalten, entweder durch das Verlagern der Massen nach oben (*Schultze*) — oder durch das Verziehen des Uterus nach unten (*Hegar*) — nicht ohne grosse Vorsicht anzuwenden, da nur zu leicht die Aufklärung der Diagnose mit Zerreissung und Berstung erkauft wird, mit nachfolgenden Collapserscheinungen. Jedenfalls empfehle ich dringend, derartige Versuche nur dann zu unternehmen, wenn man in der Lage ist, bei etwa auftretenden schweren Folgeerscheinungen an die Untersuchung alsbald auch die Coeliotomie anzuschliessen, welche zur Stillung der Blutung oder zur Beseitigung geborstener Eiterhöhlen führen kann.

In den weiter vorgeschrittenen Fällen ist eine Differenzierung einer tubaren Geschwulstbildung von einer solchen ovariellen Ursprungs

manchmal noch dadurch möglich, dass die Tubenwand starr, hart, die der Ovarialkystome dünner, fast weich sich anfühlen lässt. Bei entzündlichen Ovarialmassen lässt auch dieses Zeichen oft im Stich, denn die Wandungen der im Ovarium befindlichen Abscesse können ganz dieselbe Derbheit wie die bei Salpingitis chron. interstitialis erreichen. Dabei verwischt sich auch die Möglichkeit, kleinere, follikuläre Räume neben grossen herauszufühlen; ein Befund, der anfangs immer noch für die Differentialdiagnose verwertbar ist.

Vielfach wird die Doppelseitigkeit tubarer Erkrankung als ein Hülfsmittel für die Differentialdiagnose betont. Wir haben neben 525 doppelseitigen 959 einseitige zu notieren gehabt. Darnach will ich nicht bestreiten, dass die Doppelseitigkeit der Erkrankung vielleicht die Vermutung auf tubaren Ursprung nahelegt; sie giebt aber keineswegs einen sicheren Anhaltspunkt weder für den Ursprung der Geschwulst, ob ovarial oder tubar, noch für den Inhalt ihrer Massen. Denn abgesehen davon, dass auch die Oophoritis sich häufig doppelseitig findet, stossen wir bei derselben Person auf Erkrankungen sowohl in Tube als Ovarium, welche entweder verschiedene Stadien derselben Erkrankungsform oder histologisch an sich verschiedenartige pathologische Processe darstellen. Es gehört fast zu den Ausnahmen, dass der Erkrankungs-Process auf beiden Seiten gleich weit vorgeschritten ist. Wenn es auf der einen Seite zur Bildung grosser, seröse oder eitrige Flüssigkeit umschliessenden chronischen Sactosalpinx gekommen ist, bietet nicht selten die Tube der anderen Seite noch das Bild der acuten Entzündung. Eitriger Inhalt der einen Tube besteht oft neben serösem oder stark hämorrhagisch gefärbtem der anderen. Auch in derselben Sactosalpinx haben wir makroscopisch und bacteriologisch verschieden geartete Flüssigkeiten angetroffen. Selbst wenn beide Tuben atretisch sind, kann die eine frischen virulenten Eiter enthalten, während die andere einen rein serösen Inhalt hat oder auch eine kaum wahrnehmbare Spur von Flüssigkeit umschliesst, obwohl ihr Umfang wesentlich, aber durch interstitielle Veränderungen vergrössert ist.

Besondere Schwierigkeit bietet die differentielle Diagnose der Befunde zwischen tubaren Entzündungen und Parametritis. Dieselbe wird erhöht, wenn beide, wie nicht selten, demselben Process, einer puerperalen Infection ihren Ursprung verdanken. Die Schwere der Wochenbettserkrankung und die Gleichheit der therapeutischen Aufgabe lassen im Anfang eine sehr eingehende Untersuchung inopportun, ja geradezu gefährlich erscheinen, so dass man zunächst darauf verzichten muss. Erst im weiteren Verlauf lässt sich eine Differenzierung der verschiedenen Krankheitsformen ermöglichen.

Der Befund bietet dann hinreichende Unterscheidungsmerkmale, um die differentielle Diagnose zu gestatten. Parametritische Exsudate breiten sich in der Regel von der Seite des Collum und der

unteren Hälfte des Uteruskörpers her zwischen die Blätter des Lig. lat. aus, dicht über dem Scheidengewölbe, das sie deutlich herabdrängen. Sie sind im Anfang von derber Consistenz, empfindlich, ohne scharfe Grenze. Wenn sie die ganze Beckenseite ausfüllen, so verdrängen sie den Uterus nach der anderen Seite. Bei beiderseitiger Entwickelung umgreifen sie den Uterus vorn und hinten, mauern ihn ein. Grössere parametritische Massen breiten sich auf die Darmbeinschaufel aus und machen grosse Geschwülste, die bis hoch in die Bauchhöhle hinaufragen. Parametritis reicht stets bis auf den Boden des Ligamentes, auch wenn sie in ihrer Massigkeit nach oben über den Beckeneingang ragt. Werden parametritische Exsudate resorbiert, so können sie spurlos oder doch mit Hinterlassung nur geringer Narbenspuren verschwinden. Stockt die Resorption, so entstehen steinharte Geschwülste, die meist mit breiter Basis der Beckenwand aufsitzen, den Uterus auch wohl nicht mehr berühren, immer aber dicht auf dem Scheidengewölbe liegen, so dass sie dasselbe verziehen. Bei eintretender eitriger Schmelzung wird die Stelle des drohenden Durchbruches, sowie die fluctuierende Inhaltsmasse deutlich wahrnehmbar. Letztere bildet eine Art Ausguss des Beckens; sie ist hochgradig empfindlich und ist stets von lebhafter Fieberbewegung begleitet.

Tubare Massen können bei geringer Ausdehnung durch ihre stielartige Verbindung mit dem Uterushorn und ihre Lage weit über dem Scheidengewölbe sowie durch ihre Windung und Schlängelung, endlich durch ihre Verbindung mit dem Ovarium leicht von parametritischen Exsudaten geschieden werden. Umfangreiche Sactosalpingen umlagern zunächst das Ovarium, breiten sich im Cavum Douglasii also hinter dem Uterus aus, drängen ihn von hinten nach vorn und nach der Seite. Sind sie beiderseitig entwickelt, so wird der Uterus in der Regel von hinten her an die Symphyse gedrängt, wohl auch stark nach oben verschoben, so dass die Scheide wie in die Länge gezogen erscheint. Die alsdann hinter dem Uterus fühlbare Masse erscheint auch unverrückbar in dem Becken fixiert, sie hat aber ein scharf erkennbares rundliches Ende, sie drängt fast nur im Stadium des Abscesses und des nahenden Durchbruches das hintere Scheidengewölbe herab. Sehr selten werden die Sactosalpingen über dem seitlichen Scheidengewölbe gefühlt. Von besonderer Bedeutung erscheint die starre Wandbildung bei Sactosalpinx purulenta, die prall elastische bei Sactosalpinx serosa — beide Wahrnehmungen unterscheiden sich scharf von der bei der Parametritis.

Bei Sactosalpinx wird oft trotz ihrer allseitigen Verwachsungen und den daraus hervorgehenden vielgestaltigen Geschwulstbildungen oft noch lange Zeit hindurch das Ovarium herausgefühlt. Bei parametritischen Exsudaten von gleichem Umfang gelingt die Differenzierung der einzelnen Organe, welche an der Erkrankung teilgenommen haben, anfangs nicht. Nur selten kann man oben und hinten auf

dem frischen parametritischen Exsudat Tube und Ovarium aufgelagert fühlen.

Erst im weiteren Verlauf kann man in der Gesamtmasse einzelne Teile unterscheiden; oft hält die Rückbildung in den einzelnen Teilen nicht gleichen Schritt, so dass das parametritische Exsudat verschwunden ist, wenn Saetosalpinx und Oophoritis chronica noch lange fortbestehen.

Die innige Verwachsung der Saetosalpinx mit Ovarium und Uterus kann eine einzige Masse entstehen lassen, an der schliesslich weder das uterine Tubenende noch eine sonstige Gliederung hervortritt, besonders wenn Darmschlingen, Netzmassen und endlich die Bauchdecken selbst damit verwachsen. Meist fehlt ihnen die innige Annäherung an das Scheidengewölbe. Erscheint hierbei der untere Abschnitt des Lig. lat. verdickt, das Scheidengewölbe selbst verschoben, so beruht das auf einer Complication mit Parametritis. Es entsteht das Bild der Beckeneiterung, welches zur Zeit von einzelnen Autoren relativ häufig, von andern recht selten gefunden wird. Eine Differenzierung durch Palpation ist nicht selten unmöglich. In allen diesen Fällen hilft, abgesehen von der Anamnese, der Verlauf zur Klärung des Befundes. Gegenüber dem Fieberzustand und der acuten Entfaltung der Schmerzen, die Folge der peritonitischen Reizung bei Parametritis, im Anschluss an ein Puerperium, entwickeln sich selbst sehr grosse tubare Entzündungsproducte fieberlos, in jahrelangem Verlauf, ohne ausgesprochene Schmerzen; dort sehen wir rasch ausgeprägte Störung des Allgemeinbefindens, hier langsames Hinsiechen, wenn nicht acute oder subacute Zwischenfälle störend dazwischen treten.

Ein fieberloser Verlauf ist für diejenige Form von Extravasation im Lig. lat. typisch, welche man als Hämatoma extraperitoneale intraligamentosum bezeichnet. Plötzliche Entstehung durch Trauma im Anschluss an die Menstruation, und acute Anämie fehlen nicht. Ausfüllung des Lig. lat., Verlagerung des Uterus nach der anderen Seite bei einseitigem Sitz, Ummauern des Collum bei beiderseitiger Entwickelung, Schmerzlosigkeit der ausgebildeten Geschwulst — lassen in der Regel seine Diagnose alsbald sicher stellen. Die anfangs pralle Geschwulst wird entsprechend dem Fortschreiten der Resorption härter und kleiner; Vereiterung und Zerfall machen schwere Allgemeinerscheinungen, Resorptionsfieber, Peritonitis, weiter die Symptome des Durchbruches. Aber auch in diesem Stadium ist die Differenzierung gegenüber einer Saetosalpinx von gleichem Umfang durch den localen Befund zu erreichen. Die diffuse Ausbreitung im Ligament sowie auch die breite Anlehnung an Uterus und Beckenwand bildet eine bei Saetosalpinx kaum je zu beobachtende Erscheinung. Tubare Massen heben sich dagegen durch ihre scharfe Umgrenzung, ihre Beziehung zum Uterushorn, ihre Lage im *Douglas*schen Raum meist deutlich ab. Tubare Geschwülste

können sich auch zwischen die Blätter des Lig. lat. hinein entwickeln, so besonders bei der tubaren Gravidität. Sie können dann auch gerade an dieser Stelle bersten und damit zur Bildung von parauterinen intraligamentären Hämatomen führen. In beiden Fällen gehen der Berstung entsprechende Veränderungen im Ligament voraus. Durch diese wird die Anamnese derart belastet, dass schon durch sie die differentielle Diagnose gegenüber der Sactosalpinx erleichtert erscheint, auch wenn die Tastbefunde noch eine Unklarheit bestehen lassen.

Gegenüber peritonitischen Exsudaten und Extravasaten sind die tubaren Geschwülste in den Anfängen ihrer Entwickelung durch den Tastbefund leicht zu trennen. Später kann eine Trennung nicht scharf durchgeführt werden, weil diese Processe sich constant complicieren. Es kann sich dann nur noch darum handeln, aus der Masse, welche durch das Zusammenballen von Darmschlingen an dieser Stelle gebildet wird, annähernd die Tube heraus zu fühlen. Hier tritt die Feststellung des uterinen Tubenendes wieder ganz in den Vordergrund. Gelingt sie, dann hellt sich dadurch das Chaos der verwachsenen Massen wesentlich auf. Oft genug ist es aber nur möglich, den Anfang der wulstigen Schwellung der Sactosalpinx herauszutasten. In der Regel schrumpfen die peritonitischen Exsudatmassen oder verkleinern sich durch partielle Entleerung derart, dass nur eine Schwielenbildung übrig bleibt, welche Tuben, Ovarium, Uterus und Darmschlingen unter einander verlötet, den Douglas völlig verödet und ein Wirrsal von Geschwulst erzeugt, welches erst bei sorgfältiger Präparation nach operativer Entfernung oder auf dem Sectionstisch die Abgrenzung der einzelnen Organe gestattet. In solchen Fällen unentwirrbarer Verlötung der Beckeneingeweide kann von einer Differenzierung durch Tastung — von einer speciellen Differentialdiagnose — kaum noch die Rede sein.

Die grössten Schwierigkeiten für die Diagnose bieten diejenigen scheinbaren Geschwulstbildungen, welche lediglich aus untereinander verlöteten Darmschlingen bestehen, zwischen welche hinein die Adnexorgane sich hinziehen, ohne selbst zu voluminösen Geschwülsten erkrankt zu sein. Erst wiederholte Tastung, nach sehr ausgiebigen Darmentleerungen, hat mir nach mehrfachen Irrtümern bezüglich der Natur solcher Geschwulstmassen in einigen neueren Beobachtungen die Möglichkeit einer klareren Einsicht verschafft.

In den Anfängen der Salpingitis, auch noch in den Initialstadien der Sactosalpinx, ist die Unterscheidung gegenüber den Neubildungen der Beckeneingeweide durch den Tastbefund mit genügender Klarheit und Leichtigkeit zu stellen. Schwierigkeiten erheben sich erst bei grösserem Umfang der verschiedenen Neubildungen.

Ovarialgeschwülste erlauben oft bei kleinem Umfang, die Tube, welche in der Regel an dem Wachstum der Keimdrüse teil nimmt, in

ihrem Verlauf noch deutlich zu unterscheiden: bei grossen Cystomen und ebenso bei grossen soliden Geschwülsten dürfte das nur selten gelingen. Das gleiche gilt von den Parovarialgeschwülsten, denn hier giebt gewöhnlich die pralle Füllung und die relativ unbewegliche Insertion im Becken zur Täuschung den Anlass — wenn nicht die uterine Tubeninsertion hindurch gefühlt wird.

In dem einen meiner Fälle von Echinococcen im Peritoneum lagen mehrfach Conglomerate von Blasen frei, andere innig verwachsen im Douglas; sie täuschten in der That einen Ovarialtumor mit Sactosalpinx vor — wie ich bei der Coeliotomie zu constatiren Gelegenheit hatte.

Auch uterine Neubildungen bereiten oft besondere Schwierigkeiten; um so häufiger, als sich dabei Sactosalpinx als eine nicht ganz seltene Complication findet. Die Myome mit ihrem atypischen Sitz und ihrer regellosen Vielgestaltigkeit verändern zuweilen derartig die Configuration der Beckeneingeweide, dass es unmöglich ist, sie palpatorisch von einander zu unterscheiden; ist es doch nicht selten geradezu ausgeschlossen, dass man bei Myomen die einzelnen Teile der Neubildung richtig erkennt.

Die Bedeutung der Bildungshemmungen des Uterus in ihrer Complication mit Salpinxerkrankungen ist oben bei der Sactosalpinx hämorrhagica des näheren erörtert worden.

Sehr bemerkenswert ist die Thatsache, dass sehr häufig Tuben-Geschwülste für Exsudatmassen, die durch Typhlitis, Perityphlitis — Appendicitis — entstanden sind, angesprochen werden. Wenn wir davon ganz absehen, dass eine ernsthafte Discussion über einen derartigen Fehlschluss nicht stattfinden kann, wenn die Geschwulstbildung in der linken Beckenseite sich findet — oft genug haben mir Kranke berichtet, dass sie auch unter solchen Verhältnissen auf Blinddarmentzündung behandelt worden seien! — so muss auch hier die Beziehung der Geschwulst zum Uterushorn alsbald Klarheit verschaffen. In der Regel gelingt eine präcise Abtastung der tubaren Geschwulst nach der Linea innominata hin. Weiter habe ich regelmässig die für die Typhlitis charakteristischen Störungen der Darmfunctionen für die differentielle Diagnose verwerten können. Endlich möchte ich noch hervorheben, dass ich bei den 171 Operationen rechtsseitiger Sactosalpingen und 276 doppelseitigen doch nur 6 mal eine derartige Verwachsung resp. nähere Beziehung des Processus vermiformis mit der tubaren Geschwulst angetroffen habe, dass ich ihn abtragen musste, während er in 7 weiteren Fällen sich einfach abschieben liess. Innige Beziehungen zum Coecum habe ich nur 9 mal gesehen, indem die entsprechende Tubenmasse sich extraperitoneal unter diesem Abschnitt des Darmes hin — unter Abhebung desselben auf die Innenfläche der Darmbeinschaufel ausgebreitet hatte. In diesen Fällen hätte die Lage der Tuben-

geschwulst gewiss eine Exsudation infolge von Perityphlitis vortäuschen können: aber die klinischen Erscheinungen einer solchen fehlten, andererseits war die Geschwulst, vermöge ihrer Beziehung zum Uterus und aus ihrer sonstigen Configuration als tubar völlig präzise erkennbar gewesen.

Es ergiebt sich aus diesen Erörterungen, dass die Diagnose der Salpingitis in den Anfangsstadien verhältnismässig leicht durch den Tastbefund festgestellt werden kann. Auch später gelingt es oft, die erkrankte Tube herauszufühlen, so lange als sie der vorwiegend erkrankte Teil bleibt. Sobald aber Ovarium und Peritoneum intensiver in den Erkrankungsprocess hineingezogen werden, wird die Differenzierung der einzelnen Bestandteile der dann entstehenden Massenbildung immer schwieriger — ja heute noch unmöglich. Sehr häufig können wir auch dann noch zunächst wenigstens feststellen, dass die Tube dabei beteiligt ist, indem wir ihr uterines Ende als verdickten und harten Stiel des Ganzen herausfühlen — ein weiteres festzustellen ist in solchen Fällen nicht möglich.

Über die Versuche, durch die Tastung vom Rectum aus eine klare Einsicht zu gewinnen, habe ich mich oben geäussert: ich lehne die Rectaluntersuchung ab, weil die Raumbeschränkung des Beckens unter solchen Umständen jeden eventuellen Vorteil eines Eindringens des Fingers auf die hintere Peripherie der Beckenorgane compensiert und Zerreissungen und Berstungen, von allen sonstigen dabei nur zu leicht eintretenden Verletzungen abgesehen, eine missliche Complication setzen.

Die von *L. Landau* lebhaft befürwortete Probepunction, für die auch *Küstner* eintritt, kann ich nicht als eine Bereicherung unserer diagnostischen Hilfsmittel anerkennen. Die Probepunction kann natürlich nur bei den chronischen Formen, bei der typischen Sactosalpinx, in Frage kommen. *Landau* bedauert, dass dieses Verfahren, welches früher bei abdominalen Geschwülsten fast allgemein üblich war, zur Zeit so tief in der Wertschätzung der Gynäkologen gesunken ist. Er führt es als Regel durch, auch bei sicher festgestellten Sactosalpingen, und lässt die Kenntnis des Inhaltes über das therapeutische Handeln bestimmen. *Landau* selbst bekennt, dass er sich in der Regel mit der Diagnose eines eitrigen, wässrigen oder blutigen Inhaltes als solche begnügen muss. Ist damit aber wirklich so viel gewonnen, dass man damit alle die misslichen Complicationen, welche gelegentlich durch die Punction verursacht werden, als compensiert erachten soll? Diese Frage wird factisch von der grossen Mehrzahl der Gynäkologen verneint, nicht etwa nur, weil man sich entwöhnt hat, die genaue Diagnose vor der Laparotomie zu stellen, wie *Landau* andeutet, sondern weil man sich in ungenügender Weise durch dieses Verfahren gefördert gesehen hat. Sehen wir von den nicht mit Sicherheit vermeidbaren Nebenverletzungen ab, so ergiebt zunächst das Ausfliessen oder das Nichtausfliessen von

irgend welcher Flüssigkeit aus dem Trocar noch keinen Anhaltspunkt über den Inhalt des punctierten Gebildes: dickflüssige Massen entleeren sich nicht durch den Probetrocar, die einzelnen Kammern des nämlichen Gebildes enthalten verschiedenen Inhalt. Aber auch die ausfliessenden Flüssigkeiten selbst sind so zweideutig, dass die Exactheit der Diagnose dadurch nicht gesichert wird. Ich selbst habe bis vor etwa 10 Jahren vielfach derartige Probepunctionen gemacht; ich werde sie nicht wieder verwenden.

In vielen Fällen hat die Anamnese einen grossen Wert auch für die Differentialdiagnose tubarer Erkrankungen. Hat sich die Erkrankung der einen oder der beiden Adnexorgane entwickelt im Verlauf eines deutlich ausgeprägten Fortschreitens des Leidens von der Vulva zur Scheide, zum Collum uteri, zum Corpus und dann zur einen oder anderen Seite, so kann daraus auch dann noch ein Schluss gezogen werden, wenn die Erkrankung des Genital-Canals bis zur Tube inzwischen abgeheilt ist und lediglich die tubaren Veränderungen noch übrig geblieben sind. Sicher kommen tubare Erkrankungen nur selten ohne vorhergegangene Erkrankung des Uterus zustande. Das ist so constant, dass wir in Fällen von Salpingitis ohne vorausgegangene Endometritis an die Localisation bacillärer Entzündungserreger denken müssen, welche auf anderen Wegen als auf dem der Genitalien hierhin gelangt sind, z. B. Tuberkelbacillen oder Bacterium coli. Die Anamnese ist gerade für eine der häufigsten Formen der Coccenerkrankung, für die durch Gonococcen von prägnantester Bedeutung. Unverkennbar besteht vielfach die Neigung, eine Gonococcen-Infection anzunehmen, wenn die Kranken uns berichten, dass in einer früheren oder späteren Zeit des Vorlebens Dysurie bestanden hat. Dieser Schluss mag überwiegend häufig berechtigt sein. Dass er aber häufige Ausnahmen erleidet, ist für mich ebenso unzweifelhaft. Viele junge Frauen empfinden Harnbeschwerden im Anfang des Geschlechtslebens, ohne dass eine Infection erfolgt ist. Oft äussern sich Erkältungen und Indigestionen, sehr häufig sexuelle Exzesse in dieser Weise, auch da, wo sicher eine Infection ausgeschlossen ist. Begründeter erscheint der Verdacht auf gonorrhoische Erkrankung, wenn sich eine dauernde Steigerung der Secretion daran angereiht hat. Aber gerade in diesem Punkt bestehen so wesentliche Differenzen in der subjectiven Beurteilung dessen, was als „Weissfluss" zu bezeichnen ist, dass es misslich erscheint, auf dieses Zeichen allzu grosses Gewicht zu legen, falls nicht der objective Nachweis erbracht wird. Von weiterer Bedeutung muss es erscheinen, wenn nach und nach Menstruationsstörungen sich entwickelt haben, Schmerzen im Schoss und Kreuz — plötzlich auftretende Symptome von Peritonitis. Das schleichende Siechtum — Abmagerung, Kräfteschwund, Unlust zur Arbeit und zur Teilnahme an geselligen Vergnügungen — endlich Sterilität, das sind allerdings anamnestische Symptome, welche vorwiegend der gonorrhoischen Erkrankungs-

form eigentümlich sind und im Anschluss an Angaben über eine vorbestandene Dysurie eine gewisse pathognomonische Bedeutung haben, wenn die Untersuchung erkennen lässt, dass die Tuben nicht normal sind. Einen ähnlichen Wert haben vorausgegangene Wochenbettsstörungen, ebenso die anderen Infectionskrankheiten wie Pneumonie, Influenza u. dgl. m.

Die Saetosalpinx von einer tubaren Gravidität zu differenzieren erscheint häufig geradezu unmöglich. Allerdings kann die günstige Gelegenheit zur Beobachtung der allmählichen Entwickelung und der einer Schwangerschaft entsprechenden sonstigen Veränderungen die Unterscheidung erleichtern. Oft sehen wir aber die Kranken erst, wenn Abort oder Ruptur erfolgt ist; dann weisen die schweren Allgemeinerscheinungen mit einem hohen Grad von Wahrscheinlichkeit auf ectopische Schwangerschaft hin. Diese Form extrauteriner Schwangerschaften bildet nicht die Mehrzahl. Wir sehen — wenigstens nach meinen Beobachtungen — eine noch grössere Anzahl von Extrauterinschwangerschaften in einem viel späteren Stadium, in welchem eine Sactosalpinx durch die Untersuchung festgestellt wird, über deren Natur die Anamnese ganz unsichere Anhaltspunkte giebt. Da fehlen genaue Angaben über menstruale Unregelmässigkeiten, auf welche von Einzelnen so grosses Gewicht gelegt wird, da fehlen die Symptome eines gewaltsamen Endes der Schwangerschaftsentwickelung, ja alle Erscheinungen von Schwangerschaft überhaupt. Andererseits sind die Symptome z. B. gonorrhoischer Erkrankungen zuweilen ganz prägnant ausgesprochen, oder sonstige Infectionsprocesse, ohne dass es uns gelingt, mit unsern heutigen Untersuchungs-Methoden diese Vermutung zu bestätigen. Die Doppelseitigkeit entzündlicher Vorgänge kann nur beschränkt für die Diagnose verwertet werden, seitdem nicht nur das Vorkommen von tubaren Schwangerschaften erst in der einen, dann in der anderen Seite beobachtet ist, — auch so, dass beide Seiten eben schliesslich doch noch gleichzeitig mit einem Schwangerschaftsproduct besetzt sind, — und andererseits vorausgegangene Salpingitis geradezu als ein Disponens für tubare Einsertion bezeichnet werden muss. Im Übrigen ist bezüglich dieser Frage auf das Kapitel der Tubargravidität zu verweisen.

5. Prognose.

Wenn auch die Beobachtung des Verlaufs, besonders der acuten Formen, die Prognose der Salpingitis als eine meist günstige darzustellen berechtigt, so muss doch die relative Häufigkeit schwerwiegender Veränderungen zu grosser Vorsicht in Bezug auf die Vorhersage mahnen. In der grossen Mehrzahl entspricht die Prognose nicht dem stürmischen Initialstadium: die Schmerzen, auch das Fieber, verlieren sich, bei einigermassen verständigem Verhalten werden die Kranken

innerhalb von 3—5 Tagen schmerzfrei, in 3—4 Wochen verliert sich die Anschwellung der Tube, der Tastbefund wird normal.

Nicht ganz seltene Berichte von verständigen Frauen lassen die Vermutung begründet erscheinen, dass derartige Störungen oft nahezu unbeachtet vorübergehen. Die Frauen ertragen die Beschwerden aus Scham, im Drange ihrer Pflichterfüllung, aus Furcht und ähnlichen Motiven. Sie verhalten sich instinctiv sachgemäss ruhig und überwinden dabei in der That ohne ärztliches Eingreifen die acute Reizung des Eileiters.

Andrerseits hinterlassen selbst die anscheinend leicht, ohne erhebliche Befindensstörung und in kurzer Frist verlaufenden Formen solche Veränderungen in der Tube, — Verdickung der Tubenwand, Verlust des Tubenepithel, Verwachsung, Abschnürung, Erkrankung der Nachbarorgane —, dass dadurch lange dauernder, wenn nicht unheilbarer Schaden angerichtet wird.

Auch in den acut einsetzenden, infectiösen Erkrankungsfällen kann Heilung mit völliger Rückbildung bis zur normalen Functionsfähigkeit erzielt werden. Ja, in Anbetracht der Häufigkeit derartiger Tubenerkrankungen müssen wir sogar annehmen, dass nicht wenige Fälle wenigstens klinisch zu einer solchen Lösung gelangen. Inwieweit auch anatomisch? — das zu beurteilen fehlt noch zunächst das geeignete Material. Jedenfalls sind wir zur Zeit noch nicht in der Lage, aus den Anfangsstadien einer acuten Salpingitis und aus dem initialen Verlauf einer chronischen Erkrankung die weitere Gestaltung mit voller Sicherheit zu prognostizieren. Aber auch da, wo wir neben der Wiederherstellung der subjectiven Euphorie eine anatomische Rückbildung palpatorisch nachweisen können, dürfen wir uns nicht unbedingt der völligen Herstellung der normalen Functionsfähigkeit versichert halten. Besonders die Atresie des abdominalen Endes können wir anfangs durch die Tastung nicht nachweisen, sie kann andauernd und ohne wesentliche Erscheinungen bestehen. In anderen Fällen kommt es erst spät durch die Ansammlung von Tubeninhalt zur Entwickelung jener keulenartigen Anschwellung, welche das Infundibulum, später auch die ganze Tube zu einer grossen Geschwulst ausdehnen kann.

Ebenso wie in der Uterusschleimhaut erscheinen die schleichend sich entwickelnden Salpingitisformen prognostisch wesentlich misslicher. Augenscheinlich kommt es hier viel häufiger zu tiefeingreifenden Oberflächenzerstörungen, zur Infiltration der Muskelsubstanz der Tube, zur Ausbreitung der Erkrankung auf das umliegende Peritoneum und auf das Ovarium. Die Störung der Ernährung und der Resorption wird durch die Behinderung der Function der Gefässe in dem starren Gewebe so nachhaltig, dass auch eine consequent angewandte Therapie sich als machtlos erweist. Es treten in der ganzen Tube Schrumpfungsvorgänge ein, die Schleimhaut bleibt zerstört, Regene-

rationsvorgänge, wie sie z. B. bei den Erkrankungen des Endometrium sehr tief greifende Oberflächenzerstörungen spurlos, ohne Narbenbildung ausheilen lassen, bleiben aus. In der Muskelschicht treten Bindegewebezüge in solcher Massenhaftigkeit hervor, dass die einzelnen Muskelbündel darin eingebettet und auseinander gedrängt werden, wodurch sie ihre normale Functionsfähigkeit verlieren und schliesslich atrophieren. Die Gefässe erscheinen cetatisch, von Rundzellenherden umgeben, die Gefässwand verdickt, unregelmässig gestaltet. Ganz besonders verhängnisvoll gestalten sich die chronischen Processe in dem Peritonealüberzug der Tube und ihrer Umgebung. Mehr oder weniger dicke Schichten von narbigem Gewebe umlagern die Tube. Das Ganze ist zu einer Geschwulst von unebener, knolliger Beschaffenheit geworden. Einzelne Abschnitte der Tube werden dadurch abgeschnürt, in den abgeschnürten Teilen kommt es zu Recessus, die teils mit den benachbarten Räumen communicieren, teils in sich abgeschlossen sind. — Das sind die Veränderungen der chronischen Salpingitis, welche für eine Ausheilung und Rückbildung sich als höchst ungünstig darstellen — welche die Prognose der Salpingitis chronica als eine sehr trübe erscheinen lassen. Ist es zur Entwickelung einer Saetosalpinx mit Verschluss des Ostium abdominale gekommen, so erfolgt wohl Schrumpfung, Verödung, und Erlöschen der Recessus — jedenfalls ist die Restitutio ad integrum ausgeschlossen.

Sehr bedenklich wird die Prognose in den Fällen von Vereiterung des Inhaltes, Schmelzung der Tubenwand und Durchbruch in die Bauchhöhle oder in Nachbarorgane. Nur sehr selten kommt es dabei zu einem Erguss in die freie Bauchhöhle, denn dem Durchbruch bei der Schmelzung geht fast immer Verlötung mit den Nachbarorganen voraus.

Die Entleerung erfolgt nur selten so gründlich, dass nun die Ausheilung unmittelbar folgt. Im Gegenteil zeichnen die Tubenabscesse sich dadurch aus, dass sie zur Bildung von Fistelgängen führen, deren schliessliche Ausheilung gewiss gelegentlich nach oft sehr langem Leiden eintritt, oft genug aber schliesst sich ein chronisches Siechtum an die Ausbildung solcher Fisteln an. Die einzelnen Buchten der Tube bilden sich zu Retentionsräumen aus, deren Entleerung teils von dem wachsenden Inhaltsdruck abhängt, teils von weitergehender Schmelzung und der Entwickelung neuer fistulöser Wege. Ein qualvolles Siechtum mit allen Gefahren, welche derartigen Abscessherden eigentümlich sind, begleiten dann auch die Saetosalpinx purulenta. —

Eine weitere, für das Allgemeinbefinden kaum weniger verhängnisvolle Entwickelungsstufe der Salpingitis chronica bilden die Fälle von offener Communication der abdominalwärts abgeschlossenen Tubenhöhle mit dem Cavum uteri, zumal wenn es zu einer Verschmelzung des Infundibulum mit Ovarialhohlräumen gekommen ist. Muss die letztere Complication schon an sich die Function beider Organe tief

stören, so führt eine intermittierende Steigerung und periodische Entleerung des flüssigen Inhaltes zu intensiven Beschwerden, welche jeder Therapie trotzen und zur radicalen Operation zwingen.

Von besonderem Interesse ist die Frage nach der Bedeutung der Salpingitis für die Fortpflanzungsfähigkeit. Wie oben ausgeführt vernichten die acuten Formen der Salpingitis die Herstellung der Functionsfähigkeit der Eileiter nicht: sowohl nach catarrhalischer als nach gonorrhoischer und auch nach septischer Salpingitis acuta habe ich Schwangerschaft folgen gesehen.

Auch die chronischen Formen der Salpingitis vernichten erst dann die Möglichkeit der Conception, wenn sie zu dem Verschluss der Ostien führen. Bei Atresie des uterinen Endes kann auf dem Wege der äusseren Überwanderung noch ein Contact von Sperma mit Ovulis des betreffenden Ovarium und dann von der Ampulla her die Einwanderung in die uterinwärts verschlossene Tube erfolgen. Die innere Überwanderung halten wir für noch unerwiesen. Bei Atresia ampullaris zeigt die Beobachtung von *Sänger* (Monatsschr. f. Geb. u. Gyn. H. 1, 1895) die Möglichkeit einer Conception durch ein accessorisches Tubenostium. Inwieweit chronische Salpingitis ohne Atresie die tubare Insertion des befruchteten Eies begünstigt, ist noch eine offene Frage. So viel steht fest, dass sie eine solche nicht behindert, selbst wenn es zur Entwickelung einer Ovarialtube gekommen ist.

II. Specielle Betrachtungen der einzelnen Formen der Entzündungen und infectiösen Granulome.

A. Entzündungen.

Litteratur. *Ballantyne, J. W.* and *Williams, J. D.* The histology and pathology of the fallopian tubes. The British Medical Journal 1891. Vol. I. p. 107 und 168. — *Bode.* Demonstration einer Tube mit perforiertem catarrhalischem Geschwür. Gynäk. Ges. zu Dresden. Centralblatt für Gynäkologie 1889. Nr. 10. S. 160. — *Boldt, H. J.* Interstitial Salpingitis. American Journal of Obstetrics and Diseases of Women and Children. Vol. XXI. February 1888, New-York. — *Derselbe.* Salpingo-Oöphorectomy and its results. Medical Record, New-York 1890. May 17, p. 545. — *Bumm.* Über die Bedeutung der gonorrhoischen Infection für die Entstehung schwerer Genitalaffectionen bei der Frau. Verhandlungen der deutschen Gesellschaft für Gynäkologie; IV. Congress (Bonn). Leipzig 1892. — *Burnier, H.* Über Tuboovarialcysten. Zeitschrift für Geb. und Gyn. 1880. Bd. 5. S. 357. — *Charrier, P. R.* Faits cliniques. Considérations et remarques pour servir à l'histoire du pyosalpinx. Gazette médicale de Paris, 30. Avril 1892. No. 18 etc. p. 205. —

Chiari, H Zur pathologischen Anatomie des Eileitercatarrhs. Zeitschrift für Heilkunde. Wien 1887. Bd. VIII. S. 457. — *Cornil et Terrillon.* Anatomie et physiologie pathologiques de la salpingite et de l'ovarite. Archives de physiologie normale et pathologique. Paris 1887. 3. Série. T. X. p. 529. — *Döderlein.* Gonorrhoische Salpingitis. Gesellschaft für Geburtshülfe zu Leipzig. Centralbl. für Gyn. 1893. Nr. 31. S. 729. — *Dönhoff, R.* Beitrag zur Statistik und pathologischen Histologie der Tubenerkrankungen. J.-D. Kiel 1888. — *Eberth* und *Kaltenbach.* Zur Pathologie der Tuben. III. Zur Ätiologie der Pyosalpinx. Zeitschrift für Geburtshülfe und Gynäkologie 1889. Bd. 16. S. 373. — *Freund, W. A.* Über die Indicationen zur operativen Behandlung der erkrankten Tuben. Sammlung klin. Vorträge Nr. 323; (Gyn. Nr. 93). Leipzig. — *Frommel, R.* Pneumoniecoccen im Eiter bei Pyosalpinx. Centralblatt für Gynäkologie 1892. Nr. 11. S. 205. — *Froriep.* Beobachtung einer Saekwassersucht der Fallopischen Trompeten. Medicinische Zeitung, Berlin 1834. III. Jahrgang, Nr. 1, S. 3. — *Gottschalk.* Demonstration einer Tuboovarialcyste. Zeitschrift für Geb. u. Gyn. 1891. Bd. 21. S. 475. — *Guillier.* Note sur un cas de pénétration de l'air dans le péritoine par la matrice et les trompes. Gazette médicale de Paris 1857. T. 12. S. 207. — *Gusserow, A.* Erfahrungen über Pyosalpinx und deren operative Entfernung. Archiv für Gynäkologie 1888. Bd. 32. S. 165. — *Hennig, C.* Der Catarrh der inneren weiblichen Geschlechtsteile. Leipzig 1862. S. 29. — *Josephson, C. D.* Experimentelle Untersuchungen über die mechanischen Bedingungen für das Entstehen einer Hydrosalpinx. Nordisk med. arkiv 1892. Nr. 31. (Referat im Centralblatt für Gyn. 1893. Nr. 39. S. 907.) — *Kaltenbach, R.* Über Stenose der Tuben mit consecutiver Muskelhypertrophie der Wand. Centralblatt für Gynäkologie 1885. Nr. 43. S. 677. — *Kehrer, F. A.* Beiträge zur klinischen und experimentellen Geburtskunde und Gynäkologie. Versuche über Castration und Erzeugung von Hydrosalpinx. Giessen 1892. S. 282. — *Kroenig.* Vorläufige Mitteilung über die Gonorrhoe im Wochenbett. Centralblatt für Gynäkologie. 1893. Nr. 8. S. 157. — *Landau, L.* Über Tubensäcke. Archiv für Gyn. 1891. Bd. 40. S. 1. — *Derselbe.* Zur Pathologie und Therapie der Beckenabscesse des Weibes, mit besonderer Berücksichtigung der vaginalen Radicaloperation. Archiv für Gynäkologie 1894. Bd. 46. S. 397. — *Lauenstein, C.* Demonstration eines Falles von Hydrosalpinx. Deutsche medicinische Wochenschrift 1894. Nr. 7. S. 161. — *Lewers, A. H. N.* Über die Häufigkeit der Erkrankung der Tuben. Transactions of the Obstetr. Soc. of London 4. Mai 1887. (Ref. im Centralblatt für Gyn. 1888. Nr. 33. S. 540.) — *Martin, A.* Zur Pathologie der Eileiter. Deutsche medicin. Wochenschrift 1886. Nr. 17. S. 288. — *Derselbe.* Über Tubenerkrankung. Zeitschrift für Geb. u. Gyn. 1886. Bd. XIII. — *Derselbe.* Tubenkrankheiten. *Eulenburgs* Realencyklopädie der gesamten Heilkunde. II. A. 1889. — *Derselbe.* Ueber partielle Ovarien- und Tubenexstirpation. Sammlung klin. Vortr. Nr. 343. Leipzig 1889. — *Menge, K.* Über die gonorrhoische Erkrankung der Tuben und des Bauchfells. Zeitschrift für Geb. und Gyn. 1891. Bd. 21. S. 119. — *Monprofit, J. A.* Salpingites et ovarites. Thèse, Paris 1888. — *Orth, J.* Lehrbuch der speciellen pathologischen Anatomie. Berlin 1893. Bd. II. 1. Abth. S. 531. — *Orthmann, E. G.* Beiträge zur normalen Histologie und zur Pathologie der Tuben. *Virchows* Archiv 1887. Bd. 108. S. 165. — *Ott, D. von.* Ein Fall von Tuboparovarialcyste. Centralblatt für Gynäkologie 1892. Nr. 37. S. 721. — *Poirier, P.* Lymphatiques des organes génitaux de la femme. Publications du Progrès Médical. Paris 1890. — *Pozzi, S.* Traité de Gynécologie. Éd. II. Paris 1892. S. 607. — *Prochownik, L.* Ein Beitrag zur Kenntnis der Eileitersäcke. Deutsche medicinische Wochenschrift 1893. Bd. 21. S. 492. — *Ratschinsky, M.* und *Domaschewitsch* (Klinik von Professor *von Ott*). Demonstration von Präparaten von Kaninchen mit

durchschnittenen Uterushörnern oder unterbundenen Eileitern. Geb.-Gyn. Ges. zu St. Petersburg 13. Mai 1893. Centralblatt für Gyn. 1893. Nr. 46. S. 938. — *Reymond, E.* Remarques sur les caractères macroscopiques de la salpingo-ovarite. Annales de Gynécologie et d'Obstètrique, Paris Janvier 1895. p. 57. — *Rosthorn, A. von.* Vierzig Fälle von Abtragung und Entfernung der Anhänge der Gebärmutter. Klinische Studie. Archiv für Gynäkologie 1890. Bd. 37. S. 337. — *Derselbe.* Zur Anatomie der Tuboovarialcysten. Verhandlungen der deutschen Ges. für Gyn. Bd. IV. 1892. S. 327. — *Runge, M.* und *Thoma, R.* Ein Fall von Tuboovarialcyste. Archiv für Gynäkologie 1885. Bd. 26. S. 72. — *Sawinoff, N.* Ein Fall von Salpingitis chronica productiva vegetans. Archiv für Gyn. 1889. Bd. 34. S. 239. — *Seanzoni.* Krankheiten der weiblichen Sexualorgane. Wien 1859. S. 318. — *Schauta.* Über die Diagnose der Frühstadien chronischer Salpingitis. Archiv für Gyn. 1888. Bd. 33. S. 27. — *Derselbe.* Über die Indicationen, die Technik und die Erfolge der Adnexoperationen. Archiv für Gynäkologie 1893. Bd. 44. S. 573. — *Schmitt, A.* Zur Kenntnis der Tubengonorrhoe. Archiv für Gynäkologie 1889. Bd. 35. S. 162. — *Schramm, J.* und *Neelsen, F.* Zur Kenntnis der Tuboovarialcysten. Archiv für Gynäkologie, Berlin 1891. Bd. 39. S. 16. — *Stratz, C. H.* Gynäkologische Anatomie. Circulationsstörungen und Entzündungen der Ovarien und Tuben. Berlin 1892. S. 34. — *Stemann, E.* Beiträge zur Kenntnis der Salpingitis tuberculosa und gonorrhoica J.-D., Kiel 1888. — *Sutton, Bland.* The Glands of the fallopian tubes and their function. Transactions of the London obstetrical Society, 2. V. 1888. — *Tait, Lawson.* Diseases and removal of the uterine appendages. Edinburgh medical Journal, March 1886. p. 812. — *Derselbe.* Note on the pathology of chronic inflammatory disease of the uterine appendages, as illustrated by the preparations of sixty-three cases removed during the year 1886. The British Medical Journal, April 16, 1887. p. 825. — *Terrillon.* Über 50 Salpingotomien. Aus den Sitzungsberichten der Pariser Académie de Médecine. L'Abeille médicale 1889. Nr. 28. (Centralbl. f. Gyn. 1890. Nr. 20. S. 373.) — *Veit, J.* Über Durchbruch der Pyosalpinx nach aussen. Zeitschrift für Geb. u. Gyn. 1889. Bd. 16. S. 318. — *Wagner, E.* Peritonitis durch eitrigen Catarrh und Perforation der rechten Tuba. Archiv der Heilkunde. Leipzig 1866. VII. Jahrgang. S. 285. — *Wertheim, E.* Die ascendierende Gonorrhoe beim Weibe. Archiv für Gynäkologie 1892. Bd. 42. S. 1. — *Derselbe.* Über eine eigentümliche Form von Salpingitis nodosa. Centralbl. für Gyn. 1894. Nr. 18. S. 433. — *Winter.* Über die Operation bei perforierter Pyosalpinx. Zeitschrift für Geb. u. Gyn. 1893. Bd. 25. S. 352. — *Witte, E.* Bacteriologische Untersuchungsbefunde bei pathologischen Zuständen im weiblichen Genitalapparat mit besonderer Berücksichtigung der Eitererreger. Zeitschrift für Geburtshülfe und Gynäkologie 1893. Bd. 25. S. 1. — *Woskressensky, M. A.* Experimentelle Untersuchungen über die Pyo- und Hydrosalpinxbildung bei den Thieren. Centralblatt für Gynäkologie 1891. Nr. 42. S. 849. — *Zedel, J.* Über Cystenbildung am Ostium abdominale der Tube. Zeitschrift für Geb. u. Gyn. 1894. Bd. 28. S. 282. — *Zweifel.* Über Salpingo-Oophorektomie. Archiv für Gynäkologie 1891. Bd. 39. S. 353.

(Siehe auch *Hennig, Bandl, Frommel*'s Jahresberichte etc.)

Einteilung. Die in den letzten Jahren in so ausgedehntem Masse eingeführte operative Behandlung der entzündlichen Erkrankungen der Uterusanhänge hat auch unsere pathologischen Kenntnisse derselben ausserordentlich bereichert. Die reine Casuistik ist infolgedessen in einer Weise angewachsen, dass es ganz unmöglich ist, alle derartigen,

allerdings auch häufig nur oberflächlich geschilderten Fälle zu berücksichtigen; nichtsdestoweniger sind jedoch auch eine ganze Anzahl von sorgfältigen Beobachtungen und ausführlichen Schilderungen veröffentlicht worden, welche wesentlich dazu beigetragen haben, das Bild der entzündlichen Veränderungen der Eileiter zu vervollständigen und uns so auf diesem Gebiet zu einem gewissen Abschluss gelangen zu lassen.

Hin und wieder tauchen allerdings immer wieder neue Namen und Bezeichnungen auf für gewisse Veränderungen; dieselben lassen sich jedoch meist ohne Schwierigkeiten in die allgemein bekannten und anerkannten Krankheitsformen unterbringen, beziehungsweise denselben angliedern.

Die natürlichste und seit langer Zeit übliche Einteilung der Entzündungen in eine catarrhalische und eiterige Form besteht auch heute noch zu vollem Recht, wenn wir auch keineswegs imstande sind, immer eine vollkommen scharfe Grenze zwischen beiden zu ziehen. — *Rokitansky* teilte die Entzündungen ein in catarrhalische und exsudative. *Klob* bezeichnete die Entzündung der Eileiter als Metrosalpingitis und unterschied drei verschiedene Formen derselben, die catarrhalische, welche wieder in eine acute und chronische zerfällt, die menstruelle, welche sich infolge der Steigerung der menstrualen Fluxion entwickelt, und die puerperale, welche zwar auch anfangs catarrhalisch sein kann, dann aber bald in meist hochgradige Eiterung übergeht, und sich bis zur diphtheritischen Necrose steigert.

Hennig trennte noch den milden, gutartigen Catarrh von dem mehr entzündlichen, intensiven; den ersteren teilte er auch in einen acuten und chronischen; zu dem letzteren rechnete er den Croup und die Diphtheritis tubae und die eiterige Entzündung. *Bandl* unterschied eine Salpingitis catarrhalis und eine eigentliche Salpingitis.

In neuerer Zeit hat man nun noch genauere Einteilungen der beiden Hauptformen gemacht, wobei bei der catarrhalischen Form mehr die verschiedenen pathologisch-anatomischen Befunde massgebend waren, während bei der eiterigen besonders die ätiologischen Momente berücksichtigt wurden.

Cornil und *Terrillon* unterscheiden fünf Formen von Salpingitis, und zwar eine Salpingitis catarrhalis vegetans, eine Salpingitis purulenta (Pyosalpinx), eine Salpingitis haemorrhagica (Haematoma tubae, Haematosalpinx), eine Salpingitis blennorrhagica und eine Salpingitis tuberculosa.

Pozzi teilt die Entzündungen der Eileiter in zwei Hauptformen, in nicht cystische und cystische; die Salpingitis non cystica zerfällt wieder in eine catarrhalis acuta, purulenta acuta und parenchymatosa chronica oder Pachysalpingitis, von denen die letztere wieder in eine hypertrophica oder vegetans und eine atrophica oder sclerosa zerfällt. (*Pozzi* glaubt den Ausdruck Salpingitis parenchymatosa zuerst gebraucht zu haben [l. c. S. 625]; dies ist jedoch nicht der Fall, da derselbe schon von *Hennig* [S. 69] angewendet worden ist.) — Die Sal-

pingitis cystica teilt *Pozzi* ein in die Hydrosalpinx oder Salp. serosa, die Haematosalpinx oder Salp. haemorrhagica und in die Pyosalpinx oder Salp. purulenta. Eine streng durchgeführte Einteilung liegt hierbei auch nicht vor, da wir, um nur einen Punkt zu erwähnen, sowohl unter der Salp. non cystica, wie der Salp. cystica eine Salpingitis purulenta finden und zwar wird die acute zur ersteren gerechnet und die chronische zur letzteren.

Landau unterscheidet folgende Formen:

1. Endosalpingitis cat. acut. und chron.,
   „ purulenta acut. und chron.,
   „ hyperplastica (vegetans),
   „ diphtherica.
2. Salp. acut. und chron.,
   „ abscedens oder dissecans.
3. Perisalp. acut. und chron.

Orth teilt die Entzündungen der Eileiter ebenfalls in zwei Hauptgruppen, eine catarrhalische und eine eiterige; als besondere Formen führt er unter der ersteren an die Salpingitis catarrhalis simplex oder Endosalpingitis und die Salp. cat. chronica, welch letztere wieder einige besondere Nebenformen aufweist, nämlich die Endosalpingitis follicularis, die Salpingitis productiva glandularis nodosa und die Salpingitis interstitialis oder Myosalpingitis productiva. Bei der Salpingitis purulenta erwähnt er die Salpingitis interstitialis disseminata als besondere Form und etwa noch die Salpingitis diphtheritica (septica). —

Folgende bereits von *A. Martin* und mir früher aufgestellte Einteilung scheint uns am meisten den gegebenen Verhältnissen zu entsprechen und zugleich am umfassendsten und übersichtlichsten zu sein:

I. Salpingitis catarrhalis:

1. acuta.

a) simplex s. Endosalpingitis.

2. chronica.

a) diffusa s. interstitialis (Myosalpingitis).
   α) pseudo-follicularis*).
   β) haemorrhagica.

b) Unterarten: Salpingitis isthmica nodosa (*Chiari*);
   Salpingitis chronica productiva vegetans (*Sawinoff*).

Als Folgezustände resp. Endstadien dieser Entzündungsformen sind zu betrachten:

*) Der von *A. Martin* eingeführte Ausdruck Salpingitis follicularis kann besser durch den Ausdruck pseudofollicularis ersetzt werden, da wirkliche Follikel in den Tuben nicht vorkommen.

1) Die Sactosalpinx serosa.
2) Die Sactosalpinx haemorrhagica.

II. Salpingitis purulenta:

1. acuta:

a) septica.
   α) puerperalis, (diphterica).
   β) non puerperalis.
b) gonorrhoica.

2. chronica.

Unterart: salpingitis interstitialis disseminata (*Zweifel*).

Als Folgezustand:

3. die Sactosalpinx purulenta.

I. Salpingitis catarrhalis.

a. Ätiologie.

Die Häufigkeit der catarrhalischen Entzündungen der Eileiter soll nach *Hennig* ziemlich bedeutend sein; er fand unter 103 Sectionsfällen 44 mal einen Catarrh der Eileiter, während *Bandl* sogar unter 100 Sectionsfällen in mehr als der Hälfte einen Tubencatarrh feststellen konnte; *Terrillon* fand unter 50 Salpingotomien 24 mal eine einfach entzündliche Salpingitis. *Boldt* stellte unter 103 Adnexoperationen nur 24 mal eine rein catarrhalische Salpingitis fest. *Schauta* fand unter 216 Salpingotomien in 71 Fällen nur eine catarrhalische Tubenerkrankung vor, und unter dem Material von *A. Martin* kommen auf 833 Salpingotomien 276 Fälle von reiner Salpingitis catarrhalis, so dass sich unter 1402 Fällen von Tubenerkrankung, die zur Salpingotomie Veranlassung gaben, im ganzen 415 mal oder in 29,5 % eine Salpingitis catarrhalis vorfindet.

Der Tubencatarrh kann primärer oder secundärer Natur sein; die erstere Form gehört entschieden zu den bei weitem seltneren; die meisten Fälle von catarrhalischer Erkrankung der Eileiter gehören zu den fortgeleiteten Entzündungen und zwar können die entzündungerregenden Schädlichkeiten von zwei Seiten, entweder vom Uterus her oder vom Peritoneum in die Tube eindringen, auf directem Wege durch die Schleimhaut oder auf dem Wege der Lymph- oder Blutgefässe. — Halten wir an der üblichen Einteilung der Entzündungsursachen in thermische (electrische), mechanische, chemische und bacterielle fest, so kommen dieselben auch bei den Entzündungen der Eileiter fast

sämtlich mehr oder weniger in Betracht. Eine directe Einwirkung thermischer Einflüsse ist allerdings bei der verborgenen Lage des Organes sozusagen vollkommen ausgeschlossen, wenn man anders nicht etwa die von einzelnen Autoren (*L. Tait* u. a.) beschuldigten plötzlichen Erkältungen, namentlich zur Zeit der Menstruation, für die Entstehung von Tubencatarrhen verantwortlich machen will. Von grösserer Bedeutung sind schon gewisse mechanische Ursachen in dieser Hinsicht; so hat man das Auftreten einer catarrhalischen Salpingitis beobachtet infolge von unzweckmässigen Untersuchungen, von Zerrungen am Uterus bei Operationen, von zu lange fortgesetzter und unvorsichtig ausgeübter Massage oder auch infolge von Excessen in Baccho et Venere; als begünstigendes Moment ist hierbei auch die zur Zeit der Menstruation eintretende Hyperämie zu berücksichtigen (*Klob*s menstruale Form der Tubenentzündung, Metrosalpingitis menstrualis). Die von einzelnen Beobachtern angeführte Entstehung eines Tubencatarrh durch ein rein äusseres Trauma, wie Fall oder Stoss, ist bei der Lage der Eileiter wohl als mindestens sehr zweifelhaft zu betrachten.

Eine durch chemische Substanzen, namentlich intrauterin angewandte Ätzmittel, wie Liquor ferri, Jodtinctur, Chlorzink etc., hervorgerufene catarrhalische Entzündung der Tuben kann sehr leicht die Folge von nicht vorsichtig genug ausgeführten intrauterinen Einspritzungen sein; es handelt sich hierbei vielleicht weniger um ein unmittelbares Eindringen der Arzneimittel durch das hierzu wohl an und für sich zu enge Ostium uterinum, als vielmehr um eine Folge der auf reflectorischem Wege zustande kommenden antiperistaltischen Bewegungen der Tube, welche eine Erschlaffung der Ringmuskulatur bewirkt und hierdurch den Eintritt von Flüssigkeiten aus dem Uterus ermöglicht. —

Als Hauptursache für die meisten, namentlich secundären Entzündungsformen der Eileiter haben wir schliesslich die Mikroorganismen anzusehen. — Während bei der Einwirkung rein mechanischer Schädlichkeiten ein Übergang der catarrhalischen Entzündungsform in die eitrige wohl kaum zu gewärtigen ist, können durch chemische Ursachen sowohl, wie auch namentlich durch die Einwirkung von Bacterien beide Formen hervorgerufen werden, zumal da sich meist die eitrige Salpingitis aus der catarrhalischen zu entwickeln pflegt; es ist deshalb kaum möglich, in ätiologischer Beziehung hier eine scharfe Grenze zu ziehen und können wir somit beide Formen weiter unten gemeinsam betrachten.

Von selteneren Ursachen sei noch erwähnt, dass *Hennig* in einem Fall von Phosphorvergiftung einen acuten Tubencatarrh vorfand. — Von anderen Autoren wird noch hervorgehoben, dass die Tubenschwangerschaft catarrhalische Erscheinungen sowohl in der schwangeren wie auch in der Tube der anderen Seite hervorrufen könne;

ebenso soll im Anschluss an ein Wochenbett, namentlich bei wiederholten Aborten (*Tait*) häufig Tubencatarrh auftreten. Während es sich in letzterem Fall wohl meist um infectiöse Vorgänge handeln dürfte, liegt im ersteren wohl eine Verwechselung von Ursache und Wirkung vor.

Weiterhin können auch Allgemeinerkrankungen, wie acute Exantheme und Infectionskrankheiten einen Tubenkatarrh hervorrufen; desgleichen Geschwülste des Uterus, wie Myome und Carcinome, und solche des Ovarium, wobei auch wohl einerseits vorwiegend infectiöse und andererseits mehr mechanische Ursachen im Spiele sein dürften. —

Als den Catarrh besonders begünstigende Momente werden teils chronische Allgemeinerkrankungen wie Herz- und Nierenleiden, Tuberculose, Chlorose, Syphilis u. s. w. angeführt; teils organische Abnormitäten im Bau und Verlauf der Eileiter beschuldigt. *Hennig* hebt in dieser Hinsicht schon eine zu beträchtliche Schlängelung, Beugung und Knickung des Tubencanals hervor, während *A. W. Freund* in neuerer Zeit ebenfalls behauptet, dass Tuben, welche auf einer gewissen infantilen Stufe der Entwickelung stehen geblieben sind und sich infolgedessen durch aussergewöhnlich starke Drehungen und spiralige Windungen auszeichnen, leichter und intensiver erkranken, wie normal entwickelte Tuben (s. oben). — Ähnlicher Ansicht über den Einfluss derartiger Entwickelungsfehler für die Entstehung von Salpingitis sind auch *Boldt* und *Lawson Tait*. —

Die als Folgezustand aus der Salpingitis catarrhalis hervorgehende Sactosalpinx serosa und haemorrhagica werden natürlich auch durch die gleichen Ursachen hervorgerufen. — Von besonderem Interesse sind in dieser Hinsicht noch die Versuche, welche von verschiedenen Forschern angestellt worden sind, um auf experimentellem Wege eine Sactosalpinx serosa zu erzeugen und sollen dieselben deshalb hier noch kurz berücksichtigt werden, — wenn auch in den durch diese Versuche erlangten Resultate bisher noch keine Übereinstimmung erzielt worden ist.

Kehrer kam auf Grund von 6 an Kaninchen angestellten Versuchen nicht zu einheitlichen Resultaten; er fand, dass nach Durchschneidung oder Trennung des uterinen Tubenendes in der Regel in dem abdominalen Teil keine krankhaften Veränderungen, namentlich keine Sactosalpinx oder Verschluss des Ostium abdominale zu stande kam, während in zwei Fällen eine Sactosalpinx serosa entstand und zwar einmal doppelseitig und einmal einseitig; in dem einen Fall kam es zur Sactosalpinxbildung mit Verschluss des Ostium abdominale nach Durchschneidung beider Tuben und in dem anderen Falle war eigentümlicher Weise nach Unterbindung beider Tuben auf einer Seite eine partielle Sactosalpinx serosa dicht hinter der unterbundenen Stelle

entstanden, trotzdem das Ostium abdominale geöffnet war. *Kehrer* schliesst hieraus, dass das spärliche Secret der Tubenschleimhaut bei blossem Verschluss der Tuben an zwei von einander entfernten Stellen nicht zu Saetosalpinx serosa oder purulenta führt; hierzu ist neben doppelter Atresie eine acute oder chronische exsudative Salpingitis notwendig, welche erst durch eine gesteigerte Secretansammlung die Bildung derartiger Säcke veranlasst. —

L. Landau sah bei doppelter Unterbindung der Tuben bald Ansammlung von Flüssigkeit auftreten, bald nicht; so dass seine Ergebnisse ebenfalls keine Übereinstimmung ergaben. —

Woskressensky stellte zwei Versuchsreihen an; in der einen wurden einfach Ligaturen um die Tuben gelegt, am uterinen Ende, am abdominalen, an beiden gleichzeitig oder an den Uterushörnern; in der anderen wurden Injectionen von Staphylococcen-Culturen und Crotonöl in die Tube gemacht. Die Resultate waren folgende: nach Unterbindung des uterinen Tubenendes trat keine Sactosalpinxbildung ein; nach Unterbindung des abdominalen Tubenendes allein sowohl, wie nach Unterbindung beider Enden bildete sich stets eine Sactosalpinx serosa; die Injectionen von Crotonöl in die Uterushörner und von Staphylococcenanschwemmungen sowohl in die Uterushörner, als auch in die Tuben riefen stets eine Pyometra, Saetosalpinx serosa oder purulenta hervor.

Ähnliche Resultate erzielten *Ratschinsky* und *Domaschewitsch*: bei Durchschneidung der Uterushörner ohne Ligatur bildete sich nach Verschluss des centralen Endes des peripheren Stückes eine oft colossale Hydrometra, während der Verschluss des uterinen Tubenendes keine Flüssigkeitsansammlung bewirkte; bei Durchschneidung der Eileiter zwischen zwei Ligaturen trat nach Verwachsung der Enden allein oder unter sich eine Cystenbildung zwischen Ligatur und verwachsenem Ende oder zwischen beiden Unterbindungen ein, während das uterine und abdominale Ende der Eileiter unverändert blieb. —

Schliesslich kommt auch noch *Josephson* auf Grund von 26 an Kaninchen angestellten Versuchen zu folgenden Resultaten: Die Schleimhaut des Eileiters des Kaninchens sondert in ihrer ganzen Ausdehnung eine gewisse Menge Flüssigkeit ab; dieselbe ist grösser in der lateralen als in der medianen Hälfte. Diese normale Secretion genügt, um unter günstigen Umständen das Entstehen einer Saetosalpinx serosa hervorzurufen und zwar ohne accidentelle Endosalpingitis. Wenn sich zwei Ligaturen an demselben Eileiter befinden, so entsteht immer eine Sactosalpinx zwischen denselben. Wenn der Eileiter nur an einer Stelle verschlossen ist, muss sich dieselbe wenigstens jenseits (lateralwärts) der Mitte befinden, um eine Sactosalpinx serosa hervorrufen zu können. Dieselbe findet sich immer an der uterinen Seite der Ligatur, und sie wird desto grösser, je näher dem abdominalen Ende die Ligatur sitzt

Der laterale Teil des Eileiters entleert sich somit normalerweise abdominalwärts; der mediane Teil kann sich uterinwärts entleeren. — *Josephson* hebt noch besonders hervor, dass er sich durch Gefässinjection überzeugt habe, dass die zwei Ligaturen keine bedeutenden Störungen des Kreislaufes in der Tubenschleimhaut hervorrufen; Arterien sowohl wie Venen füllten sich gleich gut. —

Die Mehrzahl obiger Beobachter bestätigt somit auch den klinischen Befund beim Menschen, dass zur Bildung einer Saetosalpinx serosa oder haemorrhagica in erster Linie ein Verschluss am Ostium abdominale der Tube erforderlich ist. —

b. Pathologische Anatomie.

Der Sitz der einfachen catarrhalischen Salpingitis oder Endosalpingitis ist vorwiegend die faltenreiche Schleimhaut der Tube. In dem Anfangs- oder acuten Stadium ist zunächst das Secret der Schleimhaut oft nur in geringem Grade vermehrt; es ist von dünnflüssiger, später mehr schleimiger Beschaffenheit und reagiert neutral oder sauer, während das normale Secret eine alkalische Reaction zeigt. Die Farbe des Secrets ist zuerst weisslich-glasig, wird dann später trübe oder auch rötlich gefärbt, je nachdem dasselbe mehr aus Leukocyten und abgestossenen Epithelien oder aus Beimengungen von roten Blutkörperchen besteht; *Hennig* unterscheidet drei verschiedene chemische Stoffe in dem catarrhalischen Tubensecret und zwar nach der Häufigkeit zunächst das Hyalin (*v. Recklinghausen*), dann das Mucin und als seltenstes das Colloid. — In späteren chronischen Stadien findet man das Secret häufig ziemlich eingedickt und vorwiegend aus verfetteten, schleimig oder hyalin umgewandelten Epithelien (Becherzellen), Leucocyten, roten Blutkörperchen bestehend und in denselben auch wohl Fibrinniederschläge in Gestalt weisslicher Flocken. In letzter Zeit hatten wir noch Gelegenheit, Tuben zu untersuchen, welche beiderseits Zeichen catarrhalischer Veränderungen trugen und in der Gegend der Ampulle zu einer wallnussgrossen Höhle ausgedehnt waren; im Inneren derselben befand sich ein hellgelber, vaselinähnlicher, schmieriger Inhalt, der mikroskopisch aus fettigem Detritus bestand.

Die Tube selbst ist infolge der vermehrten Gefässinjection, welche namentlich auf dem Peritonealüberzuge und den Schleimhautfalten stark hervortritt, mehr oder weniger stark gerötet. Die Ausdehnung des Eileiters kann sowohl in der Länge wie in der Dicke zunehmen; infolgedessen tritt eine vermehrte Schlängelung in dem Verlauf des Eileiters auf, da die Mesosalpinx sich nicht so schnell auszudehnen vermag wie der Eileiter selbst. — Häufig kann man durch Druck etwas von dem catarrhalischen Secret aus dem Fimbrienende

entleeren; die Schleimhautfalten sind namentlich hier hochgradig gerötet und geschwollen; der über das Ostium abdominale hinausragende Teil derselben zeichnet sich in der Regel durch eine blaurote Färbung und hahnenkammartige Schwellung aus. Auf einem Querschnitt füllen die verdickten Schleimhautfalten das Lumen der Tube vollkommen aus und quellen über der Schnittfläche hervor. Geht die Entzündung in das chronische Stadium über, so fällt zunächst eine beträchtliche Verdickung des muskulösen Teiles der Tubenwandung auf; hierdurch wird eine weitere Steigerung der Schlängelung und ein stärkeres Hervortreten der Windungen bedingt; die Färbung der Tubenoberfläche ist jetzt mehr gelblich-rot; zahlreiche stark gefüllte und geschlängelte Gefässe sind in dem Peritonealüberzug noch sichtbar. Auf Querschnitten wird infolge der starken Windungen der Tube das Lumen oft mehrmals getroffen; die Schleimhaut ist noch stark geschwollen und bei der hämorrhagischen Form der Salpingitis häufig mit kleineren oder grösseren, schon mit dem blossen Auge sichtbaren Blutungen durchsetzt; die gleichzeitige Verdickung der Muskelschichten verleihen der Tubenwand eine gewisse Starrwandigkeit; auf dem Durchschnitt sind sie von rötlichweisser Farbe. Die Dicke der entzündlich veränderten Tubenwand schwankt zwischen 1,0—2,0 cm. Die starke Schwellung der Schleimhautfalten, Verwachsungen derselben untereinander, sowie die oft hochgradigen Abknickungen der Tube können bedeutende Verengerungen im ganzen Verlauf des Tubencanals bewirken, die naturgemäss in der Gegend der Ostium uterinum am ausgesprochensten zu sein pflegen; narbige Verengerungen infolge des chronischen Catarrhs kommen anscheinend niemals vor. *Reymond* hat unter 94 Fällen von Salpingitis nur einmal eine vollkommene Obliteration des uterinen Tubenendes feststellen können. — Die Tube verläuft in dem chronischen Stadium meist bogenförmig über das Ovarium; selten fehlen hierbei perisalpingitische Veränderungen, welche anfangs in Gestalt fibrinöser Auflagerungen auf der Serosa der Tube auftreten und sich allmählich zu meist dünnen, feinfaserigen, blutreichen Adhäsionssträngen ausbilden, welche zu mannigfachen Verwachsungen der Tubenwindungen untereinander und mit den Nachbarorganen Veranlassung geben können; die wichtigsten Veränderungen, welche durch die perisalpingitischen Entzündungen an der Tube selbst hervorgerufen werden, sind die Verwachsungen am Ostium abdominale, welche schliesslich zum vollkommenen Verschluss (Atresie) des Tubenlumen führen. Man sieht häufig, wie durch die Entzündungsvorgänge am Peritonealüberzuge eine allmähliche Verklebung der sich nach dem Tubenlumen zu umschlagenden Fimbrien untereinander und zwar mit ihrer peritonealen Fläche zustande kommt, wodurch das Ostium immer mehr verkleinert und infolge der entstehenden Adhäsionsstränge allmählich ganz geschlossen wird.

Man kann häufig bei Operationen durch einen gelinde ausgeübten Druck die noch frischen Verklebungen sprengen und das Fimbrienende wieder zu fast normaler Entfaltung bringen (vgl. *A. Martin*, Volkms. Samml. Nr. 343). *Orth* giebt ebenfalls an, dass die typische Form des Verschlusses dadurch zustande kommt, dass die nach einwärts geschlagenen Fimbrien mit ihrer Peritonealseite verwachsen; beschränkt sich die Verwachsung auf die Basis, so können die Fimbrienenden nach Eröffnung der Tube in die Höhle desselben noch hervorragen; sammelt sich Flüssigkeit in dem verwachsenen Tubenende an, so können die einzelnen Fimbrien an der Aussenseite eine rosettenförmige Anordnung annehmen. Ist der Verschluss ein vollkommener, so sieht man häufig bei der Sactosalpinx serosa von mittlerer Grösse noch an der früheren Stelle des Ostium eine strahlige Narbe (Fig. 43). — Zu ganz gleichen Resultaten ist kürzlich *Reymond* auf Grund eines sehr umfangreichen Beobachtungsmaterials gekommen. — Der abdominale Verschluss kann ferner durch Mitwirkung des Ovarium, welches von den Nachbarorganen gewöhnlich in erster Linie in Mitleidenschaft gezogen wird, zustande kommen. Hierbei legen sich entweder die Fimbrienenden an die Aussenfläche des Ovarium an und kommen dort allmählich zur Verwachsung, oder es bilden sich zunächst dünne Verwachsungsstränge zwischen Tube und Ovarium, welche eine allmähliche Annäherung des Ostium abdominale an das Ovarium bewirken: hierbei schlagen sich auch in der Regel, ehe es zu einer festen Verwachsung kommt, die Fimbrien nach dem Tubenlumen zu ein, so dass also das Ovarium mit dem Peritonealüberzuge des Ostium abdominale verwächst; in seltenen Fällen können auch die Fimbrien das Ovarium gleichsam einfassen und hier durch Adhäsionen fixiert werden, so dass gleichsam das Ostium abdominale durch das Ovarium tamponiert wird. (s. unten.) —

Fig. 43.
Sactosalpinx serosa dextra.
(Ansicht von hinten.) — In der Gegend des Ostium abdominale deutliche strahlige Narben sichtbar. — (Natürliche Grösse.)

Ausgedehntere Verwachsungen mit den anderweitigen Nachbarorganen, Uterus, Darm, Netz etc., kommen bei der catarrhalischen Form der Salpingitis seltener vor, vorausgesetzt, dass es sich nicht etwa um eine gleichzeitige allgemeine Pelveoperitonitis handelt.

Als Endstadium der Salpingitis catarrhalis chronica haben wir die Sactosalpinx serosa und haemorrhagica aufzufassen, womit jedoch nicht gesagt sein soll, dass jede chronische catarrhalische Salpingitis un-

bedingt in eine dieser beiden Formen ausgehen muss. Ist es zum vollkommenen Verschluss des Ostium abdominale der Tube gekommen, so sammelt sich zunächst das Secret der Tubenschleimhaut in dem geräumigsten Teil der Tube, dem abdominalen Ende an. Dabei ist noch zu berücksichtigen, dass durch die mannigfachen Windungen und Knickungen der Tube in dem mehr central gelegenen Teil derselben ein Abfluss des Secrets nach dem Uterus ausserordentlich erschwert, wenn nicht vollkommen unmöglich geworden sein kann; unbedingt notwendig ist dies jedoch nicht zum Zustandekommen einer Sactosalpinx serosa, da in einer ganzen Anzahl von Fällen das Ostium uterinum nicht nur von normaler Weite, sondern sogar weiter wie gewöhnlich gefunden wird, eine Vorbedingung für den Zustand, den man bei der Lebenden als Hydrops tubae profluens zu bezeichnen pflegte. Mit der allmählichen Zunahme der Flüssigkeitsmenge im Tubenlumen Hand in Hand geht eine langsame Verdünnung der Tubenwand; die Schleimhautfalten und Wandschichten werden immer weiter auseinander gedehnt und gezerrt, bis schliesslich nur noch eine dünne durchscheinende Cystenwand übrig bleibt. Es ist bemerkenswert, dass Spuren der Schleimhautfalten, welche in Gestalt niedriger Leisten an der Innenfläche der Sactosalpinx serosa hinziehen und zwar meist in fast ganz gerader Richtung vom uterinen zum abdominalen Ende, ausserordentlich lange bestehen und sichtbar bleiben können.

Einen eigentümlichen Befund fanden wir vor Kurzem bei einer Sactosalpinx serosa von mässiger Ausdehnung; hier waren an der Oberfläche der noch deutlich erhaltenen, ziemlich stark geröteten Schleimhaut eine ganze Anzahl kleiner Kügelchen von Hirsekorngrösse wahrnehmbar, welche sich bei der mikroskopischen Untersuchung als abgeschnürte, nur noch mit einem äusserst dünnen Stiel mit der Schleimhaut in Verbindung stehende Teile der letzteren herausstellten. —

Die Grösse und Gestalt, welche eine derartige Sactosalpinx annehmen kann, ist sehr verschieden; bei geringerer Ausdehnung von Bleistift- bis Fingerdicke ist die Gestalt der Tube meist von rosenkranzförmiger Beschaffenheit infolge der an Zahl verschiedenen Einschnürungen oder Duplicaturen der Wand, denen auch im Innern meist mehr oder weniger weit vorspringende Lamellen entsprechen, oder auch von mehr gleichmässiger sackartiger oder keulenförmiger, nach dem uterinen Ende zu spitz zulaufender Form. Bei zunehmendem Inhalt gleichen sich meist die Unebenheiten der Oberfläche aus und man findet gewöhnlich nur noch eine mehr oder weniger auffällige Einschnürung oder Knickung in der Grenze zwischen Ampulle und Isthmus, welche sich bis zu einem vollständigen Klappenverschluss ausbilden kann. Hierdurch entsteht die sogenannte Retortenform der Tube. — Das Vorkommen von wirklichen Obliterationen ist bisher

nur von *Scanzoni* beobachtet worden, der 5—6 derartige im Verlauf der Tube gesehen hat, so dass dieselbe also aus mehreren grossen und kleinen nebeneinander liegenden Hohlräumen bestand. Einen ähnlichen Fall beschreibt *Froriep*; in demselben war die Tube ebenfalls in 5 Kammern eingeteilt, welche aber durch kleine runde Öffnungen miteinander in Verbindung standen. Die Verengerungen im Verlauf des Tubenlumen erklärt *Froriep* auch als Folge entzündlicher Schleimhautveränderungen. — Die Ausdehnung einer derartigen Sactosalpinx kann ausserordentlich gross werden; es sind Fälle von über Kindskopfgrösse beschrieben worden, ältere Autoren führen sogar noch bedeutend stärker ausgedehnte Tubencysten an, die jedoch allem Anschein nach auf Verwechslungen mit Tuboovarial-, Parovarial- oder Ovarialcysten beruhen. Kürzlich hat *Lauenstein* noch einen Fall von kindskopfgrosser Sactosalpinx serosa dextra bei einer 29jährigen Patientin beschrieben; er vergleicht die Form derselben mit einer Theekanne; die Wandung war papierdünn, hellgelb glänzend, von weichlichen Gefässen durchzogen; in der Gegend des Ostium abdominale eine strahlige Narbe; von hier aus zogen sich an der Innenfläche in Gestalt dünner, radiär verlaufender Leisten die Überreste der Fimbrien hin. In einzelnen Fällen findet man an den noch nicht zu sehr ausgedehnten, serösen Sactosalpingen die Fimbria ovarica noch deutlich erhalten, welche dann an der Aussenfläche des atretischen abdominalen Tubenendes von der an den narbigen Furchen kenntlichen Gegend des Ostium zum Ovarium hinzieht.

Eine Complication der Sactosalpinx serosa bilden die Tuboovarialcysten. Dieselben kommen dadurch zustande, dass entweder das Fimbrienende der Tube ein cystisches Ovarium umfasst, mit demselben fest verwächst, und es dann zum Durchbruch der Ovarialcyste in das Tubenlumen kommt (*Ad. Richard, Klob*), oder dass eine Sactosalpinx serosa mit einer Ovarialcyste verlötet, und dann ein Durchbruch der einen Cyste in die andere erfolgt, wobei die Durchbruchsstelle durchaus nicht genau dem Ostium abdominale zu entsprechen braucht (*Runge-Thoma, Schramm-Neelsen*), oder dass schliesslich das Fimbrienende der Tube in eine geplatzte Ovarialcyste hineinschlüpft, indem die Cystenwände gleichsam das Fimbrienende einfassen und mit demselben verwachsen, wobei sich in der Regel die Fimbrienenden strahlig an der Innenfläche der Cystenwand ausbreiten (*Burnier, Gottschalk, v. Rosthorn, Reymond*).

In ähnlicher Weise kann es auch zur Bildung einer Tuboparovarialcyste kommen; ein derartiger Fall ist von *v. Ott* beobachtet worden. — *Zedel* beschreibt einen ähnlichen Vorgang, wobei das Fimbrienende in eine anscheinend durch peritonitische Verwachsungen entstandene Cyste (Adhäsionscyste) mündete. —

Die Sactosalpinx serosa kommt ebensowohl wie die haemorrhagica ein- und doppelseitig vor; in vielen Fällen finden sich mehr oder weniger

zahlreiche peritonitische Adhäsionen auf ihrer Oberfläche, welche zu festen Verwachsungen mit der Umgebung und den benachbarten Organen führen können. Die ausgedehnten Tuben liegen gewöhnlich zu beiden Seiten und hinter dem Uterus und können hier je nach ihrer Grösse den ganzen *Douglas*schen Raum ausfüllen; Verwachsungen mit dem Beckenboden und auch wohl von doppelseitigen Sactosalpingen untereinander fehlen dann selten. Die Sactosalpinx serosa sowohl, wie die echte haemorrhagica zeigen wenig Neigung, in benachbarte Organe durchzubrechen; in den meisten derartig beschriebenen Fällen von Durchbruch einer Sactosalpinx haemorrhagica in das Rectum, Blase oder Scheide handelt es sich wohl um eine Tubenschwangerschaft; kürzlich wurde noch ein derartiger Fall von *Dewandre* beschrieben (Centralblatt für Gyn. 1893, S. 92). —

Froriep teilte die Sactosalpinx serosa in zwei Formen ein, je nachdem das Ostium uterinum der Tube offen oder verschlossen war, nämlich in einen Hydrops tubae Fallopii apertae und einen Hydrops tubae Fallopii occlusae.

Was schliesslich den Inhalt der aus der catarrhalischen Salpingitis hervorgehenden Sactosalpinx anbetrifft, so kann derselbe entweder von dünnflüssiger, klarer, wasserheller oder etwas gelblicher, mehr oder weniger eiweisshaltiger Beschaffenheit mit einem durchschnittlichen specifischen Gewicht von 1005—1010 sein, neutral oder leicht alkalisch, und dann nennen wir dieselbe serosa, oder der Inhalt kann infolge von blutigen Beimengungen dickflüssiger, rotbraun oder chocoladenfarbig bis blauschwarz sein und dann wird dieselbe als Sactosalpinx haemorrhagica bezeichnet. In der Regel lässt sich schon infolge der bald eintretenden Verdünnung der Wand an der mehr oder weniger dunkler durchscheinenden Farbe auf die Beschaffenheit des Inhaltes schliessen. Characteristisch für die echte Sactosalpinx haemorrhagica ist ferner, dass der Inhalt stets flüssig ist; findet man eine Tube mit geronnenem Blute angefüllt und hierbei das Ostium abdominale, wie dies in den meisten Fällen allerdings dann der Fall ist, durchgängig, so handelt es sich stets um den Folgezustand einer Tubengravidität (*Veit*). —

Die Sactosalpinx haemorrhagica kann unmittelbar aus einer Salpingitis catarrhalis haemorrhagica entstehen oder auch secundär aus einer Sactosalpinx serosa; die Blutung kann dann entweder menstruellen, entzündlichen oder traumatischen Ursprungs sein oder infolge von Stauung bei Stieltorsion auftreten. — Übergänge einer Sactosalpinx serosa oder haemorrhagica in eine purulenta sind ebenfalls möglich, wenn sie auch bisher nur selten direct beobachtet sind. —

Mikroskopischer Befund: Salpingitis catarrhalis. — Die Formelemente des catarrhalischen Tubensecrets bestehen mikroskopisch aus kleinen und grossen Leucocyten mit einem oder mehreren Kernen,

aus roten Blutkörperchen in wechselnder Menge, aus blutpigmenthaltigen Zellen, aus schleimhaltigen Rundzellen, aus fettig, schleimig oder hyalin-degenerierten Epithelzellen von verschiedener Form, teils noch cylindrisch, aber meist ohne Flimmerhaare, teils cubisch oder ganz abgeplattet; manche Cylinderzellen haben auch wohl die Beschaffenheit der so genannten Becherzellen. Bei vorwiegend hämorrhagischem Secret ist die Menge der roten Blutkörperchen natürlich bedeutend vermehrt, ebenso die blutpigmenthaltigen Zellen, daneben findet man dann auch häufig Fibringerinnsel, Hämoglobinniederschläge und körnige Detritusmassen; in dem Inhalt der Saetosalpinx serosa findet man hin und wieder auch Cholestearintafeln. —

Der Hauptsitz der acuten catarrhalischen Entzündung ist der bindegewebige Teil der Schleimhautfalten; das Epithel derselben pflegt anfangs nur geringe oder gar keine Veränderungen einzugehen; man sieht oft trotz starker Schwellung und Infiltration der Schleimhaut noch ganz unversehrte Flimmerhaare tragende Epithelien sowohl an der Oberfläche, wie auch namentlich in den tiefer gelegenen Buchten der Schleimhautfalten. Im weiteren Verlauf tritt dann zunächst ein Schwund der Flimmerhaare an den am stärksten in das Tubenlumen hervorragenden Stellen der Schleimhautfalten ein, sowie an denjenigen Stellen, wo es infolge der zunehmenden Schwellung der Falten zu einer innigeren Berührung derselben untereinander kommt. Eine weitere Folge ist, dass die anfangs hohen Cylinderzellen sich allmählich abplatten und eine mehr cubische Gestalt annehmen, welche schliesslich sogar in ganz abgeplattete, längliche, endothelartige Formen übergehen können. Ausserdem nimmt man an den Epithelien die in der Regel als Folge der catarrhalischen Entzündungsvorgänge vorkommenden Veränderungen wahr. Die Zahl der sogenannten Becherzellen nimmt zu, daneben findet sich fettige, schleimige oder hyaline Degeneration der Epithelzellen in bedeutendem Umfange.

Die ersten Entzündungserscheinungen beginnen, wie bereits erwähnt, in dem bindegewebigen Stroma der Schleimhautfalten; zunächst fällt eine ausserordentlich starke Füllung, Vermehrung und Dilatation des in der Schleimhaut in grosser Ausdehnung verbreiteten Gefässnetzes ins Auge; namentlich das dicht unter dem Epithelbesatz hinziehende Capillarnetz ist strotzend mit Blut gefüllt; hier beginnt auch zunächst auf der Höhe der Schleimhautfalten eine starke kleinzellige Infiltration, welche sich dann von hier aus allmählich weiter in die Tiefe fortsetzt und die ganze Schleimhaut bis zu ihrer muskulären Unterlage durchdringt. Die nächste Folge der Rundzellen-Infiltration ist eine kolbige Anschwellung der centralen Endigungen der Schleimhautfalten, welche aber alsbald in eine allgemeine Schwellung und Verdickung der Schleimhaut übergeht; hierdurch wird eine mög-

lichst dichte Aneinanderlagerung der einzelnen Falten bedingt und an den dem Druck am meisten ausgesetzten Punkten zunächst ein Schwund des Oberflächenepithels und eine Verschmelzung sowohl benachbarter wie auch gegenüberliegender Falten bewirkt. Auf diese Weise kommen entweder verschieden breite und hohe Schleimhautwülste zustande oder es bilden sich auch infolge der Verschmelzung gegenüberliegender Falten bindegewebige Brücken, welche das Lumen von einer zur andern Seite durchziehen. Derartige Veränderungen kommen natürlich nur bei länger dauerndem Catarrh zustande und können bereits als charakteristisch für den chronischen Eileitercatarrh angesehen werden. (Fig. 44.)

Die Verwachsungen der Schleimhautfalten untereinander verursachen weiterhin, dass die mehr in der Tiefe gelegenen Ausbuchtungen derselben anscheinend in abgeschlossene, mit Epithel ausgekleidete

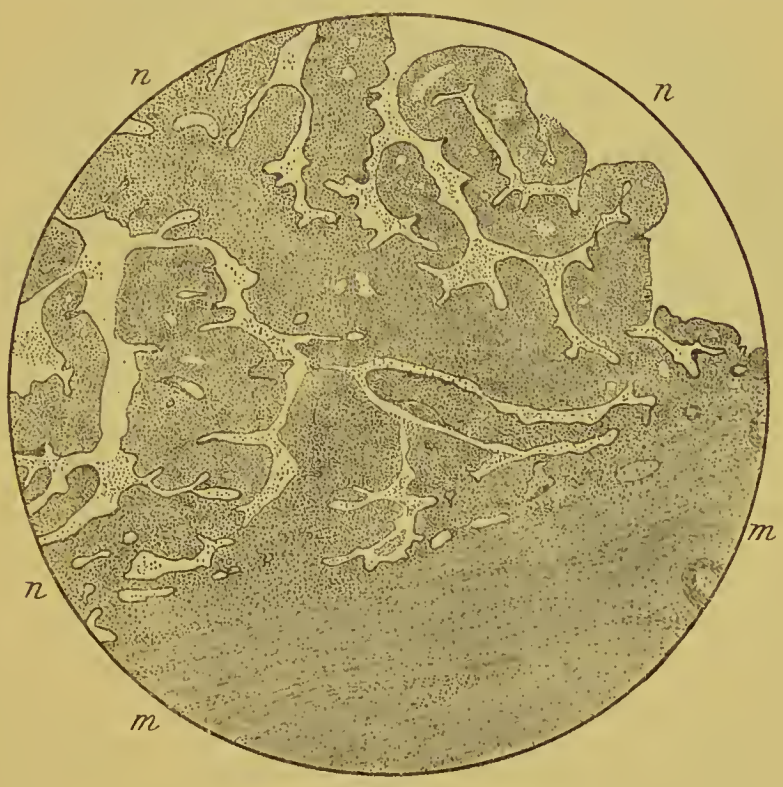

Fig. 44.

Salpingitis catarrhalis chronica.
m muscularis tubae; *n* mucosa tubae. — (Hartnack, Oc. 2; Obj. 2.)

Hohlräume umgewandelt werden, welche auf den ersten Blick allerdings die noch von manchen Autoren (*Hennig, Bland Sutton, Ballantyne* und *Williams* etc.) selbst bis in die neueste Zeit hinein vertretene Ansicht von dem Vorkommen von Drüsen in der Tubenschleimhaut zu bestätigen scheinen; sie scheinen dies aber nur zu thun — wenn man die allmähliche Art und Weise der Entstehung dieser Gebilde

verfolgt, so muss sieh jedem unbefangenen Beobaehter die Thatsaehe aufdrängen, dass es sieh hier eben nur um die Endproduete der sich in der Sehleimhaut abspielenden Entzündungsvorgänge handelt, ganz abgesehen davon, dass man derartige Gebilde in der normalen Tubensehleimhaut bei gut angefertigten Quersehnitten überhaupt nicht zu Gesieht bekommt.

Das Sehieksal der erwähnten Epithelabsehnürungen kann versehieden sein; sie werden entweder dureh die zunehmende Rundzelleninfiltration in ihrer Umgebung immer mehr eomprimiert und so allmählich zum Sehwunde gebraeht, oder sie werden dureh die Entzündungsvorgänge ringsum ganz von dem Tubenlumen, mit welehem sie anfangs noeh eommunieieren, wie man sieh auf Längssehnitten leieht überzeugen kann, abgesehnürt und auf diese Weise in wirkliehe mit Epithel ausgekleidete Hohlräume umgewandelt. Ist das Epithel noeh hinreiehend gut erhalten, wie man dies sehr häufig beobaehten kann, so sammelt sieh im Innern dieser kleinen Cystehen Seeret an und bewirkt hierdureh eine allmähliehe Zunahme derselben, welehe stellenweise ganz bedeutend werden kann; mit zunehmendem Waehstum können dieselben dann aueh bis in die Muskelsehieht hinein vordringen. Mehrere benaehbarte derartige Hohlräume können infolge des gesteigerten Inhaltdruekes ihre meist dünnen Seheidewände zum Sehwinden bringen und so zu einem grösseren sieh vereinigen; das Epithel im Tumor wird natürlieh aueh infolge des vermehrten Inhaltes und der damit verbundenen Dehnung der Wand allmählieh niedriger und nimmt eine mehr eubisehe bis längliehe Gestalt an. Mikroskopiseh erseheinen in derartigen Fällen Quersehnitte dureh die Tubenwand siebartig durehlöehert und wird diese Form der Salpingitis eatarrhalis passend als Salpingitis pseudofollieularis bezeiehnet, da eigentlieh Follikel in der Tubensehleimhaut nieht vorkommen. (Fig. 45.)

Von einigen Autoren wird erwähnt, dass es bei langdauerndem Tubeneatarrh aueh zur Bildung sogenannter eatarrhaliseher Gesehwüre kommen kann; ein derartiger Fall ist von *E. Wagner* beseheieben worden: Perforation eines linsengrossen längliehen Gesehwürs an der hinteren Fläehe der reehten Tube, 2 em von den Fimbrien entfernt; Tod der im 8. Monat graviden Patientin an Peritonitis; *Wagner* hebt jedoeh selbst hervor, dass es sieh um einen eitrigen Catarrh gehandelt hat. In neuerer Zeit ist ein ähnlieher Fall von *Bode* beobaehtet worden; es handelte sieh um ein perforiertes eatarrhaliseh Gesehwür; an der Perforationsstelle war es zu einer Verklebung mit dem Netz gekommen.

Eine weitere wohl eharakterisierte Form der Eileiterentzündung ist die Salpingitis haemorrhagiea. Zunäehst ist hierbei das im Tubenlumen befindliehe eatarrhalisehe Secret von mehr oder weniger rötlieher Färbung infolge der Beimengung von Blutbestandteilen; man

findet in demselben zahlreiche rote Blutkörperchen und deren Zerfallsproducte. Während man auch wohl bei leichteren catarrhalischen Entzündungsformen hin und wieder in der Umgebung der stark gefüllten Gefässe der Schleimhaut kleinere oder grössere Blutextravasate bemerkt, nehmen dieselben bei der härmorrhagischen Form einen derartigen Umfang an, dass man stellenweise die ganze Schleimhaut mit Blutungen durchsetzt findet; in der beigegebenen Abbildung (Taf. I, Fig. 1 a) sind die hierdurch gesetzten Veränderungen innerhalb der Schleimhaut sehr leicht zu erkennen. Neben den sonst infolge der catarrhalischen

Fig. 45.

Salpingitis pseudofollicularis.
m muscularis tubae; *n* mucosa tubae; *l* Tubenlumen. — (Hartnack, Oc. 2; Obj. 2.)

Entzündung auftretenden Veränderungen, Abflachung des Epithels stellenweise mit Abstossung desselben, Verschmelzung benachbarter Schleimhautfalten, Bildung von Epithelabschnürungen im Inneren derselben finden wir hier die Falten fast in ihrer ganzen Ausdehnung mit einem gelblichen bis gelbbraunen Pigment durchsetzt; bei stärkerer Vergrösserung (Taf. I, Fig. 1 b) erkennt man, dass es sich vorwiegend um Pigmentkörner handelt, die aus dem Zerfall von roten Blutkörperchen entstanden sind, und zum grössten Teil von Leukocyten aufgenommen worden sind; zwischen denselben liegen noch zahlreiche gut erhaltene

rote Blutkörperchen. An einzelnen wenigen Stellen ist die Sehleimhaut von hoehgradiger kleinzelliger Infiltration durchsetzt, aber frei von Blutextravasaten. —

Letztere Form sowohl wie die Salpingitis psendofollicularis gehören zu der ehronischen Form der catarrhalischen Salpingitis, welehe man passend als Salpingitis diffusa s. interstitialis oder naeh *Orth* als Myosalpingitis productiva bezeichnet. Geht die aeute, eatarrhalische Salpingitis in das chronisehe Stadium über, so erfolgt aueh alsbald eine Beteiligung der Wandsehiehten an den Entzündnngsvorgängen. — Eine vermehrte Gefässinjection dürfte wohl kaum jemals fehlen, aueh bei der Endosalpingitis allein; in der Umgebnng der Gefässe tritt dann zunächst eine mehr oder weniger hoehgradige kleinzellige Infiltration auf, welehe herdweise oder streifenförmig zwisehen den Mnskel- und Bindegewebsbündeln hinzieht und sehliesslieh den grössten Teil der Wandung durchsetzt. Während anfangs sieh die Muskelschiehten und das intermuskuläre Bindegewebe selbst wenig oder gar nieht zu verändern scheinen, kann es doch im weiteren Verlauf zu einer Beteiligung derselben an den Entzündungsvorgängen kommen. Dieselbe änssert sich entweder in einer infolge des Entzündungsreizes auftretenden Hypertrophie der Muskelbündel oder des dazwischen liegenden Bindegewebes oder auch beider zugleieh. In der Mehrzahl der von mir untersuchten zahlreichen Fälle überwiegt entschieden die Hyperplasie des Bindegewebes, während es zuweilen allerdings auch zu einer oft hochgradigen Hypertrophie der Muskelbündel kommen kann (*Kaltenbach*). Der Peritonealüberzug wird selbstverständlich bei den chronisch verlaufenden Fällen auch schliesslich in Mitleidenschaft gezogen; man findet in dem subperitonealen Bindegewebe ebenfalls zahlreiche stark gefüllte Blutgefässe und in deren Umgebung kleinere und grössere Rundzelleninfiltrationen oder auch in einzelnen Fällen kleinere Hämorrhagien. Auf dem Peritonenm selbst kommt es zu Fibrinniederschlägen, welche in Gestalt von gelblichen Membranen demselben teils lose aufliegen, teils fest anhaften und durch weitere Organisation sich in Bindegewebs-Adhäsionen umwandeln und so die Verwachsung mit der Umgebung vermitteln. — Schliesslich kann die kleinzellige Infiltration in den einzelnen Wandsehichten in eine fibröse Induration übergehen, wodureh die meist so hochgradige Starrwandigkeit in chronischen Fällen von Salpingitis bedingt wird. *Boldt* will als Endstadium der Salpingitis interstitialis in einigen Fällen einen Übergang in Atrophie der ganzen Tube beobaehtet haben. —

Die Veränderungen, welche man bei chronischen Fällen fast stets an den Gefässen wahrnimmt, bestehen in starker Erweiterung und Verdickung der Wandung; an den Capillaren bemerkt man häufig sehr verbreitete Ectasien, besonders an denjenigen, welehe auf der Höhe der Schleimhautfalten verlaufen. Die namentlich an den arteriellen

Gefässen innerhalb der Muskelschichten der Tube vorkommende Wandverdickung kann sich sowohl auf die Adventitia, wie auch auf die Intima erstrecken; hin und wieder kommt es infolge letzterer auch wohl zur Obliteration, neben welcher sich auch eine hyaline Degeneration der ganzen Gefässwand entwickeln kann.

Zu erwähnen ist hier noch eine von *Chiari* zuerst als Salpingitis isthmica nodosa beschriebene Form der Tubenentzündung. *Chiari* fand unter 760 weiblichen Leichen 7 mal an dem uterinen Ende des Eileiters kleine erbsen- bis bohnengrosse Knötchen, welche früher in der Regel für Myome gehalten worden sind, die aber nach seinen Untersuchungen die Folgen von chronisch catarrhalischen Entzündungen sind; die Knötchen bestanden nämlich aus einer umschriebenen Hyperplasie, stellenweise auch einer wirklichen Hypertrophie der Muscularis, in denen sich zahlreiche mit einfachem Cylinderepithel ausgekleidete Hohlräume bis zu Hanfkorngrösse befanden, die offenbar durch Abschnürung von Ausstülpungen der Tubenschleimhaut zustande gekommen waren; der Inhalt dieser kleinen Cystchen war sechsmal von heller seröser und einmal von eitriger Beschaffenheit. Die Schleimhautausstülpungen und Abschnürungen waren eine Folge der catarrhalischen Schwellung der Tubenschleimhaut und hatten durch ihre Wucherung die Muskelhypertrophie verursacht; es handelt sich also hier um ein der Salpingitis pseudofollicularis sehr ähnliches Bild, das sich nur noch durch eine diffuse Hypertrophie und Hyperplasie der Tubenmuskulatur auszeichnet.

Ähnliche Fälle sind von *Schauta* beschrieben worden, der diese Form ebenfalls für ein Frühstadium der chronischen Salpingitis hält, und von *Wertheim*, der einen Fall von Salpingitis nodosa beobachtet hat, bei dem es zu einer eitrigen Einschmelzung eines derartigen isthmischen Knoten gekommen war.

Die von *Sawinoff* beschriebene Salpingitis chronica productiva vegetans ist einfach eine Form der Salpingitis interstitialis (Myosalpingitis productiva). —

Die Folgezustände der Salpingitis catarrhalis.

1. Sactosalpinx serosa.

Der Inhalt der serösen Sactosalpinx ist mikroskopisch gewöhnlich arm an Formelementen; man findet in demselben abgestossene Epithelien und Leukocyten, welche verschiedene Arten der Degeneration aufweisen können; daneben kommen vereinzelte rote Blutkörperchen und auch wohl Fibrinausscheidungen vor; zuweilen sind dem Inhalt auch Cholestearintafeln in mehr oder weniger reichlicher Anzahl beigemengt.

Die Veränderungen der Tubenwand richten sich nach der Menge des Inhalts, resp. der Grösse der Sactosalpinx. Nach vollendetem Verschluss des Ostium abdominale und bei der hierdurch bedingten, be-

ginnenden Flüssigkeits-Ansammlung kann anfangs noch eine mässige Verdickung sämtlicher Wandschichten vorhanden sein, welche die Zeichen der catarrhalischen Entzündung noch deutlich erkennen lassen. Mit zunehmendem Inhalt tritt eine allmähliche Verdünnung der Wandung ein, welche schliesslich Papierdünne erreichen kann. Bemerkenswert ist, wie ausserordentlich lange sich das Schleimhautepithel unversehrt erhalten kann; man findet selbst in einer Saetosalpinx von ziemlich bedeutendem Umfang nicht nur noch gut erhaltene hohe Cylinderzellen, sondern auch an geschützten Stellen, namentlich den tiefen Buchten der Schleimhautfalten noch deutliche Flimmerepithelien. Am besten und längsten bleibt das Epithel an den am weitesten in das Lumen vorspringenden Falten erhalten, offenbar weil dieselben zunächst von der Zerrung und Dehnung der Wand am wenigsten betroffen werden. Das zwischen den Falten befindliche, der Muskulatur fast unmittelbar aufsitzende Epithel zeigt die meisten Veränderungen, es wird allmählich abgeplattet, aus den niedrigen Cylinderzellen werden cubische und schliesslich ganz in die Länge gezogene, platte Zellen. Die Überreste der Schleimhautfalten gewähren schliesslich auf Querschnitten den Eindruck von papillären Wucherungen. *Klob* vergleicht sie mit kleinen, in die Tubenhöhle prominierenden Blumenkohlgewächsen. *Rokitansky* hat selbst in einzelnen Fällen ein papilläres Auswachsen des Bindegewebsstratum von der Innenfläche aus beobachtet, ebenso in seltenen Fällen eine Verknöcherung der inneren Schicht der Saetosalpinx zu ostcoiden Plättchen. *Klob* hat ebenfalls einen derartigen Fall gesehen, wobei die schuppenförmigen gelblichen Knochenplättchen in mehreren Gruppen beisammen standen.

In dem anfangs hypertrophischen Zustand der Schleimhautfalten kann man allerdings häufig papilläre Wucherungen in Gestalt kleiner kolbiger Auswüchse beobachten, welche dann ebenso wie die Falten selbst von einer mehr oder weniger starken kleinzelligen Infiltration durchsetzt sind. In seltenen Fällen kommen auch kleine polypöse Bildungen zustande, welche aus abgeschnürten Schleimhautfalten bestehen.

Die Muskelschichten werden sehr bald infolge der zunehmenden Dehnung der Wand ausserordentlich atrophisch und können vollkommen verschwinden, so dass die Wand schliesslich nur noch aus dünnen Bindegewebsfasern besteht, welche von sehr spärlichen Gefässen durchzogen werden.

Im Peritoncalüberzuge treten die Gefässe wieder zahlreicher hervor, namentlich wenn sich bereits Verwachsungen gebildet haben.

2. Saetosalpinx haemorrhagica.

Der Inhalt der Saetosalpinx haemorrhagica besteht vorwiegend aus roten Blutkörperchen und deren Zerfallsproducten, sowie aus Fibrin-

gerinnseln; vereinzelt findet man auch degenerierte Epithelzellen und Detritusmassen.

Im Beginn der Erkrankung findet man die Schleimhautfalten gewuchert und neben kleinzelliger Infiltration mit zahlreichem Blutpigment durchsetzt, welche der Schleimhaut schon makroskopisch ein rotbraunes Aussehen verleiht. Das Epithel geht bald seiner Flimmerhaare verlustig und nimmt eine cubische Gestalt an; im weiteren Verlauf kommt es schnell zum vollständigen Schwunde desselben. Die benachbarten Schleimhautfalten verkleben alsdann miteinander und nur in der Tiefe derselben sieht man noch hin und wieder vereinzelte mit Epithel ausgekleidete Hohlräume; schliesslich bleibt nur noch ein mehr oder weniger breiter Saum von granulationsähnlichem Gewebe übrig, welches reich ist an blutpigmenthaltigen Zellen.

Die anfangs hypertrophische und mit kleinzelligen Infiltrationsherden durchsetzte Muskulatur, in der auch hin und wieder kleine Hämorrhagien vorkommen können, wird bald infolge des zunehmenden Inhaltdruckes und der hierdurch bedingten Dehnung der Wand atrophisch. Das intermuskuläre Bindegewebe ist ebenfalls kleinzellig infiltriert und wird von zahlreichen Gefässen durchzogen, die strotzend mit Blut gefüllt sind, stark erweitert und öfters mit verdickten Wandungen versehen sind. Kleinere Blutaustritte sind in ihrer Umgebung nicht selten. Der Peritonealüberzug zeichnet sich auch durch einen ungewöhnlichen Gefässreichtum aus und ist in der Regel mit ausgedehnten bindegewebigen Auflagerungen bedeckt. —

Der Vollständigkeit halber sei schliesslich noch erwähnt, dass sich in der Litteratur auch Angaben über Luftansammlungen in der Tube finden; wir hätten es in einem derartigen Fall also mit einer Sactosalpinx emphysematosa (Physosalpinx) zu thun. Ein derartiger Fall ist von *Guillier* mitgeteilt, wobei infolge von lufthaltigen Scheiden-Injectionen Luft durch den Uterus und die Tuben in die Bauchhöhle gedrungen war. — In einem anderen Falle beobachtete *Hennig*, dass Fäulnissgase bei Tympania uteri, die nach Einlegen elastischer Katheter zur Einleitung der künstlichen Frühgeburt bei einer Osteomalacischen aufgetreten war, durch die Tuben in die Bauchhöhle gelangt waren. — *Landau* erwähnt ebenfalls das Vorkommen einer Pneumo-Pyosalpinx als eines Kunsterzeugnisses infolge von unzweckmässiger Lagerung bei der Punction.

c. Specielle Symptome und Diagnose der einzelnen Formen der Salpingitis.

Mit Rücksicht auf die Inconstanz der Symptome und die eigenartigen Schwierigkeiten, welche der Deutung des Tastbefundes auch heute noch entgegenstehen, soll im Folgenden das klinische Bild mit den palpatorisch nachweisbaren Veränderungen für die einzelnen Salpingitisformen zusammengestellt werden.

1. Salpingitis catarrhalis aeuta. Im Ansehluss meist an die Symptome des Uterincatarrh — Gefühl von Sehwere und Unbehagen im Schoss, vermehrte Absonderung, bei der mit gesteigertem Unwohlsein verbundeuen Menstruation — tritt eine sehmerzhafte Empfiudung in der eineu oder in beideu Seiten des Leibes hervor. Meist steigert sehon jede Anstrengung deu dumpfen Sehmerz; in anderen Fälleu rufen erst Ersehütterung oder Verlagerung der Organe bei körperlieher Bewegung denselben hervor. Manehmal wird er völlig vermisst. Oft besteht Harndrang, Stuhlzwang, zuweilen Übelkeit. Selten empfindeu die Kranken Frostgefühl und Hitze, häufiger allgemeine Abgesehlagenheit, das Gefühl der Erkältung. Diese Erseheinungen dauern bei entspreehender Pflege, ruhigem Verhalteu, reiehlieher Stuhlentleerung, Beseliränkung in der Diät 3—5 Tage. Dann sehwindet das Unbehagen und das spontaue Auftreten loealer Sehmerzen, die uur noeh bei direeter Berührung wahrgenommen werden; naeh weiteren 3—4 Tagen ist aueh dieser nieht mehr naehweisbar. Die näehste Menstruatiou verläuft unter wesentlieh geringereu Beselwerden, wenn sie nieht ein Reeidiv des aeuteu Zustaudes bringt; erst die folgende oder eine spätere verläuft gauz wie die früheren. Zuweilen datiereu die Frauen von einem solehen aeuten Zustand jahrelang andauernde dysmenorrhoisehe Beselwerden.

Viele Frauen maeheu derartige Zufälle dureh, ohne sie zu beaehten; erst bei späteren, eingreifenderen Erkraukungen bekommt man danu solehe Beriehte zu höreu.

Hat man Gelegenheit, gerade in dem aeuten Stadium der Salpingitis zu uutersueheu, so fällt eine gewisse Empfiudliehkeit der betreffenden Seite des Unterleibes auf. Ruhiges Zureden geuügt bei verstäudigen Personen, um die Untersuehung dessen ungeaehtet durehführen zu können. Der eingeführte Finger fiudet nebeu deu Erseheinuugen des uteriuen Catarrh, aber aueh ohue diese, au der Seite des Uterus etwa in der Höhe der Ebene der Beekenweite eine läugsgestreekte, querliegende Masse von etwa Kleinfingerdieke. Ihr Ursprung vom Uterushoru ist deutlieh zu tasten; das allmähliehe Ansehwellen beginnt etwa 2—3 em seitwärts. Die verdiekte Tube ist von weieher Consisteuz, deutlieh empfiudlieh; sie endet in eiuer weiehen Masse, zu der sieh die gesehwolleneu Fimbrien entwiekelt haben. An der untereu Kante ist das nieht veränderte Ovarium zu fühlen und dureh Form und Consistenz deutlieh zu unterseheiden.

Naeh wenigen Tagen fühlt man die Tube abgesehwollen, die Empfindlichkeit normal. Damit versehwindet, wie ieh oft habe eonstatieren könueu, jede Spur der Erkrankung. Vielfach verläuft die aeute Salpingitis eatarrh. unter vermehrter Seeretion aus dem Uterus.

2. Salpingitis eatarrhalis ehroniea. Wenn mau annehmen muss, dass die chronisehen Schleimhautcatarrhe, wenn auch oft weniger

prägnant, doch alle aus acuten Anfängen sich entwickeln, so sind jedenfalls diejenigen, welche den chronischen Veränderungen in der Tube vorhergehen, für gewöhnlich so unerheblich, dass sie sich der Wahrnehmung durch die Kranken selbst entziehen. Nur unerhebliche Schmerzanwandlungen sind gewöhnlich in langen Intervallen vorhergegangen. Menstruationsstörungen, Erkältungen, irgendwelche Gewalteinwirkungen (Stoss, Fall), sexuelle und culinarische Excesse, fortgesetzt ungeeignete Medication (drastische Abführmittel!) das sind die Gelegenheitsursachen für den betreffenden Anfall, wenn endlich nach Monaten oder Jahren die Aufmerksamkeit den Unterleibsorganen zugewandt wird. Kaum je bekommt man in der specialärztlichen Praxis einen solchen Fall zu sehen, in welchem nicht die verschiedenen ärztlichen Kuren wegen Magen- und Darmleiden, wegen nervöser Erscheinungen, und besonders wegen uteriner Catarrhe zur Anwendung gekommen sind. Nichts hat dauernd geholfen. Nach einer jeden Behandlungsweise wurde es vorübergehend besser, jede Badereise hatte eine Erleichterung zur Folge, bis ein kleiner Zufall den acuten Zustand wieder hervorrief. Die Frauen sind abgemagert, gealtert, sie erscheinen nervös, sie sind in ihrer Leistungs- und Genussfähigkeit behindert, die Menses sind schmerzhaft, bald verfrüht, bald verspätet, anfangs profus, dann qualvoll spärlich, jedenfalls verursachen sie jedesmal eine schwere Störung im häuslichen Leben. Die sexuellen Beziehungen sind in der Regel gestört, meist folgt jeder Annäherung eine mehr oder weniger andauernde Leidensperiode. — Die Verdauung leidet constant, meistens sind die Entleerungen excessiv schmerzhaft. Der Appetit entspricht der erzwungenen Enthaltung von freier Bewegung und Kraftentfaltung. Wenn anfänglich Fluor wahrgenommen war, so ist er bei chronischer catarrhalischer Salpingitis häufig im Verlauf der Erkrankung bei entsprechender Behandlung geschwunden.

Der *local*e Befund lässt in der Regel keine ausgesprochene Empfindlichkeit bei äusserem Druck erkennen. Der Uterus wird von der Seite und von hinten her aus der Medianlinie hinaus und nach vorn oder ganz zur Seite gedrängt. An seiner Seite fühlt der in das Scheidengewölbe vordringende Finger eine langgestreckte Masse, welche eine bestimmte Empfindlichkeit zeigt. Gelingt es, dieselbe soweit zu überwinden, dass man die Masse zwischen die Hände bekommt, so unterscheidet man deutlich einen etwa daumendicken Wulst, der von dem uterinen Tubenende aus zu diesem Volumen anschwellend sich im Bogen seitwärts und nach hinten über das Ovarium legt. Das ampulläre Ende schwillt leicht kolbig an, es reicht bis an den peripheren Pol des Eierstockes. Dieser selbst ist meist geschwollen und in der Regel mit der Tube durch peritonitische Auflagerungen verklebt. Massige Auflagerungen sind bei den chronischen catarrhalischen Formen nicht die Regel, doch kommt es auch

gelegentlich zu ausgedehnten Schwielen, welche dann für die Erhaltung des Lumen im Infundibulum verhängnisvoll zu sein pflegen. Die Beweglichkeit der aus Tube und Ovarium zusammengesetzten Masse ist nicht frei; das hintere Blatt des Lig. latum, der Uterus, die seitliche Wand des Douglas, endlich auch Darmschlingen sind bei längerem Bestand in der Regel mehr oder weniger innig bei der Salpingitis catarrhalis chronica in die Verlötung hineingezogen.

Die Tubenwand selbst ist gleichmässig derb, fast hart; der gesamte Eileiter erscheint wie ein derber, gebogener Wulst, in dessen Oberfläche oft Einkerbungen deutlich erkennbar sind.

Sind beide Tuben erkrankt, so ist sehr häufig in ihnen die Veränderung ausgesprochen verschiedenartig entwickelt. Die Empfindlichkeit der verdickten Adnexorgane, ihr Volumen, ihre Consistenz zeigen Unterschiede, welche auf die ungleiche Entwickelungsdauer zurückzuführen sind.

Dieser Ungleichheit entspricht auch die unregelmässige Einwirkung auf Lage und Verhalten des Uterus. Verhältnismässig häufig findet man den Uterus in gesunder Verfassung zwischen beiden erkrankten Tuben. In anderen Fällen ist er vergrössert, im Zustand des chronischen Catarrhs.

Der Verlauf ist durch seine Langsamkeit charakterisiert. Das Leiden lässt sich durch eine geeignete Therapie vollkommen zur Ausheilung bringen, so dass Schwangerschaft eintreten kann, die während des Fortbestehens allerdings, namentlich bei doppelseitiger Erkrankung constant ausbleibt.

In verhängnisvoller Weise giebt die chronische catarrhalische Salpingitis einen geeigneten Nährboden für die Entfaltung pathogener Keime ab, so dass gonorrhoische und septische Erkrankungen hierbei zu besonders intensiver Höhe gelangen. Auch *Fehling* (Lehrbuch S. 390) weist darauf hin, dass der einfache Catarrh rasch in die schwersten Formen übergehen kann.

Die Ausheilung der chronischen catarrhalischen Salpingitis erfolgt nur dann, wenn der Process noch nicht die tieferen Schichten der Tubenwand durchsetzt. Leider entzieht sich unserer Diagnose ein derartiges Übergreifen nahezu vollständig, so dass die eigentümlichen seltenen Formen der chronischen Salpingitis wie die muskuläre Hypertrophie von *Kaltenbach*, die Myosalpingitis von *Orth*, die von mir und *Orthmann* beschriebene pseudofolliculäre und die hämorrhagische klinisch nicht auseinander zu halten sind, ebensowenig wie die *Zweifel*sche interstitialis disseminata und die Salpingitis chron. productiva vegetans von *Sawinoff*.

Ein gut abzugrenzendes Bild liefert nur die Salpingitis chronica isthmica nodosa *Chiaris*, die von *Schauta* (Arch. f. Gyn. XXXIII, 27) eine so treffende Beschreibung gefunden hat Er hat gerade diese Form

in constanter Begleitung von kolikartigen Schmerzen gefunden, die anfallsweise, in unregelmässigen Pausen, wenige Minuten bis zu zwei Stunden dauernd, auftreten. Oben Seite 98 ist auf diese Schmerzen schon hingewiesen worden. Zur Zeit der menstruellen Congestion steigern sich die Anfälle, um mit dem Blutabgang wieder nachzulassen, oft auch bestehen sie gerade zu dieser Zeit ausschliesslich. Die Palpation der derben Knoten, welche meist beiderseitig bis bohnengross im Isthmus sich entwickeln, gelingt besonders deutlich beim Andrücken der Tube gegen die Substanz des Uteruskörpers. Indem ich hier auf die genauere Beschreibung dieser Knoten auf Seite 149 und auf Beleuchtung der Entstehung der kolikartigen Schmerzen auf Seite 99 verweise, will ich betonen, dass diese Isthmica nodosa unter meinem Beobachtungsmaterial sich bemerkenswert selten gefunden hat. *Schauta* konnte 1889 in Halle 18 Fälle beschreiben, während Mitteilungen anderer Autoren spärlich sind.

Nicht alle diese verschiedenen Formen dürften einer Salpingitis chroniea catarrhalis ihren Ursprung verdanken. *Schauta* selbst hält es für möglich, dass gonorrhoisehe Infection bei einem Teil derselben vorgelegen habe; jedenfalls bilden sie nur initiale Entwickelungsphasen desselben Reizzustandes, die sich zunächst aber noch völlig unserer bestimmten klinischen und physikalischen Erkenntnis entziehen. Das muss um so bestimmter hervorgehoben werden, da die Schmerzempfindung und die übrigen subjectiven Störungen wahrscheinlich zu einem wesentlichen Teil auf die Beteiligung des Peritoneum an diesen chronischen Reizzuständen zurückgeführt werden müssen, andererseits aber die Tastung durch die Massenzunahme der Wand und des Peritoneum sowie durch die Verwachsung und Einbeziehung benaehbarter Organe mehr und mehr an Sicherheit für die feinere Differenzierung einbüsst. Erst unlängst fand ich eine ausgesprochene Knotenbildung am uterinen Ende beider Tuben, die im übrigen zu massigen Saetosalpingen entwickelt waren. Ich resecierte die Knoten, die sich beide als Bestandteile des Uterushorns erkennen liessen.

Nur selten kommt es bei der Salpingitis catarrh. ehron. zu der Ansammlung grösserer Flüssigkeitsmengen; eine solche setzt voraus, dass das Lumen der Tube am abdominalen Ende verschlossen ist. Der Meehanismus der Verschlussbildung ist oben Seite 139 dargestellt worden. Der im Verlauf des ehronischen Tubencatarrhs entstehende Abschluss führt zur Entwiekelung der Sactosalpinx serosa, des Hydrops tubae.

3. Saetosalpinx serosa. Wie im schleppenden Verlauf der Entwickelung der Salpingitis chron. catarrh. die klinischen Symptome so wenig prägnant sein können, dass das Leiden der Trägerin selbst und ihrem Arzt völlig entgeht, und wie die Symptome der Endometritis

oder der Perimetritis, selbst bei bestehender Sactosalpinx serosa in den Vordergrund treten können, so kann andererseits die Flüssigkeitsanhäufung in der Tube sich unter lebhaften Beschwerden ausbilden. Stets geht derselben eine Verlötung des Tubenlumen vorher. Wie die Secretanhäufung infolge dieser sich erst nach und nach entwickelt, so machen sich auch die schmerzhaften Empfindungen durch die Dehnung der Tubenwand bei wachsender Flüssigkeitsansammlung nicht plötzlich und unvermittelt geltend. Zuweilen geht der anfänglich dumpfe Schmerz zunächst in ein unklares Gefühl von Spannung über, dazu kommt die Druckempfindung im Becken. Blase und Mastdarm pflegen eine allmählich entstehende Behinderung lange zu ertragen, bis eine zufällige Störung die Aufmerksamkeit der Kranken erweckt: der grosse Tumor, den die Kranken auch wohl selbst fühlen, der sie aber mehr beunruhigt als schmerzt, soll dann plötzlich entstanden sein. Überwiegend häufig findet er sich in der Seite des Abdomen; er liegt nicht in der Medianlinie und ragt auch nicht von der Seite her in sie hinein. Seine Entwickelung vollzieht sich ohne Fieber, selten unter anderweitiger Störung des Allgemeinbefindens.

Die äussere Palpation ist in der Regel resultatlos; denn nur selten erreicht die Sactosalpinx serosa ein Volumen, welches ihre Oberfläche mit der vorderen Bauchwand in Berührung bringt. Das über dem Beckeneingang emporragende Segment der Masse erscheint glattwandig, prall elastisch, meist nicht frei beweglich. Die Abtastung gelingt bei combinierter Untersuchung. Der Uterus, gewöhnlich im Zustand der chronischen Metritis, liegt zur Seite und nach vorn verlagert, mehr oder weniger innig mit ihr verschmolzen neben der Masse, welche tief in das Becken hineinragt, ohne aber das Scheidengewölbe herunterzudrängen. Das ganze Gebilde ist prall gefüllt, hat eine glatte Oberfläche und eine wurstartige Form, zuweilen mit tiefen Einkerbungen. Häufig ist ein derber Stiel erkennbar, der von dem Uterushorn ausgeht und sich alsbald in die grosse Masse verliert. Die Sactosalpinx serosa kann sich auch, wie angedeutet, in die Bauchhöhle hinauf entwickeln. Dann erscheint sie auch wohl in gewisser Ausdehnung beweglich. Sir *J. Simpson* hat auf dieses Zeichen als ein für die Sactosalpinx serosa besonders charakteristisches hingewiesen. Wie oben angeführt habe ich 46 mal tubare Geschwulstmassen bei der Operation frei beweglich gefunden; davon enthielten aber nur 26 eine seröse typische Flüssigkeit, 17 hatten einen eitrigen oder blutig untermischten Inhalt. Darnach dürfen wir wohl die Beweglichkeit einer verdickten Tube nicht als charakteristisch für die Sactosalpinx serosa ansehen, wenn auch nicht ausgeschlossen ist, dass die Eiterung oder die Blutung sich erst nachträglich im weiteren Verlauf der Salpingitis chronica entwickelt haben. Wenn *Fritsch* die Gefahr der

Stieltorsion dabei betont, welche or in einem Fall gesehen, so bin ich in der Lage, über ein Präparat zu verfügen, in welchem an zwei Stellen die Sactosalpinx serosa torquiert war.[1]) Das sind aber jedenfalls ganz besonders seltene Complicationen. In der Regel verläuft der Process mit perimetritischen Reizzuständen, die Sactosalpinx serosa wird ebenso wie die übrigen Formen der Volumzunahme der Tubo durch ausgedehnte, innige Vorwachsungen im Becken festgehalten.

Die cylindrisch gebogene Masse umzieht und bedeckt naturgemäss zunächst das Ovarium. Dasselbe kann bei den geringeren Graden der Sactosalpinx serosa als ein durch Form und Consistenz wohl differenzierbares Gebilde häufig mit voller Deutlichkeit neben der Tube getastet werden. Je weiter der Process sich entwickelt, um so regelmässiger wird die Keimdrüse in die peritonitischen Schwielen hineingezogen, zudem wird mit der Verlagerung aller Beckeneingeweide auch sie derartig von ihrer normalen Stelle verdrängt, dass ihre Tastung fast unausführbar sein kann. Die Unterscheidung wird vollends unmöglich, wenn sich cystische Räume auch im Ovarium entwickelt haben und beide Organe unter einander und mit dem Uterus innig verwachsen sind.

Nimmt bei weiterer Füllung die Sactosalpinx serosa eine mehr kugelige Gestalt an, so kann nur in der auffallenden Prallheit der auf das äusserste gedehnten dünnen Wandungen, bei inniger Verbindung mit dem Uterus, ihre häufig eigenartige tiefe Insertion im Becken als charakteristisch für den tubaren Ursprung dieser Masse gelten. Hat die Entwickelung sich ohne fieberhafte Erkrankung vollzogen, haben sich in langsamer Steigerung Menstruationsbeschwerden dabei herausgebildet, ohne dass ein manifester Uteruscatarrh für dieselben verantwortlich gemacht werden kann, so gewinnt die Diagnose einer Sactosalpinx serosa an Berechtigung.

Die gelegentlich rapide Zunahme des Inhaltes verursacht naturgemäss heftige Spannungsschmerzen, die nach dem oben Gesagten von mir wesentlich als peritonitischen Ursprungs angesehen werden, compliciert durch Darm- und Uteruscoliken. Der plötzliche Abfall dieser Schmerzen ist teils auf Berstung des Sackes und Entleerung des Inhaltes nach der Bauchhöhle hin zurückzuführen, teils auf die Entleerung nach dem Uterus.

Derartige Berstung einer Sactosalpinx serosa habe ich zweimal zu beobachten gehabt, von 11 Fällen abgesehen, bei denen ich im Anschluss an die ausgiebige Palpation behufs Feststellung der Diagnose Berstung und Entleerung des Inhaltes in die Bauchhöhle bei der 1—2 Tage später

[1]) *v. Guérard.* Ges. f. Geb. u. Gyn. zu Berlin 1894. (Centralbl. für Gyn. 1894. S. 683.)

vorgenommenen Coeliotomie constatierte. In den beiden Fällen war der Tumor verschwunden, als ich nach dem plötzlichen Aufhören der in den letzten Tagen heftig gesteigerten Schmerzen wiederum untersuchte. Beide Male handelte es sich um einseitige Erkrankung. An der Stelle der vorher gefühlten faust- resp. strausseneigrossen Masse fühlte ich, deutlicher als vorher nachweisbar, das mässig veränderte Ovarium unten oder neben einer schlaffen Masse, die dem Uterus anlag und anscheinend die Fortsetzung des uterinen Teiles der Tube war. In beiden Fällen trat keine Reizung des Peritoneum auf; die Resorption erfolgte ohne subjectiv wahrnehmbare Störung. Beide Kranke sind mir nach Erledigung der Beschwerden und tastbarer Rückbildung des Restes der Tube aus den Augen gekommen.

Dass die Berstung nicht immer so günstig zu verlaufen braucht, erscheint mir zunächst nach den Befunden, welche die Coeliotomie in den genannten 11 Fällen klarlegte, wahrscheinlich; die Flüssigkeit war mehrfach stark mit Blut untermischt, so dass wohl Gefässe der Tubenwand bei der Sprengung angerissen waren, wenn nicht der Inhalt selbst mit Blut aus der Innenfläche untermischt gewesen ist. In der Rupturstelle habe ich allerdings grössere Gefässlumina nicht gesehen. In diesen Fällen war übrigens der Tubeninhalt ziemlich unmittelbar in die freie Bauchhöhle gelangt, was ich gegenüber den Fällen von Berstung bei Saetosalpinx purulenta und haemorrhagica hervorheben möchte. Bei diesen kommt augenscheinlich, wie später näher beschrieben werden soll, häufiger die Entleerung in peritonitische Schwielen, abgesackte Räume, Nachbarorgane und in die Maschen des Lig. latum zu stande.

Die Entleerung der Saetosalpinx serosa durch das Ostium tubae uterinum, die Salpingitis profluens, Hydrops tubae intermittens hat zur Voraussetzung die Wegsamkeit dieses Ostium, das in diesen Fällen entweder durch die Schwellung der Tubenwand oder durch eine Art von Abknickung zeitweilig undurchgängig geworden ist, um bei gesteigertem Inhaltsdruck zu öffnen.

Dieses eigentümliche Vorkommnis wird in der Litteratur ausgiebiger gewürdigt als es nach seinem Vorkommen in der Praxis verdient. An und für sich sehr naheliegend, wird es von alters her beschrieben und mit zahlreichen Beispielen belegt. *J. P. Frank* (spec. Pathol. u. Therapie, deutsch von *Sobernheim*, Berlin 1840, II. S. 121) beschreibt einen Fall, in welchem ein halbes Jahr hindurch täglich mindestens ein Pfund Flüssigkeit aus der hydropischen Tube abgeflossen sei, bis die Kranke infolge gänzlicher Auszehrung starb. Bei der Section fand man noch drei Pfund einer wässerigen, schleimigen Flüssigkeit in der linken Tube. Oft bezweifelt (*Kiwisch, Förster*) ist dieses von *Rokitansky* (Allgem. Wiener med. Zeitg. 1859 Nr. 32 und Lehrbuch der path. Anat. III. Wien 1861) und *Klob* (Path. der Sexual-

org.) anatomiseh naehgewiesen worden. Ich eitiere noch die Mitteilung von *Frankenhäuser* (*Hausamann,* Retentionsgeschwülste sehleim. Inhaltes i. d. weibl. Genitalien, Züriehl 1876), als eine der klinisch best beschriebenen; die Kranke konnte in der Klinik demonstriert werden. Weiter seien erwähnt die Beobaehtungen von *Scanzoni* (Krankh. weibl. Sexualorg. Ed. IV. Bd. II. S. 75), der bei einer Autopsie die eine Tube als gefüllten, die andere als leeren Sack naehwies, und die von *Terrillon* (Prog. med. 1888. Nr. 49), welcher in der Leiche die schlaffen, mit der Uterushöhle eommunicierenden Säeke fand, endlieh der vorzüglieh beobaehtete Fall von *Schramm-Neelsen.* Über die Häufigkeit walten z. Z. noeh sehr abweiehende Ansichten vor. Schon *Hennig* (Tubenkrankh., Leipzig 1876) konnte zehn Beobachtungen aus der Litteratur sammeln; seitdem enthalten alle Jahresberiehte eine Reihe neuer Fälle. Dazu kommen die Beriehte über die Mögliehkeit, das zunäehst undurehgängige uterine Tubenrohr dureh Massage zugänglieh zu machen, wie *Thure Brandt* einen solehen Fall mitteilt und neuerdings *Ziegenspeck.* Dieser letztere Autor (Anleitung z. Massage 1895) z. B. beriehtet über 14 eigene und 19 Beobaehtungen seiner Sehüler, in denen es gelungen ist, das Ausfliessen des Tubeninhaltes nach dem Uterus zu erwirken. *Pozzi* (Traité d. Gynéeologie Ed. II. 1874. S. 655) dagegen spricht über dieses accessorisehe Zeiehen der Salpingitis sich sehr reserviert aus, ohne eigene Erfahrungen zu erwähnen. Ich selbst verzeichne unter ungefähr 1700 Beobaehtungen [1]) von Salpingitis nur aehtFälle, welche als prägnante Beispiele dieses eigenartigen Verlaufes von Saetosalpinx serosa gelten dürfen.

Meist sind die Zeichen des Uterineatarrh lange vorhergegangen, zuweilen haben sieh die Symptome der Salpingitis chroniea catarrhalis eine lange Zeit bemerkbar gemaeht. Dann kann es naeh einer wenig erheblichen Befindensstörung, Erkältung, Influenza, übermässiger körperlicher Anstrengung, zu einer Steigerung der spannenden, kolikartig exaeerbierenden Sehmerzen, die in der Regel in die eine Seite loealisiert werden (unter meinen Fällen fünfmal links, dreimal rechts), kommen. Trotz aller antiphlogistischen und narcotischen Mittel erreiehen die Sehmerzen einen exeessiven Grad, die Zeichen der Peritonitis fehlen nie, Störungen von seiten der Blase, des Uterus und Darms treten sehärfer als sonst hervor. Dabei fühlt man deutlieh das Anwaehsen der erkrankten, sehr empfindliehen Tube zu Enteneі- bis fast Faustgrösse. Die Gesehwulst liegt dem Uterushorn nahe an; man kann sie als wohl abgerundet an ihrem peripheren Ende, das keulenartig anschwoll, fühlen; sie ist nicht beweglieh. Plötzlieh tritt Erleiehterung ein, naehdem dieses Vorspiel zu seiner vollen Ausbildung mehrere

[1]) Zu den 1484 poliklinischen kommen noch mehr als 200 aus der Privatpraxis.

Tage bis zu elf Tagen gedauert hat. Nur zweimal erfolgte bei meinen Beobachtungen die Entleerung per uterum sehr prägnant unmittelbar auf den Nachlass der Schmerzen; diese hörten damit vollständig auf. In den anderen Fällen wurde lediglich eine Steigerung des Ausflusses bemerkt; derselbe erschien sehr wässerig, auch blutig gefärbt, von üblem Geruch; die Schmerzen klangen in ausgesprochener Weise unter mehrfachen geringen Exacerbationen ab. Die Tubenmasse selbst verringerte sich bei plötzlicher Entleerung in jenen Fällen unmittelbar bis auf eine weiche, nicht unerhebliche Verdickung, in allen andern gradatim bis zu einem Rest, der das normale Volumen jedenfalls noch erheblich überstieg.

Der Rückfall trat in zwei Fällen, die ich längere Zeit verfolgen konnte, in geringem Grade etwa zwei Jahre lang bei jeder Menstruation andeutungsweise ein, aber nur alle 4—5 Monate steigerten sich die Beschwerden zu excessiver Höhe; später liessen die Erscheinungen wesentlich nach. Die eine Patientin war dem Climacterium nahe, die andere war 27 Jahre alt, als das Leiden begann. In fünf anderen Fällen traten die Anfälle nach relativ schmerzlosem Verlauf von 2—3 Menstruationsperioden in atypischer Weise hervor, um sich trotz mehrfacher Therapie jahrelang auf mässiger Höhe zu halten und dann allmählich aufzuhören. Zu einem operativen Eingriff bot keine meiner Kranken eine Veranlassung: allerdings handelte es sich lediglich um Fälle von Sactosalpinx serosa, während die oben erwähnte Beobachtung von *Schramm* eine purulenta gonorrhoica betraf; über das Vorkommen der Profluenz bei dieser ist weiter unten zu sprechen. Keine von ihnen hat nach diesem Zustand concipiert. Soweit ich die Fälle verfolgen konnte, blieb die Tube verdickt, wurde aber derb und unempfindlich. Dreimal waren die Adnexa der anderen Seite, soweit als die Palpation feststellen konnte, normal, in den anderen Fällen musste das zweifelhaft erscheinen. Die Menses waren im übrigen nur unerheblich verändert. —

So wenig erheblich in vielen Fällen die Sactosalpinx serosa erscheint, so unzutreffend wäre es, wollte man aus ihrem für gewöhnlich indifferenten Verhalten den Schluss ziehen, dass sie harmlose und deswegen therapeutisch gering anzuschlagende Veränderungen darstellen. Ohne nachweisbaren Grund oder anderweiten Zusammenhang kommt es zuweilen zu intensiver Blutung in dem abgeschlossenen Raum, oder zu Eiterbildung.

Die intratubare Blutung scheint sich zuweilen mit der Menstruationscongestion einzustellen; einige Male kann ich den Verdacht nicht abweisen, dass die eingehende mehrfache Palpation bei Gelegenheit der Demonstration im Unterricht die Gelegenheitsursache geworden ist. Nach *Küstner* (Grundzüge d. Gynäkologie 1894. S. 290) soll die Blutanfüllung der Tuben sich unter schweren Erscheinungen vollziehen.

Erklärung der Abbildungen auf Tafel I.

Fig. 1. *a)* **Salpingitis (catarrhalis) haemorrhagica.** (Querschnitt.)
m Muscularis tubae;
n Mucosa tubae;
l Tubenlumen.
Pikrocarminfärbung. — (Hartnack, Oc. 2, Obj. 4.)
b) **Blutpigmenthaltige Leukocyten** mit normalen roten Blutkörperchen aus der Tubenschleimhaut. — (Hartnack, Oc. 2, Obj. 7.)

Fig. 2. **Salpingitis purulenta acuta dextra.**
o u Ostium uterinum tubae;
o a Ostium abdominale tubae;
o v Ovarium dextrum.
f Fibrinös-eitrige Auflagerungen.
(Ansicht von hinten. — Natürliche Grösse.)

Fig. 3. **Salpingitis purulenta chronica dextra.**
o u Ostium uterinum tubae;
o a Gegend des Ostium abdominale tubae;
o v Ovarium, mit der Tube fest verwachsen.
(Ansicht von hinten. — Natürliche Grösse.)

Fig. 1

Fig. 2.

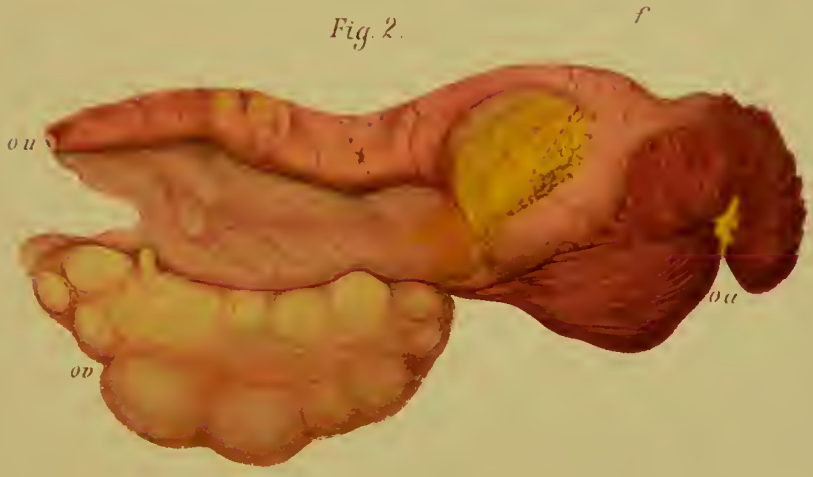

Fig. 3.

Im Gegensatz hierzu kann ich nur berichten, dass das Befinden meiner Kranken meist nicht erheblich gestört war; wenige zeigten sich tiefer angegriffen, wobei zweifelhaft war, in wieweit die in allen diesen Fällen constatierte Pelveoperitonitis daran beteiligt war.

Der gewöhnliche Ausgang der auf diese Weise entstandenen Sactosalpinx haemorrhagica scheint der in Resorption zu sein. Ich habe in verschiedenen Fällen den übrigens als schleimig seröse Flüssigkeit sich darstellenden Inhalt mit blutiger Beimischung angetroffen. Das Blut war nicht geronnen, ein Zeichen, das *J. Veit* (D. Ges. f. Gyn., Bonn 1892, Bd. IV) mit Recht als charakteristisch gegenüber den sonst sehr ähnlichen Fällen von Blutung bei tubarer Schwangerschaft bezeichnet hat. Die Möglichkeit einer Berstung des Hohlraumes durch intratubare Blutung mit allen ihren Consequenzen ist natürlich nicht ausgeschlossen.

Auch Vereiterung einer Sactosalpinx serosa ist vereinzelt zu beobachten, obwohl das Eindringen der Zersetzung erregenden Pilze gerade um so rätselhafter erscheint, wo der Verschluss der Verbindung hier mit der Uterushöhle durch die Thatsache der Flüssigkeitsanhäufung erhärtet ist. Es erübrigt, für diese Fälle ein Vordringen durch die Lymphwege oder die Gewebsspalten selbst anzunehmen.

Die Symptome der Vereiterung und ihr Verlauf decken sich mit denen der Sactosalpinx purulenta.

II. Salpingitis purulenta.

a. Ätiologie.

Wie bereits erwähnt, ist es sehr schwierig, wenn nicht überhaupt unmöglich, in ätiologischer Beziehung zwischen der catarrhalischen und eitrigen Salpingitis eine strenge Grenze zu ziehen, da erstere in sehr vielen Fällen nur ein Vorläufer der letzteren ist; namentlich gilt dies von den gonorrhoischen Erkrankungen, bei denen man häufig auf der einen Seite eine Tubenentzündung mit catarrhalischem und auf der anderen eine solche mit eitrigem Secret oder deren Folgezustände, eine Sactosalpinx serosa, resp. purulenta vorfindet. —

Wenn auch sehr viele der oben angeführten Ätiologien der catarrhalischen Salpingitis schliesslich zu einer eitrigen Entzündung führen können, so haben wir doch als die Hauptursachen der eitrigen Salpingitis die septische und gonorrhoische Infection anzusehen. Unter der ersteren nimmt dann wieder die puerperale Sepsis bei weitem die erste Stelle ein. Man hat sich in der letzten Zeit häufig bemüht, durch Aufstellung von Statistiken das Verhältnis beider zu einander einigermassen festzustellen; solange man hierbei nur auf die Anamnese angewiesen ist, haben derartige Zusammenstellungen entschieden meist

nur einen relativen Wert. Von bei weitem grösserer Bedeutung für die Frage nach der Ätiologie der eitrigen Entzündung sind diejenigen Fälle, in denen es gelungen ist, eitererregende Mikroorganismen im Tubensecret sowohl, wie in der Tubenwand nachzuweisen und auch diese Fälle haben sich in der letzten Zeit in erfreulicher Weise vermehrt. —

Von den auf Grund von anamnestischen Daten gemachten Zusammenstellungen ist eine der ersten die von *A. Martin*, der bereits im Jahre 1886 über 287 Fälle von Tubenentzündungen berichten konnte; unter diesen waren 149 auf fortgeleiteten, einfachen Catarrh des Uterus zurückzuführen, 70 auf eine puerperale, 55 auf eine gonorrhoische, 10 auf eine tuberculöse und 3 auf eine syphilitische Infection. Im Anschluss hieran konnte ich bei 25 zur Operation gekommenen Fällen 10 mal einen gonorrhoischen Ursprung, 4 mal einen puerperalen, 4 mal fortgeleiteten Catarrh vom Uterus aus bei Myom, Carcinom etc. nachweisen, während 7 mal die Ätiologie unklar war. Nach der bereits oben erwähnten neuesten Zusammenstellung kamen an der *Martin*schen Anstalt seit dem Jahre 1886 im ganzen 1484 Fälle von Tuben-Erkrankungen vor; unter denselben befanden sich 1109 catarrhalische, 143 gonorrhoische und 213 septische Erkrankungen (ausserdem noch 7 Fälle von Tuberculose, 7 Fälle von Syphilis und 5 mal Carcinom). —

Weiterhin finden sich noch ähnliche Zusammenstellungen von *Lawson Tait*, der bei 63 Salpingotomien 17 mal eine septische Salpingitis feststellte, unter welchen 16 puerperalen Ursprungs waren und eine nach längerem Tragen eines intrauterinen Pessars aufgetreten war, ferner 19 gonorrhoische Tubenerkrankungen und 10 infolge von acuten Infectionskrankheiten; in 17 Fällen war eine sichere Ursache nicht aufzufinden. *Boldt* fand unter 68 Operationen einer Sactosalpinx purulenta 30 Fälle, welche sich auf eine puerperale Erkrankung zurückführen liessen und 25 infolge einer gonorrhoischen Infection; daneben noch 1 traumatischen und 3 syphilitischen Ursprungs; in 9 Fällen war eine Ursache nicht nachweisbar. *v. Rosthorn* konnte unter 155 Fällen 45 mal eine puerperale und 37 mal eine gonorrhoische Infection feststellen. —

Autoren	Gon.	Salp. septica		Tuber-culose	Syphi-lis	Fortgel. Catarrh	?	Gesamtzahl
		puerp.	non p.					
Martin . . .	198	283	—	17	10	1258	—	1766
L. Tait . . .	19	16	11	—	—	—	17	63
Boldt	25	30	1	2	3	24	9	94
v. Rosthorn . .	37	45	—	—	—	—	73	155
Summa	279	374	12	19	13	1282	99	2078

Aus obiger Zusammenstellung, welche ausschliesslich auf anamestischen Angaben beruht, ergiebt sich also, dass unter 2078 Fällen 386 auf eine septische Infection und zwar die überwiegende Mehrzahl hiervon, 374, auf puerperalen Ursprung zurückzuführen waren, während in 279 Fällen eine gonorrhoische Infection vorlag.

Etwas anders gestalten sich die Resultate, welche bei der Forschung nach der Ätiologie durch genaue bacteriologische Untersuchungen erzielt worden sind. *Wertheim* hat zuerst die betreffenden, in der Litteratur aufzufindenden Angaben zusammengestellt; er sammelte im ganzen 116 Fälle, unter denen 32 mal Gonococcen nachgewiesen worden waren, 6 mal Streptococcen, 1 mal Staphylococcen, 1 mal Pneumococcen und 4 mal unbestimmte Bacterien und Saprophyten, in den übrigen 72 Fällen war der Befund ein negativer. Weitere derartige Veröffentlichungen rühren von *Frommel, Charrier, Schauta* und *Prochownik* her.

Autoren	Gonococcen		Strepto-coccen	Sta-phylo-coccen	Pneu-mo-coccen	Bact. coli	Unbest. Bact. u. Saprophyten	Steril	Gesamt-zahl
	rein	gemischt							
Wertheim .	32	—	6	1	1	—	4	72	116
Frommel .	—	—	—	—	1	—	—	—	1
Charrier . .	5	4	—	—	—	—	—	6	15
Prochownik	1	—	21		—	—	—	5	27
Schauta[1]) .	23	—	15		—	1	—	69	108
Martin . .	15	6	7		5	2	11	63	109
Summa	76	10	50		7	3	15	215	376

Im Gegensatz zu der ersten Tabelle findet sich in der letzten eine verhältnismässige Übereinstimmung zwischen der gonorrhoischen Infection und der septischen: unter 376 Fällen waren im ganzen 161 positive Befunde bei den baeteriologischen Untersuchungen und 215 negative zu verzeichnen. Auf 76 reine Gonococcenbefunde kommen weiterhin 75 Befunde von anderweitigen Bacterien, unter denen die Streptococcen und Staphylococcen mit 50 bedeutend in der Mehrzahl sind; ausserdem fanden sich noch 10 Mischinfectionen, in denen sowohl Gonococcen als auch Strepto- oder Staphylococcen naehzuweisen waren. Es scheint demnach, als ob ein allzu grosser Unterschied zwischen der Häufigkeit der gonorrhoischen und der Infection mit anderweitigen, eitererregenden Bacterien nicht bestände.

Über die Möglichkeit einer Mischinfection sind die Meinungen noch geteilt; während *Wertheim* annimmt, dass die eitrige Tubenent-

[1]) Nach Abzug der *Wertheim*schen Fälle.

zündung auf einer Gonococceninfection beruht, hat *Witte* in drei Fällen neben den Gonococcen anderweitige Bacterien nachweisen können; ebenso halten *Charrier*, *Schmorl*, *Saenger*, *Fritsch*, *Leopold* u. a. an der Möglichkeit einer Mischinfection fest. *Krönig* leugnet dagegen wieder das Vorkommen einer Mischinfection auf Grund von eingehenden Untersuchungen über die Gonorrhoe im Wochenbette. — Bei den in der *Martin*schen Anstalt in dieser Hinsicht im letzten Jahre angestellten Versuchen ist es unter 6 Fällen 2 mal gelungen, bei der Anwesenheit von Gonococcen noch andere Mikroorganismen im Tubeneiter nachzuweisen; so dass die Möglichkeit einer Mischinfection jedenfalls nicht vollkommen von der Hand zu weisen ist, es liegt ja auch kaum ein triftiger Grund vor, warum nicht zu der einen Infection noch eine zweite hinzukommen könnte. —

Bei der ausserordentlichen Wichtigkeit und Häufigkeit der gonorrhoischen Tubenerkrankungen sind wir jedenfalls berechtigt, dieselben als eine besondere Form hinzustellen im Gegensatz zu den übrigen septischen Formen, unter denen die puerperale die erste Stelle einnimmt. —

Sämtliche infectiösen Processe im Wochenbett, sei es nun nach einer Geburt, oder auch einem Abort, sind imstande, eine eiterige Salpingitis hervorzurufen; die die Eiterung hervorrufenden Bacterien sind in erster Linie der Streptococcus pyogenes (aureus und albus) und der Staphylococcus pyogenes. Die Art und Weise der Verbreitung der Infection wird wohl in den meisten Fällen auf directem Wege von Schleimhaut zu Schleimhaut vor sich gehen, wenn man auch den Blut- und Lymphgefässen eine gewisse Rolle hierbei nicht ganz absprechen darf; diese Ansicht wird durch die Untersuchungen von *Poirier* bestätigt, der nachgewiesen hat, dass die Lymphgefässe des Uterus ziemlich entfernt von den Eileitern in der Nähe der Ovarien hin verlaufen, weshalb es auch möglich sei, dass bei puerperaler Endometritis ein Ovarialabscess entstehen könne ohne jede Beteiligung der Tuben.

Die nicht puerperalen, septischen Tubenentzündungen können ebenfalls durch Streptococcen- oder Staphylococceninfection zu stande kommen infolge von operativen Eingriffen an Scheide oder Uterus, sowie durch Infection von seiten anderweitiger Bacterien, namentlich des Pneumococcus lanceolatus *Fraenkel*, des Bacterium coli commune etc. Ausser der Möglichkeit einer Infection von aussen, resp. von Scheide und Uterus aus, kann ebenso gut eine solche von innen vom Darm oder Peritoneum aus zu stande kommen; in ersterer Beziehung sieht man sehr häufig im Anschluss an eine Paratyphilitis eiterige Tubenentzündungen der betreffenden Seite auftreten, ebenso wie auch nach allgemeinen Entzündungen des Bauchfelles.

Was schliesslich die durch Gonococcen bedingte eiterige Salpin-

gitis anbetrifft, so gehört dieselbe nach den bisherigen Untersuchungen entschieden zu der relativ verbreitetsten Form; die directe Ursache haben wir in der Mehrzahl der Fälle in unmittelbarer Übertragung durch den geschlechtlichen Verkehr zu suchen, in einer geringeren Anzahl durch Übertragung mittelst inficierter Gegenstände, Wäsche, Schwämme, Finger etc. *Fritsch* hat einen Fall beobachtet, wo eine gonorrhoische Infection durch ein Pessar zu stande gekommen ist. Der gewöhnliche Verbreitungsweg der Gonococcen ist jedenfalls derjenige von Schleimhaut zu Schleimhaut, ein Vordringen derselben auf dem Wege der Blut- und Lymphbahnen ist, wenn auch anscheinend seltener, so doch ebenfalls ab und zu beobachtet worden. — (Siehe auch: Allgemeine Ätiologie S. 93). —

b. Pathologische Anatomie.

Makroskopisch ist es schon sehr leicht, die acute eiterige Salpingitis von der chronischen zu unterscheiden. Die beigegebenen Abbildungen (Taf. I, Fig. 2 u. 3) stellen zwei in dieser Hinsicht ausserordentlich charakteristische Fälle dar; bei der acuten eiterigen Salpingitis ist zunächst der peritoneale Überzug der Tube hochgradig gerötet infolge einer colossalen Füllung und Erweiterung der Gefässe, welche sich meist in sehr starker Schlängelung über die ganze Tube hin verbreiten; in dem betreffenden Fall von Salpingitis purulenta acuta, der offenbar secundär im Anschluss an eine bestehende acute Peritonitis entstanden war, finden sich ausserdem noch fibrinös eiterige Auflagerungen auf der Tubenoberfläche. Die Tube selbst ist verdickt, länger wie normal, aber verhältnismässig noch wenig geschlängelt; ein stärkeres Hervortreten der Tubenwindungen sieht man jedoch auch schon sehr häufig im acuten Stadium der eiterigen Entzündung; besonders auffällig ist eine riesige Schwellung, Rötung und vermehrte Turgescenz der am Fimbrienende sichtbaren Schleimhautfalten; meist findet sich in den Buchten derselben eiteriges Secret, das sich ebenfalls auf leichten Druck aus dem Ostium abdominale entleert. Schneidet man die Tube in der Längsrichtung auf, so findet man die hochgradig ödematös geschwellten, oft blaurot gefärbten Schleimhautfalten mit mehr oder weniger reichlichem Eiter bedeckt; die Wand der Tube selbst erscheint ebenfalls stark gerötet mit zahlreichen Gefässen durchsetzt und dicker wie normal. —

Im chronischen Stadium fällt zunächst eine oft hochgradige Verdickung und Starrwandigkeit der Tube auf, verbunden mit einem stark geschlängelten Verlauf; die Farbe der Oberfläche ist nicht mehr so intensiv rot, sondern mehr gelblich; die Serosa ist noch von zahlreichen kleineren, meist stark geschlängelten Gefässen durchzogen und mit Überresten von durchrissenen peritonealen Adhäsionssträngen

bedeckt, welche teils die Tubenwindungen unter sich verlötet haben, teils das Ovarium an die Tube herangezogen und zu innigen Verwachsungen mit demselben geführt haben; hierdurch kann es sowohl, als auch durch eine spontane Verklebung der Peritonealflächen der Fimbrien, zum Verschluss des Ostium abdominale kommen. Die Perisalpingitis kann schliesslich zu ausgedehnten Verwachsungen mit sämtlichen Beckenorganen führen; in der Regel sinken die verdickten eiterigen Tuben in den *Douglas*schen Raum und verkleben hier mit dem Beckenboden, mit der hinteren Wand des Uterus, — man findet zuweilen sogar das Fimbrienende dem fundus uteri aufgelötet —, sowie mit den gleichfalls veränderten Adnexen der anderen Seite; ferner kommen innige Verwachsungen mit dem Netz, dem Coecum, namentlich dem Processus vermiformis, Dünndarmschlingen, der Flexura sigmoidea und besonders häufig dem Rectum vor; seltener sind Verwachsungen mit der vorderen Bauchwand, der Blase und dem Ureter. Alle diese Verwachsungen können im Laufe der Zeit zu eiteriger Schmelzung der verklebten Scheidewände und zu Perforationen des Eiters in die betreffenden Organe resp. nach aussen durch die Scheide oder die Bauchwand führen (*Veit*); in vereinzelten Fällen kann es auch zu einer directen Perforation in die Bauchhöhle kommen. — Nach *Zweifel* u. a. sollen Perforationen bei den auf gonorrhoischer Basis beruhenden Sactosalpingen seltener sein, wie bei denjenigen, welche durch Streptococcen-Infection zu stande kommen. —

Was weiterhin die makroskopischen Veränderungen des Tubeninhaltes anbetrifft, so findet man auf einem Querschnitt das Lumen verschieden weit und mit Eiter angefüllt; letzterer kann von dünnflüssiger, schleimigeiteriger oder dickerer, rahmiger bis käsiger Beschaffenheit sein; die Farbe ist je nachdem gelb, grünlich bis grau-gelb oder auch infolge von blutigen Beimengungen von rötlichgelber Beschaffenheit; der Eiter kann sich zuweilen auch so eindicken, dass er beim Aufschneiden der Tube im Lumen und an den Wänden haften bleibt; später kann es nach einigen Beobachtern wieder zu einer Verflüssigung desselben kommen, wobei sich eine trübe seröse Flüssigkeit bildet, in der noch einzelne Fibrin- oder Eiterflocken oder eine krümlige, bröcklige Masse herumschwimmen, hin und wieder sind auch kalkhaltige Niederschläge an der Innenfläche beobachtet worden. —

Die Schleimhautfalten sind anfangs noch sehr deutlich zu erkennen und meist von dicker, wulstiger Beschaffenheit, oft sieht man dieselben von makroskopisch schon deutlich wahrnehmbaren grösseren und kleineren Cystchen durchsetzt; allmählich werden bei gleichzeitig zunehmendem Inhalt die Falten niedriger und auseinander gezerrt; das Lumen klafft dann auf Querschnitten oft sehr weit; die eigentliche Tubenwand ist in der Regel ausserordentlich verdickt und von harter, schwieliger Be-

schaffenheit; in seltenen Fällen findet man dieselben auch wohl von kleinen oder grösseren Abscessherden durchsetzt (*Chiaris* Salpingitis isthmica nodosa; *Zweifels* Salpingitis interstitialis disseminata), namentlich in der Gegend des Isthmus.

Ist es zum Verschluss des Ostium abdominale gekommen, sei es nun spontan oder infolge von Verlötung mit den Nachbarorganen, so ist die erste Bedingung zur Entstehung einer Sactosalpinx purulenta gegeben. Dieselbe kann eine Ausdehnung von Fingerdicke bis zu Faust-, ja Kindskopfgrösse erreichen; die Dicke der Wandung ist hierbei mannigfachen Schwankungen unterworfen. Eine so hochgradige Verdünnung, wie bei der Sactosalpinx serosa, kommt eigentlich nie vor; dagegen kann dieselbe doch einen ziemlich hohen Grad erreichen, wie aus folgender Abbildung hervorgeht (Fig. 46). Trotzdem hier die Sacto-

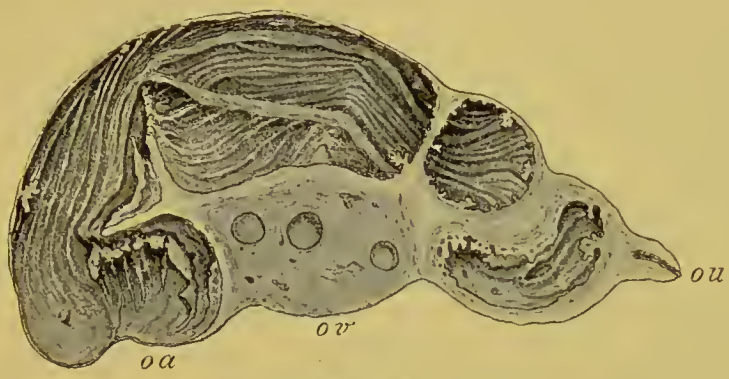

Fig. 46.

Sactosalpinx purulenta sinistra. — Längsschnitt.
ou Ostium uterinum tube; *oa* Gegend des verschlossenen Ostium abdominale; *ov* Ovarium.
(Natürliche Grösse.)

salpinx nur eine Ausdehnung von ca. Daumendicke erreicht hat, ist die Wand an einzelnen Stellen nur noch 0,1—0,2 *cm* dick; andererseits kommen eiterige Sactosalpingen von beträchtlicher Grösse vor, welche noch eine verhältnismässig dicke Wandung besitzen. Mit der Verdünnung der Muskelschichten geht gleichzeitig eine Verdünnung der Schleimhaut Hand in Hand, wenn dieselbe auch der Eiterung stellenweise einen ausserordentlichen Widerstand zu leisten vermag. In der vorstehenden Abbildung lassen sich die Schleimhautfalten in wechselnder Höhe vom Ostium uterinum bis zum Ostium abdominale deutlich verfolgen; einzelne ragen noch ziemlich weit in dendritischer Verzweigung in das ursprünglich ganz mit Eiter angefüllte Lumen vor. In fortgeschritteneren Stadien bleiben allerdings meist von der Schleimhaut nur noch kleine mehr oder weniger dicke Wülste zurück.

Bei Verwachsungen mit den Ovarien kommt es häufig zu einem Durchbruch des Eiters in dasselbe und Bildung einer grossen gemeinsamen Abscesshöhle (Fig. 47), eines Tuboovarial-Abscesses. —

Dauerhafte Verklebungen der Schleimhautfalten unter sich, so dass es zur Bildung verschiedener getrennter Eiterhöhlen (Sactosalpinx purulenta saccata) kommt, scheinen ausserordentlich selten zu sein.

Der Peritonealüberzug der Tube kann infolge der ausgedehnten Verwachsungen und schwieligen Auflagerungen ausserordentlich stark verdickt sein; letztere hängen an den durch Operation gewonnenen Tuben meist in dicken Fetzen herab; meist kommt es auch infolge der mehr oder weniger gewaltsamen Loslösung der Tube aus ihren Verwachsungen zu einer Perforation der Wand, namentlich aber an dem meist in erster Linie bei den Verwachsungen beteiligten Ostium abdominale, das dann oft von strahligen Narben umgeben erscheint.

Schliesslich findet man auch das Bindegewebe des Lig. latum zu-

Fig. 47.

Sactosalpinx purulenta sinistra (Tuboovarial-Abscess). Ansicht von vorn. *ou* Ostium uterinum tubae; *ov* Ovarial-Abscess, der mit der Sactosalpinx communiciert. ($^3/_4$ natürlicher Grösse.)

weilen ausserordentlich stark ödematös durchtränkt, so dass dasselbe eine ganz aussergewöhnliche Dicke bis zu 1,5—2 *cm* erreichen kann. In sehr seltenen Fällen sollen auch eiterige Schmelzungen der Tubenwand nach dem Lig. latum zu vorkommen und hierdurch Veranlassung geben, dass sich grössere und kleinere mit dem Tubenlumen communicierende Abscesshöhlen in demselben bilden.

Mikroskopischer Befund.

1. Salpingitis purulenta acuta septica: a) puerperalis und b) non puerperalis. — Wenn es auch makroskopisch kaum möglich ist, bei einer eiterigen Salpingitis einen Unterschied festzustellen, ob es sich um eine septische oder gonorrhoische Infection handelt, so sind mikroskopisch doch gewisse Veränderungen im acuten Stadium wahrnehmbar, welche auf die eine oder andere Form schliessen lassen, auch wenn es nicht gelingen sollte, durch den Nachweis der verschiedenen Mikroorganismen im Eiter oder Gewebe Klarheit über die Ätiologie zu gewinnen. Der Nachweis der letzteren ist ja namentlich

in neuerer Zeit durch die vervollkommneten Züchtungsverfahren (Pepton-Agar-Glycerin-Nährböden mit Zusatz möglichst eiweisshaltiger Ascites-Flüssigkeit nach *Kiefer*) ganz bedeutend erleichtert worden. Bei der chronischen Form hören allerdings auch alsbald alle Unterschiede im mikroskopischen Bau auf, so dass wir dann nur auf den eventuellen Nachweis der verschiedenen Bacterien angewiesen sind.

Bei der Salpingitis purulenta acuta septica fällt zunächst eine ausserordentlich starke Hypertrophie der Schleimhautfalten, welche zum grössten Teil auf einer ganz bedeutenden Erweiterung der innerhalb derselben verlaufenden Lymphspalten beruht; dieselben sind angefüllt mit Leukocyten und Fibrinniederschlägen, hin und wieder findet man auch rote Blutkörperchen. — Diese Veränderung dürfte wohl am ersten mit der Art und Weise des Eindringens der Streptococcen auf dem Wege der Lymphbahnen in Zusammenhang zu bringen sein; wir finden diese Form namentlich nach septischer Infection vom Uterus aus, nach Aborten etc. Wird die Tubenschleimhaut dagegen zunächst vom Peritoneum aus, also durch unmittelbare Berührung inficiert, so haben wir eine ganz ähnliche Form der Entzündung, wie bei der gonorrhoischen Infection, die ja auch meist durch directe Fortpflanzung von Schleimhaut zu Schleimhaut zustande kommt.

Das Lumen der Tube ist mit zahlreichen Leukocyten angefüllt, zwischen denen sich im acuten Stadium meist noch Streptococcen und Staphylococcen in wechselnder Menge nachweisen lassen. Das Epithel kann anfangs nur in geringem Grade verändert sein: zunächst schwinden die Flimmerhaare, die sich aber auch an geschützten Stellen in der Tiefe der Schleimhautbuchten noch verhältnismässig lange erhalten können; dann treten Veränderungen in der Höhe der Zellen auf, und zwar zuerst an den dem Druck am meisten ausgesetzten Stellen, den Berührungsstellen der Falten, oder aber das Epithel wird durch die zunehmende Anschwellung oder Verdickung der Falten gleichsam auseinander gezerrt, bis dasselbe eine längliche Gestalt angenommen hat; schliesslich kommt es zum vollkommenen Schwund und eiteriger Einschmelzung desselben (Fig. 48).

Die Schleimhaut selbst zeichnet sich durch eine hochgradige Schwellung aus, die teils durch die erwähnte Ausdehnung der Lymphspalten, teils durch eine allseitige Rundzellen-Infiltration bedingt wird. Die Infiltration beginnt auf der Höhe der Falten in der Nähe der stark erweiterten und strotzend mit Blut gefüllten Gefässe; hierdurch schwellen dieselben kolbig an und füllen das Lumen der Tube vollkommen aus. Allmählich beginnt dann eine Auswanderung der weissen Blutkörperchen und Leukocyten aus der Schleimhautfalte durch die Epithelzellen hindurch, und das Lumen und auch die tieferen Ausbuchtungen der Falten füllen sich so weit wie möglich mit denselben

an. An den Stellen, wo das Epithel zugrunde geht, kommt es alsbald zu Verklebungen der Falten, welche sich infolge dessen zu mehr oder weniger dicken Wülsten umbilden und die durch die Epithelabschnürungen zustande kommenden drüsenähnlichen, cystischen Hohlräume einschliessen. In besonders acut verlaufenden Fällen kann es auch sehr schnell zu einer oberflächlichen, vollkommenen Necrose der Schleimhaut kommen, so dass dieselbe ganz mit diphtherischen Membranen bedeckt erscheint. —

Fig. 48.

Salpingitis purulenta acuta septica.

l Tubenlumen, mit Eiterkörperchen angefüllt; *m* muscularis tubae; *n* mucosa tubae, mit hochgradig erweiterten Lymphspalten und starker kleinzelliger Infiltration. — (Hartnack, Oc. 2, Obj. 2.)

Bei der acuten septischen Salpingitis tritt auch sehr bald eine Mitbeteiligung der Muskelschichten ein; dieselbe besteht zunächst in einer hochgradigen kleinzelligen Infiltration, welche in der Nähe der oft colossal erweiterten Gefässe auftritt und sich von hier aus schnell zwischen die Muskelbündel und das intermuskuläre Bindegewebe ausbreitet. Muskeln wie Bindegewebe können fast durch die Rundzellen-Infiltration erdrückt werden (Taf. II, Fig. 1). Letztere erstreckt sich auch sehr bald bis dicht unter den Peritonealüberzug, in dessen Umgebung namentlich eine starke Injection, Vermehrung und Erweiterung sämtlicher Gefässe auffällt. An einzelnen Stellen kommt es auch wohl zu grösseren oder kleineren Blutextravasaten.

2. Salpingitis purulenta acuta gonorrhoica. Besonders

charakteristisch, abgesehen von dem Nachweis der Gonococcen, ist für die acute gonorrhoische Tubenentzündung, dass die Erkrankung sich anfangs vorwiegend auf die Schleimhaut beschränkt; sehr häufig geht dem eitrigen ein rein catarrhalisches Stadium voraus. Man findet ausserdem oft bei ganz sicher auf gonorrhoischer Basis entstandener, beiderseitiger Entzündung der Tuben auf der einen Seite eine catarrhalische und auf der anderen eine eiterige Salpingitis. Sehr interessant ist gerade in dieser Beziehung ein vor kurzem von *Döderlein* beobachteter Fall, in welchem derselbe bei einer Laparotomie beide Tuben entfernt hatte, obschon die linke makroskopisch keine besonderen Veränderungen erkennen liess, sondern nur eine geringe Menge leicht getrübter, seröser Flüssigkeit enthielt. Bei der mikroskopischen Untersuchung ergab sich jedoch, dass nicht nur in dem eiterigen Inhalt der rechten Tube, sondern auch in dem spärlichen serösen der linken zahlreiche Gonococcen vorhanden waren.

Die Thatsache, dass der Gonococcus, wie früher vielfach angenommen wurde, nicht an ein bestimmtes Epithel gebunden ist, sondern sowohl auf fast allen Epithelarten als auch im Bindegewebe Entzündungen hervorrufen kann, ist durch eine ganze Anzahl von Beobachtungen bewiesen und namentlich durch die eingehenden Untersuchungen *Wertheims* erhärtet worden; man findet den Gonococcus demnach bei gonorrhoischer Salpingitis nicht nur in dem das Lumen füllenden Eiter, sondern auch innerhalb der Schleimhaut sowohl, wie auch in dem eitrig infiltrierten Bindegewebe und auf dem Peritonealüberzuge, wovon man sich leicht, namentlich bei verhältnismässig frischen Fällen überzeugen kann.

Die Gonococcen bewirken zunächst eine hochgradige Rundzellen-Infiltration innerhalb der Schleimhautfalten; die Gefässe derselben sind stark gefüllt und erweitert; in der Umgebung derselben beginnt die Auswanderung der Leukocyten, welche sich alsbald in grösserer Menge zunächst unter dem Epithelbesatz ansammeln, die Epithelschicht durchbrechen und so das Lumen der Tube und die sämtlichen Schleimhautbuchten mit Eiter auffüllen. Die Infiltration erstreckt sich dann auch alsbald gleichmässig über die ganze Schleimhaut bis dicht an die Ringsmuskulatur. Dass die Gonococcen in erster Linie eine Zerstörung des Epithels bewirken, wie *Zweifel* annimmt, kann ich nach meinen Untersuchungen nicht bestätigen; ich habe sowohl ganz frische, wie auch schon fortgeschrittenere Stadien der gonorrhoischen Entzündung gesehen, bei denen das Oberflächenepithel der Schleimhaut noch vollkommen erhalten war, trotzdem in dem Tubeneiter eine Menge von Gonococcen und auch in der Schleimhaut selbst vereinzelte nachzuweisen waren. Wie bereits erwähnt, scheint die Muskulatur anfangs dem Eindringen der Gonococcen einen starken Widerstand entgegenzu-

setzen, wie auch anderen Bacterien gegenüber. Schliesslich stellt sich aber auch hier eine herd- oder strichförmige Rundzelleninfiltration in der Umgebung der Gefässe und zwischen den Muskelbündeln ein, welche sich bis dicht unter das Peritoneum erstrecken kann. — Man findet nicht selten, sowohl auf der Höhe der Falten dicht unter dem Epithelbesatz, als auch namentlich unter dem Peritonealüberzuge ausgedehnte Blutungen in das Gewebe, welche sowohl das Epithel abheben, als auch das Peritoneum verwölben können.

3. Salpingitis purulenta chronica. Im weiteren Verlauf der eitrigen Tubenentzündung dürften sich kaum noch Anhaltspunkte dafür finden lassen, durch welche Art von Bacterien die Erkrankung hervorgerufen worden ist; es ist bekannt, dass die eitererregenden Mikroorganismen nach einiger Zeit zu Grunde gehen; es kann dann selbst noch gelingen, Coccen auf mikroskopischem Wege im Eiter nachzuweisen, die sich dann allerdings meist schon durch ein vermindertes Färbungsvermögen auszeichnen, während gleichzeitig angestellte Culturversuche vollkommen negativ ausfallen; die Gonococcen scheinen von den in Betracht kommenden Mikroorganismen diejenigen zu sein, welche am schnellsten zu Grunde gehen.

Der Eiter selbst wird bei der chronischen Salpingitis zuweilen dickflüssiger und nimmt oft eine mehr käsige Beschaffenheit an; ist es zum Verschluss des Ostium abdominale gekommen, so können bei sehr chronischem Verlauf die festen Bestandteile desselben allmählich ausfallen und geringer werden, so dass schliesslich die Tube wieder mit einer mehr serösen Flüssigkeit angefüllt ist (Übergang der Sactosalpinx purulenta in die Sactosalpinx serosa).

Auch bei der Salpingitis purulenta chronica kann sich das Oberflächenepithel an einzelnen Stellen noch sehr lange erhalten; bei der Verschmelzung der Falten untereinander sieht man zuweilen, dass es sich von einem Schleimhautwulst zum anderen ununterbrochen fortsetzt, so dass die Oberfläche der Schleimhaut noch vollkommen mit Epithel besetzt ist (Fig. 49). Die Form der Epithelien geht natürlich hierbei die mannigfachsten Wandlungen ein; sie werden bedeutend niedriger und nehmen schliesslich infolge des zunehmenden Inhaltdruckes und der Dehnung der Wand eine sehr lang ausgezogene Form an. In anderen Fällen geht das Oberflächenepithel schnell zu Grunde infolge der eitrigen Einschmelzung; länger hält es sich natürlich an den tiefsten Stellen der Schleimhautfalten und vor allen Dingen dann, wenn es durch die Verwachsungen der Falten im Innern abgeschnürt wird; an derartigen geschützten Stellen kann es sogar seine hohe Form und selbst zuweilen auch noch seine Flimmerhaare bewahren.

Die Schleimhautfalten selbst verändern ihre Gestalt teils infolge der äusserst starken Rundzelleninfiltration im Innern, wodurch sie eine

mehr kolbige und rundliche Form annehmen im Gegensatz zu der mehr länglichen, gestreckten im normalen Zustande, teils infolge der nach einiger Zeit gewöhnlich auftretenden Verwachsungen untereinander; letztere finden sich in der Mehrzahl der Fälle zwischen benachbarten Falten, zuweilen kommt es aber auch zu Verwachsungen gegenüberliegender Falten, so dass hierdurch das Tubenlumen in zwei oder mehr Abteilungen getrennt wird; einen vollkommenen Verschluss durch Verwachsungen der Schleimhaut oder der Wandung selbst habe

Fig. 49.

Salpingitis purulenta chronica.

m muscularis tubae; *n* mucosa tubae; *l* mit Eiter gefülltes Lumen. — (Hartnack Oc. 2, Obj. 2.)

ich nie beobachtet, wohl aber hochgradige Verengerungen des Lumen infolge der oft sehr spitzwinkligen Abknickungen des Tubenrohres.

Infolge der mächtigen Rundzelleninfiltration im Innern der Falten kommt es allmählich zu einem Schwund der zahlreichen, mit Epithel ausgekleideten Hohlräume, sowie einer Compression und einem Untergang der Gefässe; an der Oberfläche tritt weiterhin eine eitrige Schmelzung des Gewebes oder selbst eine circumscripte Necrose mit nachfolgender Abstossung der obersten Schicht ein; dieselbe kann sich bis zur Muskulatur fortsetzen und eine vollkommene Zerstörung der Schleimhaut zur Folge haben. Meist findet man dann an Stelle der Schleimhaut

nur noch eine schmale Schicht von Granulationsgewebe, in dem sich aber doch noch hin und wieder kleine, mit niedrigem Cylinderepithel ausgekleidete Hohlräume vorfinden. In anderen Fällen kommt es zu einem gewissen Stillstand in dem Eiterungsprozess. Die zu breiten Wülsten zusammengeschrumpften Falten wandeln sich wieder in fibrilläres Bindegewebe um, es tritt eine fibröse Induration ein, wobei die Schleimhaut einen mehr narbigen Charakter annimmt und so in den Stand gesetzt wird, ihrer weiteren eitrigen Zerstörung einen längeren Widerstand entgegenzusetzen.

Die Tubenwand selbst ist bei der chronischen eitrigen Salpingitis in allen Fällen hochgradig verdickt; die Wand kann eine Dicke von 0,5—0,6 cm einnehmen, während die ganze Tube häufig auf dem Querschnitt einen Durchmesser von 1,5—2 cm erreicht. Die kleinzellige Infiltration erstreckt sich auf alle Schichten der Wand; sie kann mehr diffus sein, sich herdweise vorzugsweise um die Gefässe gruppieren oder sich streifenförmig zwischen den Muskeln und Bindegewebsbündeln hinziehen. Die Verdickung der Wand beruht in den meisten Fällen auf einer ausgesprochenen Hyperplasie des Bindegewebes, namentlich in den ausgesprochen chronischen Fällen; in einzelnen Fällen findet sich allerdings auch wohl eine Hypertrophie der Muskulation, welche von *Kaltenbach* bekanntlich als Arbeitshypertrophie infolge des Verschlusses des Ostium abdominale gedeutet worden ist.

Die Gefässe innerhalb der Muskulatur sind vermehrt und stark erweitert; die arteriellen zeigen oft eine ganz bedeutende Verdickung der Wandung; hin und wieder findet man in der Umgebung derselben grössere und kleinere Blutaustritte, namentlich häufig in der Nähe des Peritonealüberzuges.

Das Peritonealepithel ist in den meisten Fällen vollkommen geschwunden; hin und wieder findet man wohl noch Spuren davon. Statt dessen findet man an vielen Stellen Fibrinauflagerungen und neugebildetes Bindegewebe, welches in der Regel aus gefässreichen, fibrillären Faserzügen besteht; dasselbe kann oft eine Dicke von mehreren Millimetern erreichen.

Von *Zweifel* ist eine besondere Form der chronischen eitrigen Salpingitis als Salpingitis interstitialis disseminata bezeichnet worden. Es handelte sich in dem betreffenden Fall um eine durch Streptococcen-Invasion verursachte eitrige Entzündung; zwischen den Muskelschichten fanden sich regellos verteilt eine grosse Anzahl kleiner Abscesse; eine derartige herdweise vorkommende Anhäufung von Rundzellen findet man gar nicht so selten, namentlich in der Umgebung der Gefässe, während wirkliche Abscessbildungen in der Wand verhältnismässig selten sind.

4. Sactosalpinx purulenta. Der Inhalt einer Sactosalpinx

purulenta besteht aus gelblichem, dünn- oder dickflüssigem, aus eingedicktem, fast käsigem Eiter oder aus eitrig-seröser Flüssigkeit, die hin und wieder auch geringe blutige Beimengungen enthalten kann; man findet je nachdem mikroskopisch frische und alte zerfallende Eiterkörperchen, rote Blutkörperchen, Fibrinfäden, abgestossene und in Degeneration begriffene Epithelzellen, sowie Detritusmassen. Der Nachweis von Mikroorganismen im Eiter hat fast stets ein negatives Resultat.

Die Dicke der Wandungen einer Sactosalpinx purulenta zeigt eigentümliche Schwankungen, für welche sich bestimmte Ursachen nicht nach-

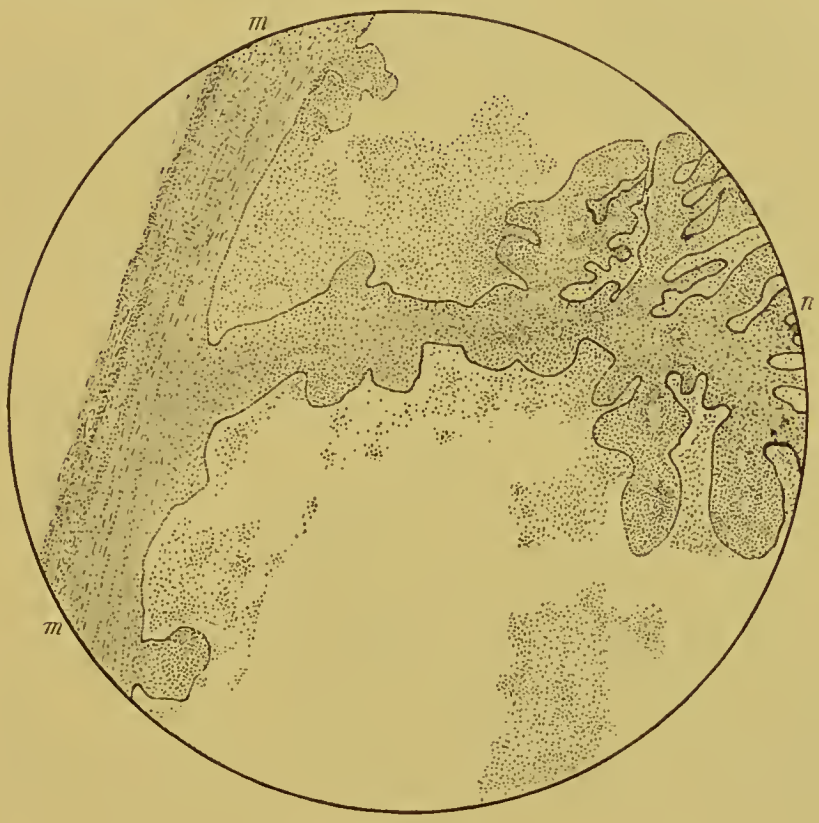

Fig. 50.

Sactosalpinx purulenta.

m muscularis tubae; *n* mucosa tubae. — (Hartnack, Oc. 2, Obj. 2.)

weisen lassen; durchschnittlich ist allerdings die Wand um so dünner, je massenhafter der eitrige Inhalt ist; es kommen indessen auch Fälle vor, wo bei verhältnismässig geringer Ausdehnung bereits eine so hochgradige Verdünnung der Wand besteht, wie sie für die Sactosalpinx serosa eigentlich die Regel ist; es liegt ja nahe, in einem derartigen Fall die Vereiterung einer Sactosalpinx serosa anzunehmen, jedoch lässt sich dies wohl kaum mit positiver Sicherheit beweisen. In vorstehender Abbildung (Fig. 50) handelt es sich um einen Schnitt aus der in Fig. 46 dargestellten, ausserordentlich dünnwandigen Sacto-

salpinx purulenta. Der Inhalt bestand aus verhältnismässig frischen Eiterkörperchen; Mikroorganismen waren in demselben nicht mehr nachzuweisen. Die Dicke der Wandung beträgt auf dem Querschnitt 0,1—0,2 cm; an einzelnen Stellen sieht man dünne verzweigte Schleimhautfalten noch weit in das Lumen vorspringen; dieselben sind fast alle noch mit verhältnismässig gut erhaltenem Cylinderepithel bedeckt, in der Tiefe der Buchten sind dieselben sogar noch mit deutlichem Flimmerhaar besetzt; an den zwischen den einzelnen vorspringenden Falten befindlichen Schleimhautstellen ist das Epithel infolge der starken Dehnung der Wand sehr in die Länge gezogen und fast in spindelförmige Zellen umgewandelt; an einzelnen Stellen ist dasselbe ganz zu Grunde gegangen. Die Schleimhautfalten sind durchweg hochgradig mit Leukocyten durchsetzt; die noch vorhandenen Gefässe sind stark mit Blut gefüllt. Die übrigen Wandbestandteile sind ausserordentlich atrophisch, sowohl die Muskelbündel, wie auch das intermuskuläre Bindegewebe; die Gefässe sind sehr spärlich; in ihrer Umgebung findet man noch kleinere Rundzellenanhäufungen, welche sich stellenweise streifenförmig zwischen den Muskeln und dem Bindegewebe hinziehen. —

In der Mehrzahl der Fälle ist das Bild allerdings ein ganz anderes; die Schleimhaut ist fast vollkommen durch die Eiterung zerstört; man findet statt dessen nur noch einen mehr oder weniger breiten Saum von Granulationsgewebe oder fibrös induriertem, narbigem Bindegewebe, das ganz vereinzelt noch Spuren von abgeschnürtem Epithel enthalten kann. In der Umgebung desselben besteht meist eine starke kleinzellige Infiltration, welche auch die ganze Wand durchsetzt; die Muskeln sind in der Regel atrophisch, während das Bindegewebe eine oft noch recht bedeutende Hyperplasie aufweist. Die Gefässe sind am zahlreichsten unter dem Peritonealüberzuge entwickelt und stark mit Blut gefüllt; die Wandungen der Arterien sind oft hochgradig verdickt, hin und wieder kommt auch eine hyaline Degeneration der Gefässwände vor; grössere und kleinere Hämorrhagien sind fast stets in der Nähe des Peritoneum vorhanden. In einzelnen Fällen ist die ganze Wandung stark ödematös durchtränkt; man sieht dann innerhalb des Bindegewebes spaltförmige Lücken, welche mit grossen Rundzellen und Fibringerinnseln angefüllt sind. Das Peritoneum selbst ist mit Fibrinauflagerungen und oft ausserordentlich dicken, aus neugebildetem Bindegewebe bestehenden Schwielen bedeckt; bei vorhandener allgemeiner Peritonitis findet man auch frische eitrige Auflagerungen.

c. Symptome und Diagnose.

1. Salpingitis purulenta. Häufiger als bei der einfachen catarrhalischen Salpingitis tritt das acute Stadium bei der eitrigen Eileiter-

entzündung prägnant hervor, wenn auch keineswegs derart, dass dadurch die Diagnose stets gesichert würde; auch hierbei verschleiern teils die Symptome der uterinen oder peritonealen Erkrankung diejenigen der Tubenentzündung, so bei der Salpingitis septica, teils sind sie selbst so wenig ausgesprochen, dass sie der Aufmerksamkeit der Kranken völlig entgehen, wie bei der Salpingitis gonorrhoica. Die chronischen Formen bilden sich nicht gleichmässig aus ausgesprochenen acuten hervor; hier ist besonders auf die chronisch gonorrhoischen hinzuweisen. Wir trennen die Gruppe der Salpingitis purulenta in eine septica und gonorrhoica.

a. Salpingitis purulenta septica. Entsprechend der oben ausgeführten Einteilung sind die im Puerperium entstandenen septischen Erkrankungen (die Staphylo- und Streptococcen-Salpingitis) zu trennen von den nicht puerperalen, zu denen noch die Pneumococcen-Salpingitis und die des Bacterium coli hinzutreten.

Die im Puerperium entstehende Salpingitis purulenta septica, welche eine eingehende Würdigung zuerst von *E. Martin* und *Buhl* gefunden hat, entsteht stets im Anschluss an eine Endometritis septica puerperalis. Wie mein Vater schon hervorhebt, prägt sich das Übergreifen der Erkrankung auf die Eileiter in einer heftigen Steigerung des Fiebers und intensiven Schmerzen aus. In der Regel folgt ihr aber sehr bald eine Peritonitis infolge der Ausbreitung der Infection auf das Beckenperitoneum, die dann regelmässig mit ihren schweren, so oft deletären Erscheinungen die Tubenerkrankung völlig in den Hintergrund treten lässt.

Selten vor dem dritten Tage, oft viel später nach dem Beginn der ersten klinischen Symptome, tritt die Erkrankung der Tube ein, selten mit stark ausgeprägter Steigerung der Schmerzen oder nachweisbarer Veränderung im Tastbefund: gewöhnlich ist die Salpingitis purulenta septica puerperalis acuta nicht als eine scharf erkennbare Episode der allgemeinen puerperalen Sepsis bemerkbar. Sie ist nur Teilerscheinung, die Parametritis und vor allem die Peritonitis setzen weit gröbere Veränderungen, aus denen die Tube nicht zu isolieren ist. Kommt es in acutem Verlauf zur Abscessbildung, so zerfällt unter dem Peritoneum auch die Tube eitrig. In dem oft kaum entwirrbaren Durcheinander der Beckenorgane ist dann auch auf dem Sectionstisch eine exacte Scheidung kaum möglich.

Überstehen die Kranken die erste Wirkung der Infection, so kommt anscheinend nicht gerade selten das para- und perimetritische Exsudat rascher zu einer nahezu vollständigen Resorption, während die Tube, mit ihrem eignen mehr gesonderten Lymphstromgebiet, besonders aber infolge der an ihr eingetretenen schweren Veränderung — Verlötung der Fimbrien, Bildung von Abscessherden in der Continuität — nur sehr unvollkommen ausheilt. So erklärt es sich,

dass oft nach anscheinend völlig normaler Rückbildung und Genesung die chronische Salpingitis purulenta allein noch übrig bleibt. Sie wird der Herd von immer wiederkehrenden Schmerzen und der Ausgangspunkt gelegentlicher Temperatursteigerungen; sie ist palpatorisch nachweisbar und macht sich durch die häufige Exacerbation der klinischen Erscheinungen bemerkbar. Dann folgen sich in mehr oder weniger ausgesprochenen Intervallen Anfälle von Resorptionsfieber, das den derartigen abgeschlossenen Eiterprocessen eigentümlichen Verlauf nimmt: Fröste, abendliche Exacerbationen, morgendliche Remissionen — auch gleichmässig hohe Temperaturen, mit allmählichem Abfall — oder auch plötzlichem Nachlass bei eintretender Perforation. Die Ursache dieses plötzlichen Hervorbrechens schwerer Symptome ist oft anscheinend sehr geringfügig. Ich habe sie im Anschluss an die Menstruation, oder an sexuelle Traumata und Erkältungen gesehen. Das sind die Fälle, in denen besonders an sich harmlose ärztliche Eingriffe so grosses Unheil anrichten.

Der locale Befund der Sactosalpinx purulenta puerperalis chronica ist nur selten streng abzugrenzen. Die Unterbauchgegend ist ausgesprochen empfindlich. Fast ist es Regel, dass bei der puerperalseptischen Salpingitis beide Tuben erkrankt sind, wenn auch in verschiedener Intensität, auch wohl mit ungleichartigem bacteriologischen Befund. Die erkrankten Organe werden meist als mehr oder weniger rundliche faustgrosse Verdickungen im Becken gefühlt, sie liegen dem Uterus an; oft kann man sie deutlich neben dem Corpus heraustasten. Das eigentliche Parametrium, der unmittelbar über und neben dem seitlichen Scheidengewölbe liegende Teil ist frei, höchstens von einer dicken, auch wohl empfindlichen Narbe durchzogen. Die Sactosalpinx purulenta kann sich so derb und prall anfühlen wie ein subserös entwickeltes Myom, das dem Corpus uteri anliegt oder aufsitzt; sie kann sich aber auch in den Douglas hinunter ausbreiten, von hinten und von der Seite her den Uterus nach vorn und der anderen Seite hin verlagern. Beiderseitige Sactosalpingen füllen den Douglas ganz aus, mit Mühe fühlt man zwischen ihnen und dem Uterus, der dann nach vorn und etwas nach der einen Seite verschoben ist, noch eine Furche. Nach oben erscheint die Masse meist scharf abgesetzt. In der Regel ist der uterine Tubenteil als Stiel bemerkbar, selten habe ich ihn bei vorsichtiger Tastung nicht doch noch isoliert. Das Ovarium ist in der Regel gar nicht oder nur undeutlich herauszufühlen; manchmal machen seine als kleine Cystchen mit dünner Wand bemerkbaren Follikel die Lage der Keimdrüse kenntlich; zuweilen liegt das Ovarium derart abseits, hinten oben, dass die Isolierung unmöglich ist: der Typus des sogenannten Tuboovarialtumor.

Die Sactosalpinx selbst hat harte, derbe Wandungen, die durch Massenzunahme des ganzen Organes stark geschlängelt sind. Die Ein-

schnürungen durch peritonitische Schwielen oder knotige Auftreibungen bei Abscessherden gestalten die Oberfläche des Ganzen charakteristisch um.

Die Verwachsung mit Darmschlingen ist zuweilen deutlich fühlbar. Das Ganze erscheint zunächst wesentlich grösser, als es bei genauerer Untersuchung und Verdrängung des Darminhaltes schliesslich erkannt wird. Einige Male konnte ich nach ausgiebiger Evacuatio alvi den Unterschied in der Grösse der Geschwulst ganz frappant demonstrieren und die Diagnose auf Darmverwachsungen stellen, die sich nachher bei der Operation vollständig bestätigte.

Im weiteren Verlauf ist auch bei Sactosalpinx chronica purulenta puerperalis Resorption bis zur völligen Ausheilung nicht selten, d. h. unter Atresie des Ostium abdominale: die Frauen bleiben steril. In nur drei Fällen ist später noch Schwangerschaft eingetreten, also die Heilung ohne diese Folge zu stande gekommen. — Doch halte ich die Annahme des Vorkommens derartiger Restitutio ad integrum in einer grösseren Zahl von Sactosalpinx-purulenta-Fällen für wohl berechtigt, obwohl das poliklinische Material ebenso wie das private sich bekanntlich nur zu leicht der späteren Controlle entzieht.

Wenn *Zweifel* es als besonders charakteristisch für diese septische Salpingitisform bezeichnet, dass dabei eine Schwellung der Inguinaldrüsen auftrete, so kann ich das nicht bestätigen. Dagegen habe ich ebenso wie *Zweifel* dabei eine constante Störung der Menstruation feststellen können: zuweilen traten gerade zur Zeit der Menses die acuten Zwischenfälle hervor.

Tritt im Verlauf der intercurrenten acuten Zwischenfälle bei Sactosalpinx purulenta puerperalis chronica Abscessbildung mit Schmelzung und Durchbruch ein, so ergiesst sich der Eiter durch die nächstliegenden Organe, besonders den Darm, aber auch die Scheide und die Blase, selten durch die Bauchwand, die vorher in die Infiltration mit einbezogen werden.

Selten kommt es bei Sactosalpinx purulenta septica zu dem schon oben erörterten Bild der Profluens. Auch da steigern sich in den bisher bekannten Fällen[1]) ebenso wie bei Sactosalpinx serosa profluens in unregelmässigen Intervallen die Beschwerden, während die Masse an Umfang zunimmt. Es treten peritonitische Erscheinungen hervor, dabei uterine Koliken, bis mit der Entleerung von Eiter plötzlich Remission erfolgt. Die citierten Fälle heilten ohne Operation.

b. Salpingitis purulenta septica non puerperalis. Die Zahl der hierher zu rechnenden Beobachtungen ist an sich noch zu klein, als dass sie gestatten könnte, ein klares Bild ihres klinischen

[1]) *Cullingworth.* Br. med. J. II. 1893. — *Murray.* Transact. americ. gyn. Society XVIII. S. 334. Mabit. Nouv. Arch. Nr. 6. 1894. S. 267. — *Zinke.* Americ. Journ. obstetric. XXVIII. 1893. S. 579.

Verlaufes zu skizzieren. Immerhin aber treten einige Züge hervor, welche bestimmte Abweichungen von dem der puerperalen Salpingitis kennzeichnen.

1. Der Bacillus lanceolatus *Fränkel* hat übereinstimmend in allen bisher bekannten Fällen seiner Localisation in der Tube lebhafte Reizerscheinungen verursacht. Intensive Schmerzanfälle im Unterleib, Fieber mit Frösten und Brechneigung begleiten augenscheinlich constant sein erstes Auftreten in der Tube, wie *Frommel* und *Witte* hervorheben. Nur in dem Fall von *Frommel* (C. f. Gyn. 1892, S. 202) waren Lungenaffectionen vorhergegangen, anscheinend tuberculöser Natur. Es bleibt nur anzunehmen, dass die Pneumococcen, deren Ansiedelung an so vielen Stellen des Körpers bereits nachgewiesen worden ist, wie die übrigen Eitererreger von der Scheide aus ihren Einzug in die Genitalien halten. Sie bedingen im Verein mit den Staphylococcen oder anderen Bacillen (*Witte* fand neben dem Pneumococcus lanceolatus unter vier Fällen einmal den Bacillus des malignen Ödems) die eitrige Entzündung der Tube. Für gonorrhoische Erkrankungen gab die Anamnese keine Anhaltspunkte.

Die Salpingitis purulenta hat unter den bisher beobachteten Fällen nur einmal zu ihrer deletären Entwickelung längere Zeit, $1^1/_2$ Jahre, in einem meiner Fälle ungefähr 6 Monate in Anspruch genommen. In plötzlichen Anfällen steigerten sich schliesslich das Fieber und die Schmerzen innerhalb von etwa 14 Tagen derart, dass der rapide Kräfteverfall alsbald zu raschem Eingreifen drängte. Erscheinungen anderweiter Localisation fehlten, speciell ist in allen diesen Fällen die Lunge zur Zeit der Operation frei gewesen. Die Menses wurden sehr schmerzhaft, profus, traten vorzeitig ein.

Der locale Befund liess alsbald eine intensive peritonitische Reizung bei frischen und alten peritonitischen Verwachsungen erkennen. Die hinter und neben dem Uterus wahrnehmbare Tubenmasse war in allen Fällen von mässiger Grösse, elastischer Consistenz, an dem nicht veränderten uterinen Tubenabschnitt mit dem Fundus uteri verlötet, mit der Seite des Corpus flächenhaft verwachsen. Die andere Tube war in allen Fällen nicht in gleicher Weise erkrankt. Der Uterus fand sich stets im Zustand chronischen Catarrhes. Gewiss kommt ein ebensolcher Verlauf und Befund auch bei der puerperal-septischen Form der Salpingitis acuta und bei der gonorrhoica zur Beobachtung. Fehlt aber in der Anamnese der Zusammenhang mit einem Wochenbett und gonorrhoischer Infection, so müssen die stürmische Einleitung, die rasche Verbreitung auf das Peritoneum und die ausgesprochene Rückwirkung auf das Allgemeinbefinden immerhin die Möglichkeit einer Pneumococceninfection nahe legen.

Drängt der Ernst des Zustandes zur Operation, so muss hierbei, ent-

sprechend der Gefahr, welche die Berührung des Pneumococceneiters mit dem Peritoneum mit sich bringt, mit ganz besonderer Sorgfalt die Überimpfung in das Peritoneum oder die Bauchwunde verhindert werden.

2. Das Bacterium coli ist bis jetzt, wie wir oben sahen, nur vereinzelt in der Tube nachgewiesen worden. Aber weder die Infection mit Bacterium coli noch die mit anderen Eitererregern, welche entsprechend den Beobachtungen von *W. A. Freund* aus Blinddarmentzündungen resp. aus Herden in der Umgebung des S. Romanum, oder in den Fällen von *L. Landau* bei Virgines intactae aus perityphlitischen Herden — die Folge von Kotstauung — in die Tube gelangten, ebenso auch nicht die Beobachtungen von *Pozzi*, bei denen die Salpingitis auf einen intestinalen Ursprung zurückgeführt werden, haben ein klinisch genügend charakteristisches Bild verursacht; *Landaus* Kranke hatten an Perityphlitis gelitten, sie waren in Genesung, als beide Male Suppressio mensium eintrat, an welche sich eine schwere Salpingitis purulenta acuta anschloss. Wenn *Landau* annimmt, dass bei der Suppressio mensium Blut in den Bauchraum geflossen und dieses Blut einen Nährboden für die Entzündungserreger der perityphlitischen Herde abgegeben habe, so bleibt er für diese Deutung den näheren Nachweis schuldig. Mir scheint, dass in diesen Fällen die Invasion auf dem entgegengesetzten Wege erfolgt ist; aus der Salpingitis hat sich die Peritonitis entwickelt mit den Darmverwachsungen, der Peri- und Paratyphlitis. Dann ist für die Einwanderung des Bacterium coli sowie der übrigen Coccen die Brücke hergestellt, auf welcher dieselben in die Tube gelangen.

Bei dem so häufig völlig schleichenden Verlauf der Salpingitis chronica purulenta ist keineswegs ausgeschlossen, dass die einwandernden Coccen, woher sie auch kommen mögen, lediglich ein acutes Stadium des chronischen Zustandes in Scene setzen. Dass aber auch dann die Zerstörung der Sactosalpinx ohne bemerkbare Erscheinungen einhergehen kann, beweist der viel citierte erste Fall von Actinomycose der *Zemann*schen Arbeit.

Die Symptome aller dieser Salpingitisformen decken sich mit denen der Salpingitis purulenta septica puerperalis. Fehlt jeder Zusammenhang mit einem Puerperium, so wird für weitere Vermutungen Raum gegeben. Die exacte Diagnose betreffs der Natur der Sactosalpinx aber wird im besten Fall aus anderweiten Localisationen zu stellen sein. Kommt es zur Vereiterung, so wird vielleicht die bacteriologische Untersuchung des entleerten Eiters die Ursache erkennen lassen, wenn nicht schliesslich ein solches Durcheinander von Coccen sich findet, dass die exacte Differenzierung ausgeschlossen ist oder die Impfversuche negativ ausfallen, weil die Coccen abgestorben sind oder auf den bisher bekannten Nährboden sich nicht entwickeln.

c. Salpingitis purulenta gonorrhoica. Eine Unterscheidung der Salpingitis purulenta mit reinem Gonococcen-Inhalt von denen, bei welchen eine Mischung dieses Organismus mit anderen virulenten Pilzformen nachzuweisen ist, erscheint heute klinisch noch nicht durchführbar.

1. Die Salpingitis purulenta gonorrhoica acuta hat anscheinend zwar einen sehr viel stürmischeren Verlauf als die chronica — doch sind die Zerstörungen bei jener unzweifelhaft häufig wesentlich geringfügiger als bei dieser, die in ihrem eigenartigen Verlauf den deletärsten Formen der Tubenerkrankung zugezählt werden muss.

Die Salpingitis purulenta gonorrhoica acuta beginnt selten vor der dritten Woche nach der primären Infection am Introitus vaginae.

Auch die acute Salpingitis purulenta gonorrhoica kann lediglich eine unerhebliche, kaum wahrnehmbare Steigerung in den Beschwerden veranlassen, welche der acute Process im Introitus (Urethra, Vulva), in der Schleimhaut der Scheide und des Uterus verursacht. Die Erscheinungen werden constant stürmischer, wenn die Infection über die Tube hinausgeht, bei der acuten gonorrhoischen Pelveo-Peritonitis. In anderen Fällen tritt aber die Erkrankung der Tube mit voller Deutlichkeit hervor. Unter Frost steigt die Temperatur (39—39,5 Grad). Es entwickeln sich ausgesprochene Schmerzen, meist in der einen Seite zuerst, dann häufig auch in der anderen. Die Reizerscheinungen der übrigen Beckenorgane, vermehrter Fluor, Harn- und Stuhlzwang, werden nicht vermisst. Trifft die Erkrankung in die Zeit der Menstruation, so wird über heftige Schmerzen und meist vermehrten, qualvollen Blutabgang geklagt. In fünf Fällen, in welchen ich das acute Stadium in dieser Weise genau beobachten konnte, liessen nach 2—3 Tagen die Schmerzen deutlich nach; die Temperatur kehrte in dieser Zeit zur Norm zurück; bei strenger Pflege schien sich der Process auszugleichen. Aber in allen diesen Fällen war im Anschluss an diese Erkrankung trotzdem die Weiterverbreitung auf das Peritoneum zu beobachten. Die acute Peritonitis gonorrhoica verlief unter prägnant ausgesprochenen Symptomen ebenfalls in wenigen Tagen. Allerdings war der Ausgang bei zwei von diesen Kranken der in vollständige Resorption mit später eintretender Schwangerschaft. Eine solche kurze Dauer und vollkommene Ausheilung der acuten gonorrhoischen Salpingitis, wie ich sie eben geschildert habe, halte ich für keineswegs selten. Bei den anderen aber ist es unter dem Einfluss der Erkrankung des Peritoneum zu der Ausbildung einer Sactosalpinx gekommen; ich konnte mit ziemlicher Deutlichkeit die Anschwellung der kolbig endenden Tube und ihre Verlötung mit der Umgebung nachweisen.

Wir bekommen das acute Stadium zwar relativ selten zu beobachten; doch ist seine Beschreibung von seiten der Kranken so typisch, dass wir sie bei den anamnestischen Angaben aus Anlass späterer Erkrankung immer wieder erkennen.

Zuweilen begegnen wir ihm unter Verhältnissen, die zunächst kaum den Verdacht einer gonorrhoischen Infection aufkommen lassen, z. B. im Puerperium; dann bieten die acuten Erkrankungen der unteren Teile des Genitalschlauches einen wichtigen Anhaltspunkt für die Diagnose der acuten gonorrhoischen Salpingitis. Der Befund entspricht dann dem für die anderen acuten Salpinxerkrankungen skizzierten: lebhafte Empfindlichkeit der ganzen Beckeneingeweide, deutliche Schwellung und Längenzunahme der betreffenden Tube, die sich dann über die Ovarien in den *Douglas*schen Raum hinein ausstreckt. Die stärkere Schlängelung und Windung der Tube kann ich nicht im *Freund*schen Sinne als eine Ursache der Entzündung, sondern lediglich als eine Folge derselben ansehen.

In Beziehung auf die günstige Aussicht der Ausheilung der acuten Gonorrhöen kann ich mich den von *Bröse, Veit* und *Winter* geäusserten Eindrücken aus eigener Beobachtung in gewisser Weise anschliessen. Allerdings widerstreitet meine Erfahrung der Behauptung von *Veit*, dass er bei einmaliger Infection nie eine Erkrankung von Tube oder Peritoneum gesehen. Die oben erwähnten fünf Fälle sprechen in prägnanter Weise dagegen. Die Beobachtungen, welche sich aus den Experimenten von *Bumm* und *Wertheim* ergeben, die die urethrale Gonorrhoe zur Selbstheilung in 1—2 Monaten kommen sahen, gelten nach meinen klinischen Erfahrungen ganz entschieden auch für die gonorrhoische Salpingitis, wenn erneute Infection vermieden wird und vollkommenste Schonung eintritt.

Unzweifelhaft entwickelt sich die Erkrankung der Tube viel häufiger in einer mehr schleichenden Weise. Nach meinen Beobachtungen tritt die Ausbreitung der gonorrhoischen Erkrankung in der grossen Mehrzahl der Infectionen mit altem Trippergift mit klinisch wahrnehmbaren Symptomen kaum hervor. Wohl klagen die jungen Frauen über gewisse dumpfe Schmerzempfindungen, die sich anfangs mehr in der Medianlinie geltend machten und dann erst auf die Seite sich ausbreiteten. Die Menstruation wird von einem zum anderen Mal beschwerlicher; es stellt sich ein fressender, übel riechender Ausfluss ein, der aber sicher mehr dem der Tubenaffection vorausgegangenen Uterincatarrh angehört. In der grossen Mehrzahl dieser Fälle verschwindet das acute Stadium unter dem Bild eines allgemeinen Übelbefindens und Unbehagens, dessen Ursache erst nach längerer Dauer in den Genitalien festgestellt wird. Diese schleichende Form der Erkrankung habe ich bei einer grossen Zahl junger Frauen verfolgen können. Nur ganz kurz

vorübergehend im Anschluss an die Menstruation, eine Erkältung oder körperliche Überanstrengung entstand eine leichte Empfindlichkeit bei der Untersuchung in der einen oder der anderen Seite, meist zunächst nur in der einen und erst später in der anderen. Die Tube war mässig verdickt, machte scheinbar auf entsprechende Behandlung einen gewissen Stillstand in ihrer Veränderung, um endlich ziemlich stabil der weiteren Therapie zu trotzen, während das Allgemeinbefinden ein befriedigendes genannt werden konnte.

2. Das Bild der chronischen gonorrhoischen Salpingitis purulenta ist dasjenige, welches uns am häufigsten in der Praxis entgegentritt, nachdem die Sactosalpinx zur Entwickelung gekommen ist. Sehr häufig wird ein präcises Symptom gar nicht genannt; es muss erst durch das Krankenexamen ein zunehmendes Unbehagen bei der jungen Frau festgestellt werden, Abmagerung, Appetitlosigkeit, zunehmende Unlust und Unfähigkeit zu jeder körperlichen Arbeit, oft wiederkehrende Schmerzanfälle, zunehmende Schmerzhaftigkeit bei der Cohabitation. Die schweren menstrualen Störungen treten alle schliesslich mehr zurück vor der Sterilität, welche mehr oder weniger offen geklagt wird und die Kranken zum Arzt führt. Am häufigsten wird neben sonstigen vagen Angaben über eine gewisse Empfindlichkeit in der betreffenden Seite des Leibes und über zeitweise zunehmende Kreuzschmerzen, welche an der freien Bewegung hindern, über andauernden Fluor und Dysmenorrhoe geklagt. Es besteht nicht selten ein wenig ausgesprochener chronischer Uterincatarrh fort.

Der Uterus selbst erscheint meist palpatorisch wenig verändert; in dem Secret habe ich nur sehr selten noch Gonococcen nachweisen können. Der Uterus ist aber nach vorn und zur Seite gedrängt, selten nach unten verlagert durch eine Geschwulstmasse, welche in typischer Weise von dem isthmischen Teil der Tube an kolbig anschwillt. Selten liegen im isthmischen Teil nach meinen Beobachtungen jene Knötchen, auf welche *Chiari* und *Schauta* so grosses Gewicht gelegt haben. Die Masse der Tube hängt von oben herunter in den *Douglas*schen Raum; sie umschliesst in den nicht allzu weit vorgeschrittenen Fällen deutlich das Ovarium, dessen weiche, von Retentionsfollikeln durchsetzte Masse deutlich gegen die starrwandige, gebogene, wulstige Sactosalpinx contrastiert. Ihr Ende ist in deutlich fühlbarer Weise mit der Wand des kleinen Beckens verwachsen. Die ganze Masse zeigt eine gewisse Beweglichkeit im Gegensatz zu den parametrischen Exsudaten, doch lässt sich weder der Uterus noch das Ovarium frei neben ihr oder überhaupt im Becken bewegen. Ist die Anfüllung der Sactosalpinx massiger, so kann aus dem länglich gestreckten, nach der Peripherie hin anschwellendem Tumor unter dem Einfluss der peritonitischen Verlötungen eine mehr rundliche Geschwulst entstehen, die nun auch aus

dem Becken heraus in die Bauchhöhle ragt und andererseits sich tief in das Becken hinein entwickelt, so dass ihre untere Grenze in extremen Fällen das hintere Scheidengewölbe herunterdrängt.

Es kann zweifelhaft werden, ob die eigentümliche Härte des scheinbar knotigen Teiles der Masse durch die pralle Füllung oder die Massenentwickelung der Wand zu stande gekommen ist. Darüber belehrt zuweilen der klinische Verlauf der Eiterung. Nachdem die Veränderungen in dem Befinden lange Zeit scheinbar stabil geblieben sind, bringen geringfügige Schädlichkeiten schwere Anfälle von Fieber und Schmerzen hervor. Wie oben schon ausgeführt, genügen sexuelle Reize, intensive Darmperistaltik, anderweite fieberhafte Erkrankungen, nicht selten aber auch scheinbar vorsichtige ärztliche Hilfeleistungen, um unter heftigen Schmerzen schwere Fieberzustände herbeizuführen. In gleicher Weise habe ich wiederholentlich die an sich ungestörte Menstruation wirken gesehen. Zuweilen führen derartige Anfälle zu weitergehender eitriger Einschmelzung und daraus hervorgehender Resorption. Relativ selten ist, wie *Zweifel* auch als diagnostisch wichtig hervorhebt, bei der gonorrhoischen Sactosalpinx purulenta der Durchbruch des Eiters in die Umgebung, im Gegensatz zu dem Verhalten bei der septischen puerperalen Sactosalpinx purulenta. Immerhin erscheint aber mit Rücksicht auf die Mischformen der gonorrhoischen Erkrankung dieser Ausgang keineswegs ausgeschlossen.

Nach jahrelangem Bestehen tritt, bevor das Climacterium sich geltend macht, die regressive Metamorphose auch in der Sactosalpinx gonorrhoica ein, so dass der schliessliche Ausgang in Schrumpfung keineswegs ausgeschlossen ist. Dann findet man bei Frauen, zumal jenseit des Climacterium, Geschwulstmassen, die sich bei Gelegenheit einer Autopsie als wohl abgekapselte alte Eiterherde mit allen, derartigen Herden eigentümlichen Veränderungen als Nebenbefunde darstellen.

Der Verlauf dieser chronischen Formen ist dadurch entschieden prognostisch so ungünstig, dass aus dem ehelichen Leben mit dem chronisch kranken Manne die alten Infectionsquellen immer wieder von neuem zur Geltung kommen. Wenn dann auch anfangs im acuten Stadium der Infection die Schwellung der Oberfläche dem weiteren Vordringen der Gonococcen Halt gebietet, so führen doch die immer wiederkehrenden Invasionen schliesslich zur Überwindung des Widerstandes der gesunden Gewebe, und erzeugen jene Massenzunahme und starre Infiltration der Wand durch Bindegewebshyperplasie mit eingestreuten Eiterherden, welche die Sactosalpinx nach Salpingitis gonorrh. chron. auszeichnet. Diese von *Winter* für die urethrale Gonorrhoe geäusserte Ansicht trifft sicher auch für die der Tube zu.

Die Therapie der Salpingitis purulenta findet weiter unten ihre eingehende Erörterung.

B. Infectiöse Granulome.

Litteratur. *Ballantyne, I. W.* and *Williams, I. D.* The histology and pathology of the fallopian tubes. The British medical Journal Jan. 24. 1891. p. 168. — *Bouchard, Ch.* et *Lépine, R.* Syphilis tertiaire; ramolissement cérébral; hépatite; gommes des trompes de Fallope. Société de Biologie. Gazette médicale de Paris 1866. p. 726. — *Dönhoff, R.* Beitrag zur Statistik und pathologischen Histologie der Tubenerkrankungen. J.-D., Kiel 1888. — *Frerichs, E.* Beiträge zur Lehre von der Tuberculose. Marburg 1882. S. 141. — *Grainger Stewart, T.* und *Muir, R.* Bemerkungen über einen Fall von Actinomycose der Ovarien und der Leber. Edinburgh Hospital Reports Vol. I. (Ref. in der Monatsschrift für Geb. u. Gyn. 1895. Heft 3. S. 279.) — *Hegar, A.* Die Entstehung, Diagnose und chirurgische Behandlung der Genitaltuberculose des Weibes. Stuttgart 1886. — *Heiberg, H.* Die primäre Urogenitaltuberculose des Mannes und Weibes. Internationale Beiträge zur wissenschaftlichen Medizin. Bd. II. Berlin 1891. S. 259. — *Hünermann.* Primäre Genitaltuberculose in der Schwangerschaft. Fehlgeburt im fünften Monat. Tod an Sepsis und acuter Miliartuberculose im Wochenbett. Archiv für Gyn. 1893. Bd. 43. S. 40. — *Kötschau, J.* Ein Fall von Genitaltuberculose (primäre Tubentuberculose). Archiv für Gyn. 1887. Bd. 31. S. 265. — *Menge, K.* Über tuberculöse Pyosalpinx. Gesellschaft für Geburtshülfe zu Leipzig. Centralblatt für Gyn. 1894. Nr. 1. S. 24. — *Münster, H.* und *Ortmann, P.* Ein Fall von Pyosalpinx auf tuberculöser Grundlage. Archiv für Gyn. 1887. Bd. 29. S. 97. — *Orthmann, E. G.* Pyosalpinx tuberculosa duplex. Centralblatt für Gyn. 1888. Nr. 46. S. 754. — *Saulmann.* Endometritis und Salpingitis tuberculosa, compliciert mit Gonorrhoe. Gynäkologische Gesellschaft in Brüssel. Centralblatt für Gyn. 1892. Nr. 27. S. 533. — *Schramm, J.* Zur Kenntnis der Eileitertuberculose vom pathologisch-anatomischen Standpunkte. Archiv für Gyn. 1882. Bd. 19. S. 416. — *Schuchardt, K.* Die Übertragung der Tuberculose auf dem Wege des geschlechtlichen Verkehrs. Archiv für klinische Chirurgie. Berlin 1892. Bd. 44. S. 448. — *Sippel, A.* Beitrag zur primären Genitaltuberculose des Weibes nebst Bemerkungen zur Bauchfelltuberculose. Deutsche med. Wochenschrift 1894. Nr. 52. S. 974. — *Stemann, E.* Beiträge zur Kenntnis der Salpingitis tuberculosa und gonorrhoica. J.-D., Kiel 1888. — *Werth.* Über Genitaltuberculose. Verhandlungen der deutschen Gesellschaft für Gyn.; III. Congress. Leipzig 1890. S. 111. — *Williams, J. W.* Tuberculosis of the female generative organs. John Hopkins Hospital Reports 1892. Vol. III. — *Zemann, A.* Über die Actinomycose des Bauchfelles und der Baucheingeweide beim Menschen. Medizinische Jahrbücher. Wien 1883. S. 477.

Drei Formen von infectiösen Granulationswucherungen sind bis jetzt an den Eileitern beobachtet worden, und zwar syphilitische, actinomycotische und tuberculöse.

1. Syphilis.

a. Ätiologie.

Fälle von Salpingitis syphilitica sind bisher sehr selten in der Litteratur beschrieben worden; man hat zwar häufig auf Grund von anamnestischen Daten die Syphilis für entzündliche, namentlich catarrha-

lische Veränderungen verantwortlich gemacht; jedoch ist es bisher weder gelungen, den *Lustgarten*schen Syphilis-Bacillus, der allerdings als Urheber der Syphilis vielfachem Zweifel begegnet, nachzuweisen, noch sind die mikroskopischen Veränderungen in den meisten Fällen irgendwie besonders charakteristisch für eine specifische syphilitische Erkrankung gewesen. Die beiden einzigen Fälle, in denen Gummata nachgewiesen worden sind, sind die von *Bouchard* und *Lépine* und von *Ballantyne* und *Williams*.

b. Pathologische Anatomie.

Das Bild der angeblich durch die Syphilis hervorgerufenen Veränderungen stimmt in den meisten Fällen vollkommen mit dem chronischen Catarrh der Eileiter überein. Ein besonderes Interesse hat ein Befund, den *Dönhoff* an den Tuben eines an allgemeiner Lues zu Grunde gegangenen, neugeborenen Mädchens feststellen konnte, zumal da man hier mit Sicherheit jedes andere ätiologische Moment ausschliessen kann. Die Tuben waren in ihrer ganzen Länge stark verdickt, sehr stark gewunden und geschlängelt, starrwandig, die Windungen zum Teil untereinander verlötet; auf Querschnitten wurde das Lumen der Tube an einigen Stellen viermal getroffen. Die Gefässe waren erweitert; Muskularis und Bindegewebe verbreitert und kernreich; die Schleimhautfalten waren gut entwickelt und ebenfalls sehr kernreich; das Epithel war regelmässig, gut erhalten, das Lumen frei. —

Über ganz spezifische, syphilitische Veränderungen haben bisher nur *Bouchard* und *Lépine,* sowie *Ballantyne* und *Williams* berichtet. Erstere fanden bei der Autopsie einer 40jährigen Syphilitischen beide Tuben sehr verdickt, bis zu Fingerdicke; der Canal war ganz verschwunden; das Ostium abdominale war nicht aufzufinden. Auf dem Durchschnitt fanden sich beiderseits drei Gummata von Haselnussgrösse, rötlicher Farbe und weicher Consistenz; ausserdem traten auf der Schnittfläche kleine sandkornähnliche Gebilde hervor, welche dem Gewebe fest anhafteten und bei Salzsäurezusatz sich nicht auflösten. Mikroskopisch bestand das erkrankte Gewebe vorwiegend aus sehr derbem Bindegewebe, das jedoch reich an sternförmigen Zellen mit ovoiden und runden Kernen war. *Ballantyne* und *Williams* fanden bei einem 7monatlichen syphilitischen Kinde die Schleimhautfalten der Tuben miteinander verwachsen; in der Muskulatur lagen ähnlich wie in der Leber und anderen Organen zerstreute Herde von kleinen Rundzellen, welche den Eindruck von Syphilomen oder miliaren Gummata machten.

c. Symptome und Diagnose.

Die Zahl der einschlägigen Beobachtungen ist an sich gering, ihr Wert für die Diagnose wird aber noch dadurch beeinträchtigt, dass

sie intra vitam keine eigenartigen Symptome verursacht haben. Konnte füglich bei dem sieben Monate alten Kinde, in dessen Tube *Ballantyne* und *Williams* Gummata fanden, davon nicht die Rede sein, so entbehrt die Beobachtung von *Boldt* der näheren Begründung: er entfernte bei einer frisch luetisch Inficierten eine doppelseitige, dem Platzen nahe Sactosalpinx purulenta. *Boldt* nimmt an, dass die Lues eine vorherbestandene Sactosalpinx serosa zur Vereiterung gebracht habe. Schon *Monprofit* hat die Bedeutung der einschlägigen Bemerkungen von *Bouchard* und *Lépine* zu entkräftigen versucht. Ich selbst habe dreimal bei Luetischen Sactosalpinx purulenta operiert. Zwei Kranke genasen ohne Störung, die dritte erlag der allgemeinen Peritonitis, welche drei Wochen, bevor die Patientin sich zu der von dem behandelnden Arzt und mir selbst ihr in den ersten Tagen der Erkrankung empfohlenen Operation entschloss, sich entwickelt hatte; übrigens ergab sich, dass die Tube schwanger war. In keinem dieser Fälle war eine specifische Veränderung in dem Präparat und seinem Inhalte nachweisbar, auch bot der klinische Verlauf keine Eigentümlichkeiten, welche auf die eigenartige Complication hätte zurückgeführt werden können. Auch *Gisevius* erwähnt zwei Fälle von Salpingotomie bei Lues aus der Berliner Universitäts-Frauenklinik, für welche eine besondere Bedeutung aber nicht aus dieser Complication zu deducieren war.

2. Actinomycose.

a. Ätiologie.

Eine durch den Strahlenpilz oder Actinomyces hominis verursachte Erkrankung der Tube ist bisher nur zweimal beobachtet worden; in beiden Fällen war die Tube secundär erkrankt; das eine Mal handelte es sich um eine primäre Actinomycose des Darmes, das andere Mal soll die Erkrankung vom Ovarium ausgegangen sein. —

b. Pathologische Anatomie.

Die durch den Actinomyces hervorgerufenen Veränderungen bestehen vorwiegend in einer eitrigen Entzündung der Tuben, wobei sich im Eiter die charakteristischen Actinomyceskörner finden. Der erste derartige Fall ist von *Zemann* beschrieben worden; er fand bei der Section einer 40jährigen Köchin einzelne der untersten Ileum-Schlingen durch verzweigte, in ihr Gekröse greifende Schwielen mit der am Rande des rechten Psoas gelegenen, in einen länglichen, fingerdicken, schwieligen Sack umgewandelten Tube verwachsen; die Tube war mit eitrigem Inhalt erfüllt, in ihren Wandungen vielfach zerfallen und von zerfallendem Granulationsgewebe ausgekleidet, das in gelblich verfärbten Lagern hirsekorngrosse, härtliche, grün gefärbte Körner enthielt. Das uterine Ende der Tube war schwielig verödet;

auch die übrigen Sexualorgane miteinander und mit der Bauchwand verwachsen. Der Uterus war etwas verdickt, seine Schleimhaut catarrhalisch geschwollen; die linke Tube gleichfalls gegen das verschlossene Fimbrienende erweitert, aber nur mit Schleim erfüllt; die Ovarien waren geschrumpft. —

In einem vor kurzem von *Grainger Stewart* und *Muir* mitgeteilten Fall handelte es sich um eine 35jährige Patientin. Bei der Autopsie fanden sich ausser einer eitrigen Peritonitis und multiplen Leber-Abscessen mit Actinomyces-Colonieen die Beckenorgane miteinander verwachsen, die Ovarien und Fimbrienenden der Tuben am Boden des Douglas fixiert. Die Ovarien und die rechte Tube enthielten kleine Abscesshöhlen mit zahlreichen Actinomyces-Colonieen, welche meist sagoähnlich und durschscheinend, stellenweise gelb, braun oder schwarz waren. In der Tube war das Epithel zerstört und es fand sich überall ausgesprochene fibröse Verdichtung und Sclerose der Arterien.

Von charakteristischen Symptomen und einer Diagnose kann bei der Actinomycose nicht die Rede sein, es sei denn, dass andere Anhaltspunkte für die Art der Erkrankung sich finden und dabei eine Sactosalpinx nachgewiesen wird, die in gleicher Weise sich bemerkbar macht, wie die sonstigen Localisationsherde.

Zemann nimmt für seinen ersten Fall die primäre Localisation in der Tube an, während er für seine übrigen vier Fälle dieselbe in den Darm verlegt. Die Tubenerkrankung selbst bot, soviel die Beschreibung schliessen lässt, das Bild einer Aufimpfung auf den Boden einer Sactosalpinx serosa dar, welche Erkrankung auch die andere Tube zeigte, die nicht von Strahlenpilzen besetzt war. Jedenfalls hat die betreffende actinomycotische Tubenerkrankung einen Symptomencomplex intravitam nicht hervorgerufen.

3. Tuberculose.

a. Ätiologie.

Die Tuben nehmen unter den tuberculös erkrankten Organen des weiblichen Genitaltractus entschieden die erste Stelle ein, wenn auch die Angaben über die Häufigkeit der Tubentuberculose und ihr primäres Auftreten oft weit auseinander gehen. Die umfangreichsten derartigen statistischen Zusammenstellungen beruhen auf Sectionsbefunden.

F. von Winckel fand unter 575 Sectionen weiblicher Leichen im Ganzen 182 Tubenerkrankungen und unter diesen nur 5 mal Tubentuberculose; *Dönhoff* fand unter 509 Sectionen 37 Tubenerkrankungen und hierunter 14 Fälle von Tuberculose. *Schramm* fand unter 3386

weiblichen Leichen 34 mal Tubentuberculose; in diesen 34 Fällen war der Uterus 7 mal miterkrankt, 21 mal das Peritoneum und 29 mal die Lungen. Eine Erkrankung beider Tuben bestand 27 mal, 5 mal war die linke Tube allein erkrankt und 2 mal die rechte; unter all diesen Fällen konnte nur eine einzige primäre Erkrankung festgestellt werden. *Heiberg* konnte unter 2858 Sectionen von Männern und Weibern im Ganzen 84 Fälle von Urogenitaltuberculose feststellen; hierunter waren 29 primäre und 55 secundäre Erkrankungen. Von den primären kommen 10 auf die weiblichen Geschlechtsorgane, von den secundären 15 Fälle. Unter den 10 ersteren waren die Eileiter stets und zwar doppelseitig erkrankt, der Uterus 7 mal und die Ovarien 4 mal; unter den 15 letzteren 14 mal die Tuben, 10 mal der Uterus und 2—3 mal die Ovarien. *Frerichs* fand unter 96 tuberculösen Frauen 15 mal eine tuberculöse Erkrankung der Geschlechtsorgane, also in etwa 15,6 %; unter diesen 15 Fällen waren die Tuben 12 mal tuberculös erkrankt.

Williams fand unter den wegen chronischer Entzündung innerhalb zwei Jahren am John Hopkins Hospital entfernten Adnexen in 8% eine tuberculöse Erkrankung; *v. Rosthorn* stellte unter 40 Adnexoperationen nur 2 tuberculöse Tubenerkrankungen fest. Dass unter den Berichten über die durch Operation gewonnenen Tubenpräparate bisher verhältnismässig sehr wenige tuberculöse Erkrankungen erwähnt werden, liegt wahrscheinlich zum grössten Teil an dem Mangel einer genauen Untersuchung. So wird unter den 216 von *Schauta* operierten Tubenfällen kein einziger Fall von Tuberculose erwähnt und ebenso wenig unter 71 von *Zweifel* veröffentlichten Fällen. Letzterer erwähnt nur einen Fall von Tuberculose, der aber für eine Exstirpation nicht mehr geeignet erschien, da die Tuberculose schon zu weit auf das Bauchfell und die benachbarten Organe fortgeschritten war. *Menge* hat dagegen in der letzten Zeit der Tubentuberculose seine besondere Aufmerksamkeit gewidmet und unter 20 Pyosalpinx-Fällen, welche er ohne Rücksicht darauf, ob sich andere Mikroorganismen im Eiter vorfanden, auf Tuberculbacillen untersuchte, 3 mal die Tuberculose als ursächliches Moment durch den Tierversuch und Reinzüchtung der Bacillen nachweisen können (siehe Centralblatt für Gynäkologie 1894, Nr. 27, S. 664). Unter 620 *Martin*schen Salpingotomien aus den letzten 8 Jahren fand sich 17 mal eine tuberculöse Erkrankung der Tuben. Dass die Tuberkelbacillen auch gleichzeitig mit anderen Mikroorganismen vorkommen können, ist eine allerdings bis jetzt erst durch wenige Fälle bewiesene Thatsache; nach den Beobachtungen *Schuchardt*s scheint eine Mischinfection von Gonorrhoe und Tuberculose beim männlichen Geschlecht häufiger zu sein. *Saulmann* berichtet von einem mit Gonorrhoe complicierten Fall von Salpingitis tuberculosa; einen anderen Fall von

gleichzeitigem Vorkommen von Gonococcen und Tuberkelbacillen hat *Williams* beschrieben. Was hierbei das Primäre ist, die Gonorrhoe oder die Tuberculose, dürfte wohl schwer nachzuweisen sein, wenn es auch nach *Hegar* sehr einleuchtend erscheint, dass die durch eine gonorrhoische Infection veränderte Schleimhaut des Genitalcanals ein besonders günstiger Impfboden für die Tuberkelbacillen werden kann. Ähnliche günstige Vorbedingungen können übrigens, wie bekannt, durch puerperale Erkrankungen hervorgerufen werden, da man nicht selten die Tubentuberculose in unmittelbarem Anschluss an ein Puerperium auftreten sieht (*Hünermann*). —

Die Tuberculose der Eileiter kann sowohl primär wie secundär entstehen; im ersteren Fall ist die Entstehungsweise auf directem Wege von der Scheide aus, ohne dass die Bacillen auf den bis dahin zurückgelegtem Wege irgendwelche Erscheinungen hervorgerufen haben, die wahrscheinlichste; die unmittelbare Veranlassung einer Infection von aussen kann einerseits durch den Coitus infolge von mit Bacillen durchsetztem Samen gegeben werden, andererseits durch tuberculös inficierte, in die Scheide oder den Uterus eingeführte Gegenstände, wie Instrumente, Verbandmaterial, Finger etc.; eine primäre Infection von seiten der Blut- oder Lymphbahnen ist ebenfalls nicht vollkommen auszuschliessen. Der letztere Verbreitungsweg spielt jedenfalls bei secundärer Erkrankung der Tuben eine wesentliche Rolle, hier kann die Infection der Eileiter sowohl eine Teilerscheinung von allgemeiner Tuberculose, als auch eine Teilerscheinung von Tuberculose der Lungen, des Darmes, des Peritoneum, der Beckenknochen oder auch in seltenen Fällen des Urogenitaltractus sein. Die von *Cohnheim* vertretene Ansicht, dass die Tubentuberculose wahrscheinlich stets secundär im Anschluss an eine Peritonealtuberculose auftrete, ist bereits längst durch genau beobachtete Fälle wiederlegt (*Kötschau, Sippel* u. a.), in denen man nur ganz geringe oder überhaupt gar keine Spuren irgend einer tuberculösen Erkrankung des Bauchfelles nachweisen konnte; *Orth* ist ebenfalls der Ansicht, dass bei gleichzeitiger Tuberculose der Tuben und des Peritoneum die Peritonealinfection durchaus nicht die primäre zu sein braucht und dass das Vordringen der Tuberkelbacillen vom Peritoneum in die Tuben, wenn dasselbe auch vorkommen kann, durchaus nicht der gewöhnliche Vorgang ist.

b. Pathologische Anatomie.

In der Mehrzahl der Fälle sind beide Tuben gleichzeitig erkrankt, wenn auch der Grad der Erkrankung auf beiden Seiten verschieden sein kann. Wir haben auch bei der Tubentuberculose eine acute und eine chronische Form zu unterscheiden. Während die erste anfänglich kaum von den Erscheinungen einer ca-

tarrhalischen Entzündung abweicht, Rötung und Schwellung der Schleimhautfalten, wenig graues oder gelbliches, schleimig eiteriges Secret, Verdickung der Wandung, Infiltration des Peritonealüberzuges, tritt im weiteren Verlauf zunächst eine Eindickung des Secretes zu einem dicken, käsigen Brei ein. Der Umfang der Tuben nimmt zu, sie verwandeln sich in starre, knollige, mehr oder weniger geschlängelte Gebilde, die an den Knickungsstellen fest miteinander verwachsen; das Ostium abdominale kann verhältnismässig lange offen bleiben. Entfernt man den käsigen Inhalt, so bemerkt man wohl an einzelnen Stellen der Schleimhautoberfläche kleine, miliare graue Knötchen, welche sich aber auch ziemlich gleichmässig über weite Strecken der Schleimhaut hin verbreiten können. Am ausgesprochensten sieht man dieselben in der Regel in dem abdominalen Teil der Tube. Werden die Knötchen grösser, so tritt bald ein käsiger Zerfall derselben ein, sie confluieren und bedecken die ganze Schleimhaut mit einer käsigen necrotischen Masse. Das Lumen der Tube kann auf diese Weise mit einem käsigen Pfropf gleichsam vollkommen verschlossen sein. Die Eruption der Tuberkelknötchen greift alsbald auch auf die Muskelschichten über und kann eine Zerstörung derselben bis dicht unter das Peritoneum herbeiführen und sich auch auf letzteres fortsetzen.

Bei dem mehr chronischen Verlauf der Tubentuberculose kann es nach Verschluss des Ostium abdominale zu einer hochgradigen Ausdehnung der Tube kommen; sie wächst von Fingerdicke oft bis zu Faust- und selbst Kindskopfgrösse an. *Stemann* beschreibt einen von *Werth* operierten Fall, in welchem die Tube ca. 2 Liter eines dickflüssigem, eiterartigen Inhaltes entleerte; die Tubenwand kann hierbei sehr stark hypertrophieren, an der Innenfläche sieht man in der Regel an Stelle der Schleimhautfalten niedrige, netzförmig verzweigte Vorsprünge; die Muskelschichten erscheinen häufig sclerosiert. An dem Peritonealüberzug findet man vereinzelte oder auch massenhafte kleinere und grössere, graue und gelbliche Knötchen; an anderen Stellen finden sich zahlreiche membranöse Adhäsionen, welche die Tube mit den Nachbarorganen verbinden. Nach dem Uterus zu sieht man häufig isoliert knotige Verdickungen der Tube, welche durch circumscripte Abscessbildungen sowohl innerhalb des Lumen als auch in der Wand selbst bedingt sein können; zuweilen kann man derartige knotige Verdickungen bis in die Uterus-Muskulatur hinein verfolgen. — Perforationen der Wand mit Durchbruch in benachbarte Organe sind bei der Sactosalpinx tuberculosa nicht sehr häufig; dagegen findet man zuweilen in der Umgebung derselben abgesackte, von Pseudomembranen gebildete Abscesshöhlen mit käsig-citrigem Inhalt, deren Zusammenhang mit dem Tubenlumen bei der allgemeinen Verwachsung der Organe untereinander meist schwer nachzuweisen ist. —

Erklärung der Abbildungen auf Tafel II.

Fig. 1. **Salpingitis purulenta acuta septica.** (Schnitt aus der auf Tafel I, Fig. 2 abgebildeten Tube.)

m Muscularis tubae; sämtliche Wandschichten hochgradig infiltriert Gefässe ausserordentlich stark erweitert und mit Blut gefüllt.

n Mucosa tubae; Schleimhautfalten stark geschwollen und hochgradig infiltriert; Epithel erhalten.

Haematoxylin-Eosin-Färbung. — (Hartnack, Oc. 2., Obj. 4.)

Fig. 2. **Salpingitis tuberculosa.** (Schnitt aus der Tubenschleimhaut.)

Primäre chronische Tubentuberculose; keine ausgesprochene Tuberkelknötchenbildung; massenhafte Riesenzellenbildung (mit Tuberkelbacillen); hin und wieder ist das Tubenepithel noch deutlich erhalten (*e*).

Haematoxylin-Eosin-Färbung. (Hartnack, Oc. 2, Obj. 4.)

Fig. 3. **Salpingitis tuberculosa.** (Schnitt aus der Muskulatur und dem Peritonealüberzug.)

m Muscularis tubae; streifenförmige, kleinzellige Infiltration.

p Peritonealüberzug der Tube mit Tuberkelknötchen; Riesenzellenbildung (mit Tuberkelbacillen). An der Grenze zwischen Muscularis tubae und Peritoneum Überreste des Peritonealepithel.

Haematoxylin-Eosin-Färbung. — (Hartnack, Oc. 2, Obj. 4.)

Fig. 1.

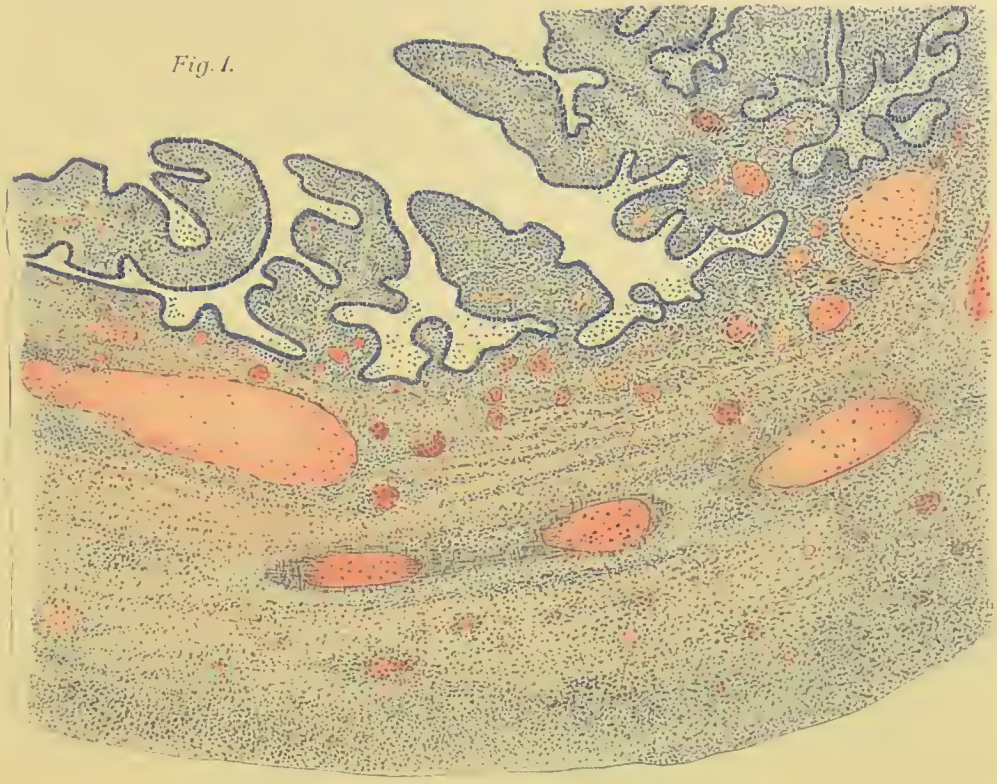

Fig 2.

Fig. 3.

Lith. Anst. v. Werner & Winter, Frankfurt a. M.

Mikroskopischer Befund: Die acute und chronische Form der Tubentuberculose lassen sich auch mikroskopisch deutlich unterscheiden; erstere tritt in der Regel als secundäre Erscheinung auf, letztere als primäre. —

Der Inhalt der Tube besteht bei der acuten Form vorwiegend aus käsigen Detritusmassen; hin und wieder findet man wohl noch sich sehr schwach färbende Zellen und Kerne, namentlich in der Nähe der Tubenwand; dagegen ist der käsige Inhalt in der Regel sehr reich an Tuberkelbacillen; an den in der Gegend des Ostium uterinum gelegenen, weniger erkrankten Stellen findet man häufig gar keinen besonderen Inhalt. Auf einem Querschnitt durch die Tube sieht man das Lumen vielleicht etwas erweitert und die Schleimhautfalten im Zustande des acuten Catarrhes, durchsetzt von reichlicher Rundzelleninfiltration, innerhalb welcher stellenweise einzelne charakteristische Tuberkel sichtbar werden; die Bildung von Riesenzellen ist sehr spärlich, epitheloide Zellen kommen häufiger vor. Im weiteren Verlauf tritt schnell der käsige Zerfall der Tuberkel ein mit beginnender Necrose, welche allmählich die ganze, überall mit Leukocyten durchsetzte Schleimhaut ergreift. Die anfangs wenig veränderten Muskelschichten zeigen zuweilen auch mehr oder weniger ausgedehnte Anhäufungen von Leukocyten; der necrotische Zerfall der Scheimhautfalten kann sich ebenfalls auf die Muscularis ausdehnen und dieselbe bis dicht unter den Peritonealüberzug zerstören, so dass das ganze Tubenrohr mit einer gleichmässigen käsigen Detritusmasse ausgefüllt erscheint. *Stemann* fand in einem derartigen Fall sämtliche durch die Tuberkel aufgetriebenen Schleimhautfalten im ganzen Verlauf der Tube von zahlreichen Bacillen durchsetzt.

Bei der chronischen Form, welche wir meist bei der primären Tubentuberculose vorfinden, haben wir ein ganz anderes Bild; hier besteht in der Regel eine ausgesprochene Neigung zur Eiterbildung, welche nach Verschluss des Ostium abdominale zu einer ausserordentlichen Ausdehnung der Tube führen kann. Es bildet sich zunächst infolge der chronischen Entzündungsvorgänge ein mehr seröses Transsudat, welches allmählich durch Aufnahme der käsig zerfallenden Schleimhaut eine eiterähnliche und nach Resorption der flüssigen Bestandteile eine käsige Beschaffenheit annehmen kann (*Werth, Stemann*). Der Inhalt besteht vorwiegend aus meist fettig degenerierten Leukocyten, aus Fettkörnchenkugeln, freien Kern und freien Fetttröpfchen; Epithelzellen sind sehr selten noch vorhanden. *Ortmann* erwähnt noch das Vorkommen von zahlreichen, äusserst blassen und zart contourierten spindelförmigen Crystallnadeln im Eiter einer Sactosalpinx tuberculosa, welche keine Fettsäurenadeln waren, sondern den von *Eberth* und *Schimmelbusch* beschriebenen Fibrincrystallen sehr ähnlich waren; sie lagen teils vereinzelt, teils in Bündeln, teils strahlig geordnet zwischen

den Eiterzellen: es handelte sich hierbei um Niederschläge von kohlensaurem Kalk.

Die Veränderungen der Schleimhautfalten beginnen mit dem Auftreten von Tuberkelknötchen; an dieses schliessen sich entzündliche Vorgänge, Anhäufung von Leukocyten, Dilatation und starke Füllung der umgebenden Gefässe; das Oberflächenepithel geht alsbald verloren, die Schleimhautfalten schwellen stark kolbig an, verkleben untereinander und wandeln sich in Granulationsgewebe um. In der Tiefe der Schleimhaut können abgeschnürte Epithelreste noch lange erhalten bleiben; dieselben kleiden entweder die durch die Verwachsung der Falten entstandenen, cystenähnlichen Hohlräume aus oder sie ziehen in Gestalt von drüsenähnlichen Schläuchen zwischen den tuberculösen Herden hin; eine Umwandlung des Epithels in Riesenzellen kommt ähnlich, wie in anderen Organen, auch bei der Tuberculose der Tubenschleimhaut vor. Die Tuberkelknötchen grenzen sich nicht besonders scharf gegen ihre Umgebung ab, sie zeichnen sich durch einen ausserordentlichen Reichtum an Riesenzellen und epitheloiden Zellen aus (Taf. II, Fig. 2); das Vorkommen von Tuberkelbacillen innerhalb des Tuberkelgewebes ist selten, am ehesten findet man sie noch in den Riesenzellen, aber auch hier nur in beschränkter Anzahl. Die Schleimhautfalten können zu einer makroskopisch oft vollkommen homogenen, käsig erscheinenden Masse zusammenfliessen, welche das ganze Tubenlumen ausfüllen; mikroskopisch findet man dann jedoch noch häufiger sich ganz gut färbendes tuberculöses Gewebe vor, das anscheinend wenig Neigung zur Verkäsung hat. Allmählich tritt aber doch ein Zerfall der Schleimhaut und eine eiterige Schmelzung derselben ein, so dass schliesslich nur noch eine körnige Detritusmasse im Innern und an Stelle der Schleimhaut eine schmale Schicht von tuberkelhaltigem Granulationsgewebe übrig bleibt.

Der musculöse Teil der Tubenwand wird gleichfalls bald von der tuberculösen Erkrankung in Mitleidenschaft gezogen; es bildet sich zunächst eine mehr oder weniger hochgradige kleinzellige Infiltration mit nachfolgender Hypertrophie der Muskeln und des intermusculären Bindegewebes; eigentliche Tuberkelknötchen findet man in der Musculatur sehr selten. Letztere treten dagegen wieder sehr zahlreich in dem Peritonealüberzuge auf; derselbe ist meist in bedeutender Ausdehnung von circumscripten, an Riesenzellen und epitheloiden Zellen reichen Knötchen bedeckt, in denen man auch in der Regel vereinzelte Tuberkelbacillen nachweisen kann; hin und wieder sieht man innerhalb der Knötchen auch wohl eine beginnende centrale Verkäsung. Unterhalb der peritonealen Knötchen findet man häufig eigentümliche langgestreckte Spalträume, welche teils mit cylindrischem, teils mit cubischem bis spindelförmigem Epithel ausgekleidet sind (Taf. II, Fig. 3.) Dieselben sind auch von *Stemann* beobachtet worden. Sie können entweder aus

dem veränderten Peritoneal-Endothel entstanden sein, indem die über die Oberfläche gewucherten Tuberkelknötchen miteinander verschmelzen und zwischen sich einen mit Endothel ausgekleideten Hohlraum einschliessen oder in ähnlicher Weise durch Auflagerung von pseudomembranösen Verwachsungen; oder aber dieselben bestehen aus ursprünglich schon vorhandenen, comprimierten Cystchen, wie man solche nicht gerade selten unter der Tuben-Serosa antrifft (Fig. 39). — Eine Entstehung durch Verwachsung der Fimbrien, wie *Stemann* glaubt, ist zum mindesten unwahrscheinlich, da man diese Gebilde in dem ganzen Verlauf der Tube vorfindet.

Die anfangs stark erweiterten und gefüllten Blutgefässe, deren Wandungen oft verdickt erscheinen, gehen im weiteren Verlauf durch den Druck des umgebenden Gewebes zu Grunde; sie obliterieren auch teilweise durch Wucherung der Endothelien, so dass hierdurch die Ernährung des Gewebes noch weiter beeinträchtigt und der Zerfall beschleunigt wird. —

Eine besondere Form der Tubentuberculose ist noch von *Williams* beschrieben worden; er nennt dieselbe die chronisch fibroide Form. Sie unterscheidet sich von den erwähnten Formen durch eine ausgesprochene Bildung von fibroidem Gewebe in und zwischen den Tuberkelknötchen, während eine Bildung von käsigen Massen vollkommen fehlt; innerhalb der Schleimhaut finden sich nur wenige miliare Tuberkel. *Williams* glaubt, dass es sich hier ursprünglich um entzündliche Veränderungen handelt, welche teilweise fortbestehen, teilweise abgelaufen waren, so dass die tuberculöse Erkrankung ein durch Entzündung verändertes Gewebe befallen und so vielleicht einen besonders günstig vorbereiteten Boden gefunden hat; in einem derartigen Fall konnte *Williams* ausserdem Gonococcen nachweisen, so dass es sich also um eine Mischinfection handelte; welche Erkrankung die primäre war, liess sich nicht nachweisen. Vielleicht — und das ist das Wahrscheinlichste — ist die fibroide Tuberculose nur als ein Heilungsvorgang anzusehen, da bekanntlich die in der Umgebung von tuberculösem Gewebe auftretende Umwandlung der bindegeweblichen Wucherungen in schwieliges Bindegewebe häufig zur Vernarbung und damit zum Stillstand, wenn nicht gar zur Heilung der tuberculösen Erkrankung führen kann. —

c. Symptome.

Wenn *F. v. Winckel* Tuben- und Genitaltuberculose in 1% aller Sectionen nachweisen konnte, so bezieht sich diese Angabe unzweifelhaft überwiegend häufig auf eine secundäre Erkrankung. Immerhin ist die Angabe *Hegars* über die auffallende Häufigkeit auch einer primären Tubentuberculose durch die späteren Beobachtungen auf das Bestimmteste bestätigt worden. (Vergl. auch *Boldt*, Med. Rec. N. Y. May 17. 1890.)

Die tuberculöse Infection erfolgt, wie wir oben sahen, in einer nicht kleinen Anzahl von Fällen in der Form einer primären Localisation der Bacillen in und an diesem Organ, in der grösseren durch das Übergreifen des Processes aus der Umgebung. In diesen letzteren Fällen erfolgt nicht selten die Infection, nachdem die Tuben schon in einen chronischen Reizzustand versetzt worden sind. Kommt es dann zu der bekannten Bethätigung der Bacillen, so tritt wohl eine gewisse Verschärfung des Allgemeinleidens auf; es fehlt nicht an den Vorgängen, welche wir bei der Sactosalpinx purulenta in ihren Exacerbationsstadien kennen gelernt haben, doch dürften diese Übergänge viel häufiger in dem allgemeinen Bild zurücktreten, welches durch die schwere Allgemeininfection gesetzt wird. Keineswegs ist aber ausgeschlossen, dass die Localisation an anderer Stelle ganz zurücktritt, während die Sactosalpinx mit denselben Symptomen in den Vordergrund tritt, die wir oben bei der acuten septischen Erkrankung kennen gelernt haben.

Die primäre Ansiedelung der Bacillen in der Tube, auf welche *Hegar* in seiner classischen Monographie zuerst in umfassender Weise hingewiesen hat, ist durch die zahlreichen Beobachtungen, welche seit dem Erscheinen derselben veröffentlicht worden sind und durch meine eigenen in der prägnantesten Weise bestätigt worden.

Nicht selten bietet die Vorgeschichte der Kranken bestimmte Anhaltspunkte für die Deutung der Symptome. Das Allgemeinleiden tritt oft in überraschender Weise auch bei der Localerkrankung in der Tube hervor. Wohl regelmässig gewinnen in diesen Fällen die localen Erscheinungen eine genügende Deutung, um die Aufmerksamkeit der Kranken und des Arztes auf sich zu ziehen. Einen der prägnantesten Fälle hat *Menge* beschrieben, in welchem eine Kranke, die in voller Gesundheit mit einem tuberculös behafteten Manne in die Ehe gegangen war, in wahrhaft typischer Weise den Vorgang demonstrierte: ohne nachweisbare Symptome einer Erkrankung der Scheide und des Uterus waren die Erscheinungen der Salpinxerkrankung schon 6 Wochen nach der Verheiratung hervorgetreten, um von da an unter Entwickelung des Allgemeinleidens in rascher Folge bis zur Notwendigkeit der operativen Entfernung des Organs sich zu entwickeln.

In den Fällen primärer Localisation der Tuberkulose in der Tube tritt als das prägnanteste Symptom die Störung der Menstruation resp. die Rückwirkung auf den Uterus hervor. Die Menses werden reichlicher, schmerzhafter; sie treten in anteponierendem Typus auf. An die Menses schliesst sich keineswegs immer eine vermehrte Absonderung in der Zwischenzeit an. Sodann machen sich ausgesprochene Schmerzen an der Seite der Erkrankung resp. auch an beiden geltend. Es muss fraglich bleiben, inwieweit sich diese Schmerzen auf die Tube allein zurückführen lassen, denn zu der constanten Veränderung

bei der Tubentuberculose gehört ja gerade eine frühzeitige Erkrankung des Peritoneum. Durch diese wird dann sehr bald der Mastdarm in seinen Functionen gestört, so dass das Befinden der Kranken alsbald zu einem durch häufige kleine Schmerzanfälle gestörten, gleichmässig unbefriedigenden wird. Temperatursteigerungen scheinen in diesen Anfangsstadien bei der tuberculösen Salpingitis nicht aufzutreten; dagegen ist Ascites ein häufiger Begleiter der Tuberculose der Tuben und des ihm anliegenden Peritoneum. Ausnahmen erwähnte *Zweifel* in der Discussion über die obige Mitteilung von *Menge*. (Centralbl. für Gyn. 1894. Nr. 1.)

Kommt es zur Bildung reichlicher Eiterherde, so wird die dann entstandenene Sactosalpinx purulenta tuberculosa ebenso wie die septica von Fieberbewegungen und schweren Erscheinungen von Anämie begleitet. Es scheint aber der Process lange Zeit auch in der Tube beschränkt bleiben zu können, namentlich bei geeigneter Pflege u. s. w. So erklären sich die langen Intervalle, welche von einzelnen Autoren berichtet werden, in dem einen Fall von *Werth* (Verhandl. der Ges. f. Gyn. B. III. S. 117) blieb der Proeess zwei und ein halbes Jahr in seinem localen Befund unverändert. Darauf weisen auch jene käsigen Massen hin, welche in den verschiedensten Stadien der Eindickung gefunden worden sind. Darauf weisen endlich jene Befunde, in welchen die Tuberkelbacillen in einem nicht mehr entwickelungsfähigen Zustand nachgewiesen werden. Welches dort die Reize sind, unter deren Einwirkung die chronisch gewordene Tuberculose in acute Stadien übergetreten ist, ist im einzelnen Fall in der Regel nicht klar erkennbar.

In dem prägnantesten Fall meiner eigenen Beobachtung bestanden in der Pubertät vier Jahre uterine Störungen, profuse Menses, ohne intermenstruellen Ausfluss. Nach sechsmonatlichem Stillstand ging die junge Dame mit einem gesunden Manne in die Ehe; sofort steigerten sich wieder die blutigen Absonderungen; wiederholte Ausschabungen ergaben nur das Bild einer gereizten Schleimhaut; ihr Erfolg war ein kurz vorübergehender. Nach der Exstirpation der beiden tuberculösen Tuben, bei welcher das Peritoneum übrigens nicht sehr intensiv inficiert gefunden wurde, trat nur vorübergehende Heilung ein. Dann kam es wieder zu Blutungen, die sich bedenklich steigerten. Es entwickelte sich eine Bauchfistel, in deren Eiter zunächst keine Tuberkelbacillen gefunden wurden. Wohl aber ist es *Orthmann* nach vielen Untersuchungen gelungen, in der Uterusschleimhaut Tuberkelbacillen nachzuweisen. Nach vergeblichen Versuchen, durch Liq. ferr.-Injection die Schleimhaut ausgiebig zu veröden, habe ich den Uterus samt der Fistel per Coeliotomiam exstirpiert, — ungestörte Genesung zunächst für die Dauer eines halben Jahres — bis zum vorläufigen Abschluss der Beobachtung.

Den Typus des weitergehenden Processes stellt das im *Schröder-*

schen Lehrbuch der Frauenkrankheiten gegebene Bild dar (11. Auflage S. 425), in welchem die Sactosalpinx purulenta in inniger Beziehung mit ihrer ganzen Umgebung schliesslich nach Rectum und Peritoneum durchgebrochen ist. Unzweifelhaft kommt es im Verlauf auch der primären Tubentuberculose zu einer Allgemeininfection des Peritoneum und dann des ganzen übrigen Körpers, an der diese Kranken dann erliegen.

Der Localbefund des tuberculösen Processes in der Tube lässt in den Anfangsstadien, bei Beschränkung der Erkrankung auf die Tube, zunächst dieses Organ nur um ein mässiges verdickt erscheinen. Bald fühlt man knotige Stellen, welche als rosenkranzähnlich aneinander gereihte ovale Knötchen imponieren, sei es, dass es sich hier um einzelne Herde handelt, oder dass der Process sich unter starker Schlängelung der Tube an den betreffenden Umknickungsstellen knotig darstellt. In der Regel tritt schon in diesem Stadium die Verlötung der Tube mit ihrer Umgebung wahrnehmbar hervor. Man kann noch die Ovarien differenzieren, das Fehlen einer kolbigen Anschwellung der Ampulle deutet auf das Fehlen der Verwachsung an dieser Stelle hin; doch tritt sehr schnell dieses Zeichen zurück. Die Ampulle schwillt in üblicher Weise an; sie bildet mit dem Ovarium eine etwa gänseeigrosse Geschwulst. Diese legt sich an die Seite des Uterus, verwächst mit demselben; sie erscheint nur wenig empfindlich. Aber auch die Verwachsung mit anliegenden Darmschlingen lässt sich zuweilen deutlich wahrnehmen. Schon *Hegar* hebt hervor (a. a. O. S. 31), dass sich äusserst oft feste Verklebungen mit dem breiten Mutterband entwickeln, so dass sie als Parametritis aufgefasst werden können. Von allen Autoren wird grosses Gewicht darauf gelegt, dass sie bei der Tuberculose die vorher erwähnten knotigen Anschwellungen auch in dem isthmischen Teil der Tube finden; keineswegs immer liegen alle diese knotigen Veränderungen im Lumen der Tube zu Grunde. Schon *Hegar* weist (a. a. O.) darauf hin, dass er in Lymphgefässen an dieser Stelle das käsige Material vorgefunden hat. Wenn dann *Hegar* weiter darauf hindeutet, das bei solchen knotigen Anschwellungen es sich immer um derartige Herderkrankungen handeln müsse, so kann ich aus eigenen Beobachtungen bestätigen, wie eigenartige Ausziehungen des Uterushornes gelegentlich ähnliche Bilder vortäuschen. *Hegar* betont im weiteren, dass die Consistenz der Knoten und ihre Form eine ungleichmässige sei, ohne dass indessen darauf allzuviel Gewicht für die differentielle Diagnose gelegt werden darf. Die linsengrossen Anschwellungen der Lymphgefässe scheinen in der That besonders häufig der Tuberculose anzugehören. Ihr am nächsten kommen die analogen Befunde bei Carcinom.

Auffallenderweise nehmen die Lymphdrüsen nicht gleichmässig an der Erkrankung Teil. Es erklärt sich das allerdings zur Genüge

aus dem Verlauf derselben. *Hegar* hebt hervor, dass er nur einmal bei sehr vorgeschrittener Phthisis die hypogastrischen Lymphdrüsen als grosse Packete von Knötchen getastet habe. Mich hat die Untersuchung der Inguinaldrüsen bei Tuberculose stets im Stich gelassen. Die differentielle Diagnose der Tuberculose auf dem Wege von Tuberculineinspritzungen ist zur Zeit wieder mehr in den Hintergrund getreten. Jedenfalls hat sie für die Praxis nicht die Bedeutung gewonnen, dass sie in grösserer Ausdehnung zur Anwendung käme.

d. Diagnose.

Die genaue Betastung sowohl der übrigen Beckeneingeweide als auch speciell des Beckenperitoneum wird durch die allseitige Verlötung sehr erschwert. Im weiteren Verlauf können sich die Schwierigkeiten durch die Entwickelung von Ascites erhöhen, der auch bei den Anfangsformen zuweilen schon vorhanden ist. In den vorgeschritteneren Stadien der Tuberculose, mag diese eine primäre oder secundäre Localisation derselben gewesen sein, ist in dem sich entwickelnden Wirrsal die Verwachsung an den knotenähnlichen Auftreibungen noch erkennbar. Häufiger sind die einzelnen Organe ganz allgemein in die grosse Masse der Verwachsungen aufgegangen. — Mit vollem Recht hebt *Hegar* hervor, dass der bei der Tuberculose sich entwickelnde Ascites sich ähnlich wie bei Carcinom ausbilden kann, während die einfach entzündlichen Exsudate doch nur selten solche grosse Massen ausschwitzen lassen; auch hierbei können natürlich grosse Schwankungen eintreten. — Kommt es zur Anschwellung von retroperitonealen Lymphdrüsen, so sind dieselben durch ihre Lage in der Regel der Betastung entzogen. Eine Anschwellung der Inguinaldrüsen dürfte wohl mehr für Carcinom sprechen als für Tuberculose. Eine Beihülfe für die differentielle Diagnose bilden die Befunde der ascitischen Flüssigkeitennach meinen Untersuchungen nicht. Wohl finden wir in dem Ascites Cylinderzellen, doch ist es unseres Wissens nur sehr selten gelungen, Tuberkelbacillen in der ascitischen Flüssigkeit nachzuweisen. Nicht selten habe ich hirsekorn- bis linsengrosse Knoten aus dem Peritoneum und der Tube excidiert, in welchen sich nur Riesenzellen fanden, resp. Erweichungsherde nachweisen liessen. Tuberkelbacillen waren nur ganz vereinzelt erkennbar. So ist die Diagnose der Tuberculose aus dem localen Befund allein nur mit grosser Vorsicht zu stellen. Wohl aber kann, wie *Hegar* schon hervorgehoben hat, die Anamnese, die hereditären Verhältnisse und der Verlauf der Erkrankung endlich auch der anderen Organe, namentlich, wenn eine längere Beobachtung derselben vorliegt, dazu beitragen, eine sichere Diagnose auf den tuberculösen Charakter einer Sactosalpinx zu stellen, falls die Tube in ausgesprochener Weise erkrankt gefühlt wird.

Therapie der Salpingitis.

Litteratur. *Aposloli.* Vol. I. Paris 1894. Samml. d. Arbeiten über die gyn. Elektro-Therapie. — *Bröse.* Zeitschr. f. Geb. u. Gyn. XXVI. S. 187. — *Derselbe.* Pyosalpinx. — *Dolega.* Die Heilgymnastik in der Gynäkologie, Leipzig 1895. — *Doléris.* Nouv. Arch. d'obstétrique et de Gyn. 1887. Nr. 6. — *Fritsch.* Bericht über die gyn. Operationen 1891—92. Breslau. Klinik 1893. — *Gisevius.* 56 Fälle operativer Behandlung von Tubenerkrankungen. Diss. Berlin 1892. — *Goullioud.* (Laroyenne). Lyon. méd. 1892. Nr. 27. — *Gräfe.* Zur Frage der Behandlung von Tubensäcken. Festschrift d. deutschen Ges. f. Gyn. 1894. S. 115. — *Gusserow.* Arch. f. Gyn. XXXII. — *Hegar.* Castration der Frauen 1878. Centralbl. f. Gyn. 1878. Nr. 2. — *Hegar und Kaltenbach.* Operative Gyn. Ed. II. u. III. — *Hofmeier.* Operative Gyn. Ed. II. 1892. — *Küstner.* Grundzüge der Gyn. 1893. — *Derselbe.* (Deutsche med. Wochenschr. 1895. Nr. 12 u. 13.) Die leitenden Gesichtspunkte für die operative Behandlung der chronisch entzündeten Adnexa uteri und der Beckeneiterungen. — *Leopold.* Geb. u. Gyn. II. Bd. Arbeiten aus d. kgl. Frauenklinik, Dresden 1895. — *Mabit, S.* Pyosalpinx nach Typhus. Nouv. Arch. d'obstétrique et de Gyn. 1893. Nr. 6. — *Doléris'* Methode u. Heilung. — *Mackenrodt.* Ges. f. Geb. u. Gyn. Berlin 1895. — *Martin, A.* Ges. f. Geb. u. Gyn. 25. XI. 1879. *Volkmann*sche Samml. IV. u. V. Kongress deutscher gyn. Ges. 1891 u. 1893. — *Olshausen.* Festrede z. 50jährigen Stiftungsfest d. Ges. f. Geb. u. Gyn. Berlin 1894. Zeitschr. f. Geb. u. Gyn. XXX. S. 432. — *Péan.* X. Internat. med. Congr. 1890. — *Pozzi.* Gaz. hebd. 1892. — *Rosthorn, von.* Arch. f. Gyn. XXXXII. — *Sänger.* Arch. f. Gyn. XXV. Amer. Journ. of Obst. 1887. — *Schauta.* Referat und Bericht über die Indicationen, die Technik und die Erfolge der Adnexoperationen. V. Congress der deutschen Ges. f. Gyn. Breslau 1893. — *Skulsch.* Deutsche Ges. f. Gyn. III. Congr. Freiburg 1889. — *Tait, L.* Brit. med. Journ. 1877. — *Derselbe.* On the Treatment of pelvic suppuration by abdominal Section. London 1880. — *Veit.* Zur Technik complicierter Laparotomien. Berlin. Klinik 56. 1893. — *Vulliet.* Rev. d'obstét. et gyn. Juni 1892. — *Werthcim. Volkmann*sche Samml. N. F. 126. — *Wiedow.* Centralbl. f. Gyn. 1885. — *Winter.* Zeitschr. f. Geb. u. Gyn. XXIII. 1893. S. 352. — *Ziegenspeck.* Massage in der Gyn. 1895, Berlin. — *Zweifel.* Arch. f. Gyn. XXXIII u. XXXVIII.

Casuistik siehe *Frommel's* Jahresberichte.

Im Gegensatz zu den auch heute noch vielfach geäusserten Zweifeln (vergl. z. B. *Hofmeier-Schröder* Ed. XI. 1893. S. 427), ob wegen der verborgenen Lage der Eileiter eine therapeutische Einwirkung auf die entzündlichen Ernährungsstörungen derselben möglich sei? habe ich die Überzeugung gewonnen, dass nicht allein durch ein rationelles Allgemeinverhalten, sondern auch durch eine geeignete locale Einführung von Medicamenten, weiterhin aber auch durch das sogenannte antiphlogistische Verfahren sehr nachhaltig auf die erkrankten Tuben eingewirkt werden kann.

Wie bei allen Formen acuter catarrhalischer Schleimhauterkrankung die allgemein diätetische Pflege eine grosse Rolle spielt, so gilt das ganz besonders für die acuten catarrhalischen Erkrankungen der Tube. Ruhige Lagerung, Vermeiden aller Erschütterungen des Leibes, besonders der Genitalsphäre, Fernhalten sexueller Reize, gründliche Entleerung des Darmes durch milde Abführmittel und sehr

vorsichtige Nahrungszufuhr, regelmässige Entleerung der Blase — das genügt in Verbindung mit Reinlichkeitspflege sehr häufig, die acuten Reizzustände in der Tube, insbesondere zunächst die durch sie verursachten Schmerzen zu lindern. Es tritt hiernach Abschwellung der nachweisbar verdickten Tube ein. Zur Restitutio ad integrum kommt es oft noch in Fällen, in denen erhebliche Volumveränderung, Verdickung und Wulstung der Wände schon eine tiefergreifende Erkrankung der Tube angedeutet hatten. Um die Ruhigstellung um so nachhaltiger herbeizuführen, sind Narcotica zumal in der Form vaginaler oder rectaler Suppositorien mit Morphium, Belladonna und verwandten Mitteln sehr zu empfehlen. Bettruhe, laue Umschläge auf den Leib, sind zunächst anzuwenden. Opium vermeide ich, um die Darmthätigkeit nicht zu unterbrechen. Gerade auf diese lege ich auch bei der acuten Salpingitis grosses Gewicht. Unter den Ecprocticis muss besonders vor den drastischen Mitteln gewarnt werden. Nicht selten habe ich neben Schleimhautschwellungen des Uterus auch Verdickung und gesteigerte Empfindlichkeit der Tube, lediglich als Folge fortgesetzten Gebrauches aloëhaltiger Abführmittel gesehen.

Die Diät soll eine möglichst reizlose sein. Insbesondere erscheint mir das Verbot der Alcoholica, gewürzter, unverdaulicher Speisen, aber auch z. B. des Kaffee von besonderer Bedeutung.

Von besonderer Wichtigkeit ist für die Behandlung der acuten Salpingitis die völlige Enthaltung vom ehelichen Verkehr. Vielfach konnte ich feststellen, dass die immer wiederkehrenden Recidive der Beschwerden auf Verstösse gegen dieses Gebot zurückzuführen waren.

Wenn die Kranken an Voll- und Sitzbäder gewöhnt sind, ist der Gebrauch derselben in Temperaturen von 34—38° C. wohl zu empfehlen. — Bei den acuten Tubencatarrhen ist, ebenso wie bei den sonstigen Störungen im Genitalapparat, vor allzu eifrigen ärztlichen Untersuchungen zu warnen. Es ist nicht nur zwecklos, sondern geradezu gefährlich, auch bei den leichteren Erkrankungsformen der Genitalorgane, sie immer wieder zu palpieren, Speculum und Sonde einzuführen. Ein Verreiben der pathologischen Secrete, ein Verdrängen derselben nach dem Peritoneum hin ist, von schweren Verletzungen ganz abgesehen, nur zu leicht das Ergebnis solcher unnötigen Untersuchungen: stürmische Erscheinungen bis zu den viel citierten Todesfällen sind als Ergebnis sogenannter einfacher Untersuchungen vorgekommen.

Verlieren sich bei einem solchen einfachen Verhalten der Kranken die Schmerzen nicht, so muss das altbewährte Rüstzeug des antiphlogistischen Verfahrens mit aller Consequenz zur Anwendung gebracht werden. Bei acuter catarrhalischer Salpingitis, ebenso in den acuten Stadien der septischen und gonorrhoischen Erkrankung, erzielt man in

der Regel durch Bettruhe, durch die Application von Blutegeln aussen auf die betreffende Seite des Hypogastrium, durch eine Eisblase während 3—5 Tagen, geeignete Abführmittel und endlich kräftige Morphiumgaben per anum oder subcutan prompte Erfolge. Ist die Diagnose festgestellt, so genügt es nach dem Ablauf des acuten Stadium — also nach 5—8 Tagen — von neuem zu untersuchen. Haben alsdann, also nach den ersten 5—8 Tagen absoluter Bettruhe, die Schmerzen nachgelassen, so empfiehlt es sich, die Kranke noch mehrere Stunden des Tages sich hinlegen zu lassen, dabei und des Nachts *Priessnitz*sche Umschläge zu machen und die oben angeführten Vorschriften der Diät befolgen zu lassen.

Sind die Frauen gewöhnt, sich reinigende Vaginalausspülungen zu machen, so lasse ich sie dergleichen mit dem Hinzufügen weiter gebrauchen, dass ungeschickte Manipulationen mit dem Irrigatoransatzrohr und zu starker Druck der ausfliessenden Flüssigkeit besonders streng zu vermeiden sind. Bei reichlicher Absonderung aus der Scheide lasse ich unter genauer Instruction in der erwähnten Richtung auch im acuten Stadium desinficierende Vaginalausspülungen gebrauchen.

Tritt das Leiden in ein chronisches Stadium und hinterbleibt eine deutlich erkennbare Volumvermehrung der Eileiter, so ist deren Resorption, ev. die Eindickung der secernierten Flüssigkeit anzustreben. Hierzu empfehlen sich u. a. vaginale Ausspülungen mit Zusatz von Tinct. jod. 25,0 Kal. jodat 5,0 Aq. dest. ad 200,0 — ein Esslöffel zu einem Liter lauwarmen Wasser, morgens und abends. — Besteht noch nennenswerte Druckempfindlichkeit, so sind Zusätze von Bleiwasser — ein Esslöffel pro Liter, oder von einem Esslöffel eines Infus. herb. con. macul. (30,0 : 170,0) Aq. amygd. amar. 30,0 anzuwenden. Abends werden Sitzbäder in Decoctum quercus — zwei Hände voll mit zwei Liter Wasser abgekocht, mit nachträglichem Zusatz des nötigen Wasserquantums zur Füllung der Sitzbadewanne — unter vorsichtiger Bewahrung gegen Erkältung — oder in Weizenkleieabkochung (zwei Hände voll auf das Sitzbad) in grüner Seife (150,0) oder Soole (500,0), oder auch Moor (800,0 *Mattonis* Moorsalz) genommen. Hinterbleiben dicke Schwielen in der Tubenwand, zumal bei péritonitischen Exsudaten — besteht gleichzeitig Endometritis und Metritis — dann sind 50° C. heisse Scheideneingiessungen, die im Sitzbad von 32° C. gemacht werden, anzuordnen.

Eine wesentliche Voraussetzung des Erfolges einer jeden Therapie der Salpingitis ist die Ausheilung der entzündlichen Processe in Scheide und Uterus. Gerade von diesem Gesichtspunkt aus muss man da, wo die einfache Pflege und Ruhe den Reizzustand in der Tube nicht beseitigt hat, auch auf solche Scheidenapplicationen Bedacht nehmen, welche die Colpitis und Endometritis zur Heilung bringen. Neben den desinficierenden Zusätzen kommen besonders die die Resorption be-

fördernden in Betracht. Bei dem Gebrauch des Jodoform und der ihm verwandten Mittel habe ich häufig genug Intoxications-Erscheinungen gesehen, so dass ich zu Vorsicht mahnen muss. Die viel empfohlenen Tannin-Glycerin-Tampons (Acid. tannic. 25,0, Glycerin 100; damit wird eine in kaltem Wasser ausgedrückte Wattekugel bestrichen, von der Kranken selbst eingelegt und nach zwölf Stunden an dem die Kugel zusammenschnürenden Faden herausgezogen) haben mir auch bei Tubenerkrankungen gute Dienste gethan, mehr als die Gelatine-Globuli, bei denen die Schwierigkeit der Entfernung des Rückstandes mehrfach zu Klagen Veranlassung gaben.

Alle diese Verordnungen müssen die Kranken selbständig ausführen können. Es muss vermieden werden, Vorschriften zu geben, bei denen andere als vielleicht die Hülfe einer Hausgenossin oder eines Dienstboten notwendig erscheint. Hebammen oder Pflegerinnen werden nur zu leicht zum Untersuchen oder zu anderen Manipulationen verführt, die überflüssig und schädlich erscheinen.

In der grossen Mehrzahl der Erkrankungsfälle genügt eine solche Therapie, zumal wenn dieselbe mit zielbewusster Consequenz sechs bis zwölf Wochen hindurch fortgesetzt wird. Vaginale Untersuchungen sind möglichst zu vermeiden; am Ende von zwei bis drei Monaten regelmässiger Anwendung der oben genannten Mittel hat eine letzte Untersuchung lediglich die subjective Annahme der Kranken von ihrer völligen Genesung zu bestätigen.

Das wohlbewährte Rüstzeug der Hydrotherapie, Badecuren in Moor und Soole, in Jodschwefelquellen, sind zum Abschluss der Behandlung von grossem Werte, darnach die stärkenden Eisenbäder, Seebäder und Höhenklima-Stationen.

Erst bei der Erfolglosigkeit einer solchen Behandlung drängen sich weitere Indicationen auf. Ich verlange stets zunächst eine consequente Anwendung solcher Vorschriften, ehe ich andere medicamentöse oder gar eine operative Behandlung anempfehle; es sei denn, dass sofort stürmische und rasch weitergreifende Processe sich im acuten Stadium oder im Verlauf einer chronischen Entzündung bemerkbar machen.

Die Massage der Sactosalpinx wurde zuerst methodisch von *Frankenhäuser* (bei *Hausamann* a. a. O.) zum Zweck der Entleerung des flüssigen Inhaltes der Tube nach dem Uterus empfohlen. Er demonstrierte in der Züricher Klinik eine Kranke, bei der er eine Art Salpingitis profluens durch entsprechende Massage-Bewegungen ohne nachhaltige Rückwirkungen wiederholentlich zu stande brachte. Nur wenige haben dieses Beispiel befolgt; wenigstens soweit darüber litterarische Aufzeichnungen vorliegen, wurde vielseitig davor gewarnt (vergl. *Kaltenbach* und *Chrobak*, V. Cong. d. deutschen Ges. f. Gyn. 1893, Discussion

Schauta, auch *Fehling* Lehrbuch 1894, S. 390). Ungünstige Erfahrungen haben augenscheinlich diese nahezu allgemeine Ablehnung motiviert. Auch Masseure, wie *Metzger, Kleen*, neuerdings besonders noch *Dolega* mahnen zu grösster Vorsicht bei den entzündlichen Processen der Tube selbst, wenn sie geschwollen, hart und schmerzhaft ist. Wie *Thure Brandt* selbst hält auch *Dolega* die Massage bei infectiös eitrigen Processen für contraindiciert. Vereinzelt wurde ein Versuch empfohlen — so von *Küstner* (Grundzüge der Gyn. 1893. S. 285 und 286), der mit der nötigen Vorsicht die Entleerung für zulässig hält, besonders mit Rücksicht auf die Thatsache, dass schliesslich die meisten Eiterformen ihre Virulenz verloren haben.

In bemerkenswertem Gegensatz hierzu tritt *Ziegenspeck* für die ausgiebige Massage bei Salpingitis, besonders auch bei Sactosalpinx purulenta ein. Frühestens drei Monate nach der Infection soll begonnen werden. Mit besonderer Sorgfalt empfiehlt er den geraden Teil der Tube zu behandeln. Der Pavillon soll möglichst geschont werden. Ist der nicht gedehnte Teil der Pars recta lang, so ist die Aussicht, ihn wegsam zu machen, gering. Ist der Tubensack gross, so ziehen sich trotz der Entleerung die Wände nicht auf ihr früheres Volumen zurück. Die längste von *Ziegenspeck* durch Massage erfolgreich entleerte Sactosalpinx purulenta schätzt er auf 8 cm. Diese Länge macht *Ziegenspeck* zur Grenze der Massagebehandlung.

Selbst die anscheinend sehr glänzenden Resultate *Ziegenspecks* können mich nicht dazu verleiten, die Massage der Sactosalpinx wieder zu versuchen. Meine eigenen practischen Erfahrungen sind allerdings vor mehr als sechs Jahren gewonnen; sie können an der Ungeschicklichkeit oder an der mangelnden Übung gescheitert sein. Jedesmal traten früher oder später so unbequeme, ja bedrohliche Reizerscheinungen auf, dass ich eine Wiederholung durchaus perhorresciere. Seitdem haben Hunderte von Präparaten operativ entfernter Tuben meine Zweifel an der Durchführbarkeit immer von neuem bestärkt. Der flüssige Inhalt liegt in der Regel in dem dünnwandigen, kolbig angeschwollenen, abdominalen Ende. Die Pars recta, also das, was wir den Isthmus nennen und die Pars interstitialis sind fast constant so derb, ihr Lumen so eng, dass man nur mit Mühe am anatomischen Präparat dünnflüssigen Inhalt ausdrücken kann. Wie viel schwerer muss das in situ sein! Dazu kommt, dass doch fast immer peritonitische Verwachsungen sich um die Sactosalpinx lagern, welche das Lumen abbiegen und abknicken und jedenfalls die Fortbewegung des flüssigen Inhaltes erschweren.

Diese anatomischen Bedenken werden durch die experimentelle Erfahrung von *Kehrer* (Experimentelle Untersuchungen, Heft III), vermehrt, dass Flüssigkeit auch ohne Verschluss des abdominalen

Endes in der Tube verhalten sein kann. Ich bin in der Lage, über eine darauf bezügliche Beobachtung an der Lebenden zu verfügen: aus einer stark geschwollenen, aber offenen Tube konnte ich während der Operation eine grosse Menge dünnflüssigen Eiter entleeren, der also trotz des weiten Klaffens des Fimbrienendes nicht ausgeflossen war — in der Umgebung der Fimbrien waren keine Spuren peritonealer Reizung bemerkbar. Alle Befürworter der Massage setzen den Verschluss des Ostium abdominale voraus; wie wollen sie das aber bei der Häufigkeit der palpatorisch dunklen Fälle sicherstellen?!

Küstner und *Ziegenspeck* wollen in erster Linie bei Sactosalpinx serosa massieren. Aber woran wollen wir denn mit der nötigen Sicherheit den serösen Inhalt gegen einen purulenten unterscheiden? Wir können wohl die Natur des Inhaltes vermuten, oft werden wir aber irren. In den Fällen von sehr grosser Ausdehnung, die gewiss in der Regel serösen Inhalt haben, ist die Pars isthmica derartig abgeknickt, dass der Versuch der Ausleerung viel häufiger eine Berstung als diese herbeiführen muss.

Auch der Hinweis *Küstners*, dass der Tubeneiter meist steril sei, darf in diesem Sinn doch nur mit grosser Einschränkung gelten. Es gehört ja gerade zu den perfiden Eigentümlichkeiten des Tubeneiters, dass oft ganz unscheinbare Reize die virulenten Keime zu erneuter und höchst deletärer Wirksamkeit bringen.

Nach meiner Auffassung und Erfahrung ist die Massage zur Entleerung des flüssigen Inhaltes der Saetosalpinx — mag er serös oder eitrig sein — ein sehr zweifelhaftes Mittel, dessen Anwendung ich ablehne. Dagegen hat die Massage in der Anregung der Resorption chronischer Wandverdickung, also bei Salpingitis interstitialis, eine dankbare Aufgabe. Sie unterstützt in diesen Fällen die resorbierenden Mittel auf das Wirksamste, wenn sie auch da mit grosser Vorsicht zur Anwendung gebracht wird.

Einen noch geringeren Wert hat nach meiner Erfahrung die Electrotherapie bei Tubenerkrankungen. Der Vorgang einer Electrolyse der verdickten Tubenwand ist a priori nicht verständlich, die Annahme einer Beförderung der Resorption in diese für die Electroden kaum zugängliche Tiefe muss ganz willkürlich erscheinen. Lange und fortgesetzte eigene Beobachtungen endeten stets mit dem Eindruck, dass die Electrotherapie ohne sichere Wirkung blieb, dass meist sogar nicht unerhebliche Exacerbationen vorhandener Reizzustände hervortraten.

Apostoli hat in seiner Sammlung der Arbeiten über die gynäkologische Electrotherapie (Vol. I. Paris 1894) eine Fülle von Beiträgen verschiedener Autoren zur Frage der electrolytischen Behandlung der Salpinxerkrankungen beigebracht. Es geht daraus hervor, dass allerdings oftmals die Schmerzen unter der Einwirkung namentlich

schwacher Ströme nachlassen. Eine völlige Heilung scheint in der Mehrzahl der Fälle zweifelhaft. Mehrmonatliche Behandlung führt unter Beihülfe anderweitiger Mittel zu einer erheblichen Erleichterung der Beschwerden; welchem der nebeneinander angewandten Verfahren kommt dabei der Dank für die Erfolge zu?

Für die eitrigen Formen der Salpingitis betont *Apostoli* selbst (vergl. a. a. O. S. 429 Fussnote) die Notwendigkeit schleunigster Entleerung auf dem nächsten abschüssigsten Wege — par la voie la plus décline. *Apostoli* will auch die intrauterine Galvanokaustik bei den eitrigen Adnexerkrankungen nicht angewandt haben, nur unter gewissen Umständen die vaginale Galvanopunctur, über welche ich weiter unten zu sprechen haben werde. — —

Andere Autoren berichten über schwere Catastrophen, welche sich an die Electrotherapie bei erkrankten Adnexen angeschlossen haben (*Graily Hewitt* bei *Apostoli* S. 179; *Juluch* ebenda S. 183), Beobachtungen, welche mit den vielseitigsten Erfahrungen auch in Deutschland übereinstimmen. Da nun weiter in bezug auf den Charakter des Tubeninhaltes in sehr vielen Fällen selbst nach der Punction sicherer Aufschluss nicht zu gewinnen ist, so muss der Wert der electrolytischen Behandlung der entzündlichen Tubenerkrankungen als ein sehr zweifelhafter bezeichnet werden. Sie leistet nicht mehr als das einfachste allgemeine und locale Verfahren, welches eingangs beschrieben worden ist; sie erscheint dabei durchaus unsicher, nicht ungefährlich, so dass sie besser vollständig verlassen und selbst als schmerzlinderndes Mittel nicht in Anwendung gezogen wird. — —

Die tiefgreifenden Veränderungen in einem hohen Procentsatz der Salpingitisfälle und die das Leben bedrohenden Erscheinungen, welche durch dieselben hervorgerufen werden können, erzwingen da, wo die allgemeine Pflege und die medicamentöse Behandlung sich als unzureichend erweisen, die Entfernung der Tube. Denn wenn auch in einzelnen Fällen wider menschliches Erwarten die Patienten sich gegen die schwersten Formen tubarer Erkrankung und die damit verbundenen weitergehenden Zerstörungen widerstandsfähig erweisen, so ist doch schon das Siechtum selbst eine dringende Indication zur Operation. Unzweifelhaft erliegen nicht allzu selten Salpingitiskranke dem Resorptionsfieber oder den foudroyanten Folgen von Berstung und Blutungen. Sprechende, exact beobachtete Beispiele hat *Schauta* (V. Cong. Breslau 1893, S. 158) angeführt. Mehr und mehr finden bei der Abwägung der Indication für die Tubenoperation auch die äusseren Verhältnisse der Kranken volle Berücksichtigung. Das arbeitende Mädchen, die Frau, welche für ihren Hausstand Stütze und Mitarbeiterin ist, kann wohl für Wochen, auch für Monate Unterkunft in einem Krankenhaus und die Beihülfe einer Kranken- oder Armenkasse finden, dann aber muss sie darauf rechnen, wieder erwerbs- und

arbeitsfähig zu sein. Gelingt also die Ausheilung nicht in der so gegebenen Frist, dann zwingt hier das Unvermögen, länger die Kosten der Krankenhauspflege zu bestreiten, und die Unmöglichkeit, sich noch ferner der Ausübung der häuslichen Pflichten zu entziehen, schon eine operative Entscheidung herbeizuführen, wo unter günstigen Vermögensverhältnissen Badecuren und anderweite Behandlungsmethoden erst noch auf ihre Heilwirkung versucht werden können.

In solchen protrahierten Fällen ist die Berechtigung der Operation eine unzweifelhafte (s. auch *Olshausen* a. a. O. 432); bietet sie allein doch eine Aussicht, die Kranke zu retten, zumal wenn immer erneute Recidive die complicierende Peritonitis verallgemeinern und dauerndes Siechtum und unerträgliche Schmerzen herbeiführen.

Anders gestaltet sich die Indication auch in den Fällen, in welchen unverkennbar Verschluss der Tube das Endresultat der Entzündung geworden ist. Das kann nicht in dem acuten Stadium entschieden werden, denn in einer nicht kleinen Anzahl von Fällen acuter Sactosalpinx apostematosa gonorrhoica und septica tritt trotz scheinbar ungeheuerlicher Anschwellung, trotz unverkennbarer Umlagerung der Tube mit peritonitischen Schwielen dennoch völlige Resorption und Restitutio ad integrum ein. Den Zeitpunkt, bis zu welchem wir warten sollen, können wir heute noch nicht fixieren; jedenfalls ist eine geduldige Pflege und Beobachtung vor der Entscheidung für die Operation eine nicht zu umgehende Pflicht.

In gleicher Weise erscheint es heute noch unmöglich, den Zeitpunkt für die Salpingotomie festzustellen, wenn nur die eine Tube erkrankt ist und die Frage sich aufwirft, ob nicht eine Ausbreitung der Erkrankung auf die anfangs noch gesunde Seite zu befürchten steht. So lange die erkrankte Tube nicht klinisch oder objectiv nachweisbar mit recidivierenden Peritonitiden compliciert ist, muss der medicamentösen Behandlung freie Bahn gegeben werden. Wiederholte Nachschübe erscheinen aber in einem derartigen Falle von erhöhter Bedeutung und können zum Eingreifen zwingen. Denn wenn wir auch in solchen Fällen oft schon einen Verschluss der anderen Tube antreffen, so sprechen doch meine eigenen Beobachtungen jedenfalls dafür, dass wir durch die Eröffnung und Umsäumung einer solchen Tube im Anfangsstadium ihrer Veränderung diese unschädlich zu machen vermögen und der Kranken nach dem unvermeidlichen Verlust der einen Tube die andere functionsfähig erhalten können.

Die zielbewusste operative Behandlung der Salpingitis, insbesondere ihrer späteren Folgezustände, ist erst jüngeren Datums. *Hegar* (a. a. O.) wies ihre Berechtigung nach und gab die entsprechenden Vorschriften. *L. Tait* (a. a. O.) hat wohl gleichzeitig mit ihm Salpinxgeschwülste zu entfernen begonnen; ich selbst habe in demselben Jahre

(a. a. O.) unter dieser Indication operirt. Seitdem hat sich nach und nach diese Operation volles Bürgerrecht erworben (vgl. auch *Fritsch*, a. a. O. S. 110).

Unzweifelhaft sind tubare Geschwülste schon seit langer Zeit chirurgisch angegriffen worden. Manche der älteren Berichte über solche Geschwülste und ihre Exstirpation mögen per nefas auf solche des Ovarium bezogen sein. Die in der Tiefe des Beckens fest verwachsenden Geschwülste — welche bis in unsere Tage noch so häufig mit parametritischen Exsudaten verwechselt werden — hat man von der Scheide aus zu entleeren gesucht. Die Punction, dann die Incision vom Scheidengewölbe aus haben sich nur für wenige Fälle als genügend erwiesen. Die Ausheilung verlangt ein gleichmässiges Offenbleiben des Abflusscanales, so dass nur bei entsprechender Drainage ein Erfolg zu erwarten ist. Aber auch dieses Verfahren ist von so vielen Schwierigkeiten begleitet und so unsicher in seinem Endresultat, dass fast allgemein die radicale Heilung ganz überwiegend durch die Exstirpation der erkrankten Tube von der eröffneten Bauchhöhle aus unternommen wurde. Neuerdings tritt wieder ein vaginales Verfahren in den Vordergrund, so sehr, dass diese „neue Methode" die alte völlig in den Schatten zu drängen beginnt. Mit welchem Recht und auf welche Zeitdauer, das wird die Zukunft lehren, wenn vielseitige und lange dauernde Erfahrungen vorliegen!

Die Punction ist lange, besonders bei zweifelhafter Diagnose über den eigentlichen Sitz des aus den klinischen Symptomen vermuteten Eiterherdes im Becken ev. in der Tube, regelmässig ausgeführt worden. Unzweifelhaft ist das Verfahren an sich in den uncomplicierten Fällen verhältnismässig einfach, wo es also lediglich gilt, den in sich abgeschlossenen Eiterherd zu entleeren, zu reinigen und seine Verödung durch den ungehinderten Abfluss des verhaltenen Secretes zu fördern.

Nach gründlicher Desinfection der Scheide wird durch einen gleichmässigen, vorsichtig ausgeübten Druck von oben — bei Steissrückenlage der narcotisierten Patientin — der zu entleerende Hohlraum fixiert. Dann sticht man einen sondenähnlich gebogenen Trocart unter Leitung der Hand ein. Entleert sich Flüssigkeit, Eiter oder seröse Massen, so fixiere ich dann das Scheidengewölbe mit Kugelzangen, führe ein geknöpftes Messer auf der Canüle vor und erweitere den Punctionscanal so weit, dass ich eine Kornzange einführen kann. Mit dieser vergrössere ich die Öffnung des Stichcanales, indem ich ihre Branchen auseinandersperre, so weit durch stumpfes Auseinanderdrängen der Gewebe, bis der Finger in die Höhle einzudringen vermag. Die Austastung ist mir immer als eine sehr wünschenswerte Sicherung der Diagnose und der nun einzuschlagenden Therapie erschienen. Die Wände werden mit dem Finger von den sog. Abscessmembranen befreit, die einzelnen

Recessus durch Einbrechen der Zwischenwände in freie Verbindung miteinander gebracht. Währenddessen wird eine permanente Irrigation mit einem schwachen Desinficiens in Gang erhalten. Zur Drainage benutzte ich ein dickes Rohr von Gummi. Heute würde man wohl allgemein vorziehen, die Höhle mit Jodoformgaze auszustopfen. Nach zwei bis vier Tagen ist dieser Verband zu entfernen, die Höhle auszuspülen und durch einen alle zwei Tage zu erneuernden Jodoformgazestreifen bis zur völligen Ausheilung offen zu halten. Die Wandungen fallen bei Sactosalpinx serosa schnell zusammen, aber auch bei der Sactosalpinx apostematosa tritt nach drei bis vier Wochen Schrumpfung ein — zumal wenn bei mehrmals wiederholten Jodausspülungen des Eiterherdes die Secretion bald versiecht. Solche Ausspülungen empfehlen sich auch, wenn nach der Entleerung eine Vereiterung der Wand eintritt. Die Rückbildung sehr starrer Wandungen bei Sactosalpinx apostematosa nimmt sehr viel mehr Zeit in Anspruch. Die Verlötung der Wände mit der Umgebung lässt es leicht zur Bildung von Recessus kommen, die nicht selten von Neuem direct entleert werden müssen.

Die Eröffnung mittelst des Messers vollzieht sich bei dicht dem Scheidengewölbe aufliegenden Salpinxgeschwülsten auch mit ziemlicher Leichtigkeit, doch habe ich mehrere Male dabei eine kräftige Blutung aus verletzten Ästen der Uterina gesehen, was mir bei dem Gebrauch der Trocars nicht in gleicher Weise begegnete. Ich bin deshalb schon früh davon zurückgekommen. — — —

Die Blutung pflegt bei dem Einstossen des Trocars zunächst selten erheblich zu sein. Erst wenn die Dilatation des Canals ausgeführt wird, werden zuweilen grössere Gefässgebiete eröffnet. Es ist mir bisher noch stets gelungen, durch die Umstechung der Wunde im Scheidengewölbe diese Gefässe zu versorgen. Zweimal kam es zur Verletzung des Ureters. Beide Male trat aber eine weitere Complication nicht auf, sei es, dass durch den Gummidrain die Wunde in der Ureterenwand verlegt wurde, oder dass durch die narbige Verschiebung der Wand des Wundcanales dieselbe sich alsbald schloss und dann Verheilung ohne weitere Folge zu stande kam. Später ist es mir gelungen, solche Nebenverletzung durch die Wahl der Einstichstelle dicht am Uterus, mehr nach hinten am Collum, zu vermeiden.

In der neueren Zeit hat *L. Landau* der Punction zur Ausheilung der Sactosalpinx apostematosa wieder warm das Wort geredet. *Landau* (Arch. f. Gyn. 40) punktiert mit einem feinen geraden Trocar unter Gegendruck von oben, von der Scheide aus, durch den tiefsten Punct der Geschwulst im Scheidengewölbe. Entleert sich klare Flüssigkeit — wie beim Hydrops — so soll sofort die Entleerung vollständig vorgenommen werden; dann wird der Trocar zurückgezogen und ein Jodoformgazestreifen in die Scheide gelegt. Die Patientin

muss für einige Tage das Bett hüten. Auch mehrkammerige Hohlräume entleert *Landau* durch wiederholte Punction. Die von *Landau* empfohlenen Einspritzungen mit Desinficientien will *Fehling* (Lehrbuch S. 375) unterlassen sehen. Grössere Sactosalpingen sollen nach *Landau* von der Bauchwand aus angestochen werden, falls sie von hier aus zugänglich sind. Für den Fall erneuter Ansammlung der Sactosalpinx serosa bleibt nur dasselbe Verfahren, welches *Landau* auch für die Eiterfälle empfiehlt: die Incision von der Scheide aus. Im Speculum soll das Messer bis auf den Eiterherd vorgeführt werden. Für die Fälle inniger Verwachsung der Geschwulst mit dem Scheidengewölbe soll dann eine Jodoformgazetamponade ausgeführt werden. Nicht fest verwachsene Säcke werden durch Klemmpincetten an die Scheidenwand festgelegt oder durch eine Naht. Jedenfalls soll nach *Landaus* Vorschrift bei Fieber resp. bei Zersetzung der Hohlraum ein- oder mehrmals ausgespült werden. Nur bei völlig glattem Verlauf will *Landau* nach 8 bis 14 Tagen die Kranke aufstehen lassen.

Einen auf diesem Wege zu völliger Ausheilung gebrachten Fall hat *E. Fränkel* (V. Congr. deutsch. Gyn.-Ges. 1893, S. 310) demonstriert. *Gräfe, Asch, Eberhard, Nitôt* haben solche Fälle mitgeteilt, *Vulliet* hat bis 1892 18 mal, *Goullioud* 135 mal mit durchaus befriedigendem Erfolg so operiert. *Gräfe* plaidiert für die Incision bei mehrkammerigen Höhlen, ein Verfahren, für welches neuerdings auch *Küstner* (Deutsch. med. Woch. 1895) in solchen Fällen sich ausspricht. Ich kann trotzdem nicht anerkennen, dass die Punction oder die Incision sich zu einer allgemeineren Verwendung bei Sactosalpinxoperation eignen. Alle Buchten und Recessus des erkrankten Organes dabei zu eröffnen — wie es nötig wäre — ist eine fast unlösliche Aufgabe. Gerade in den misslichsten Fällen rückt die Dislocation der Tube und ihre atypische Verwachsung die Gefahr ernster Nebenverletzungen sehr nahe. Die Ausheilung nach der Eröffnung von der Scheide ist eine derartig unsichere, zeitraubende, Zwischenfällen ausgesetzte, dass der unmittelbare Angriff, insbesondere die unmittelbare Ausschälung des eiterhaltigen Hohlraumes unbedingt den Vorzug verdient.

Doléris hat 1887 den Vorschlag gemacht, den verhaltenen, entzündlichen Tubeninhalt durch die Punction von der Uterushöhle aus nach Dilatatio uteri, durch Drainage nach dem Cavum hin, also gewissermassen auf seinem physiologischen Weg, zu entleeren. Das Verfahren lehnt sich also an das oben bei der Eröffnung der Sactosalpinx haemorrhagica bei Gynatresien erwähnte an. Schon die eigenen Fälle von *Doléris* zeigen, dass es dabei grosse Schwierigkeiten zu überwinden gilt. Das enge Lumen, die relativ starre Wand der Pars isthmica lassen es an sich schon zweifelhaft erscheinen, ob die Sonde ohne Nebenverletzungen bis hierher vordringen kann; wie viel schwieriger aber muss sich eine

solche Operation gestalten, wenn die Tube abgebogen, abgeschnürt, mit ihrer Umgebung verlötet ist!

Immerhin zeigen Fälle wie die von *Mabit* die Möglichkeit des Erfolges.

In gleicher Weise muss der Vorschlag von *Pozzi*, durch die Auskratzung des Uterus den Durchbruch des flüssigen Tubeninhaltes nach dem Cavum herbeizuführen, als ein wenig zuverlässiger bezeichnet werden. Jede locale Behandlung des Uterus bei Nachweis tubarer Entzündung soll nur mit äusserster Vorsicht vorgenommen werden, da Sprengung der Sactosalpinx und Weiterverbreitung ihres Inhaltes über den Erkrankungsherd hinaus als sehr nahe liegende Gefahren erscheinen. Die neuerdings von *Olshausen* wieder ausgesprochene Mahnung zur Vorsicht bei intrauteriner Behandlung entspricht der allerseits anerkannten Thatsache, dass Unglücksfälle, so weit sie nicht in directen Verletzungen der Uteruswand bestehen, ganz besonders häufig durch die dabei verursachte Insultierung nicht diagnosticierter Tubenerkrankungen zu stande gekommen sind. Es ist wohl berechtigt, anzunehmen, dass diese Vorschläge von *Doléris* und *Pozzi* dem damaligen Stande unserer operativen Technik entsprachen —, dass sie aber heute als durch deren weitere Entwickelung im wesentlichen überholt auch von den betr. Gynäkologen selbst nicht mehr geübt werden.

Gegenüber diesen verschiedenen Vorschlägen einer operativen Behandlung der Salpingitis chronica von der Scheide aus hat sich der Angriff nach Eröffnung des Leibes in ausgedehntem Masse als sicher und erfolgreich bewährt. — Dabei muss zwischen den uncomplicierten Fällen unterschieden werden, in denen die Tube nicht oder nur so wenig fest verwachsen gefunden wird, dass die Auslösung ohne ausgedehnte oder tiefer greifende Verletzung der Peritonealoberfläche der Umgebung und der benachbarten Organe vorgenommen werden kann, und zwischen den complicierten, in denen die Auslösung zum Teil auf Kosten der Umgebung erfolgen muss oder gar schon Entleerung des Tubeninhaltes in die benachbarten Hohlorgane und Fistelbildung eingetreten war. Eine solche Einteilung erscheint vom technischen Standpunkte aus zweckmässiger als die *Schautas* nach der Grösse der zu entfernenden Massen. Innerhalb derselben bleibt die Gruppierung nach der Qualität des Inhaltes eine unerlässliche Ergänzung für die Beurteilung der Prognose.

Die Operation der uncomplicierten Fälle vollzieht sich nach denselben Regeln, wie die Coeliotomie wegen der Erkrankung eines Ovarium.

Die Vorbereitungen für die Salpingotomie geschehen wie für die Ovariotomie.

Ich pflege seit etwa 1893 bei allen zur Coeliotomie bestimmten die Scheide 24 Stunden vorher mit Sublimatgaze auszutamponieren und

erziele damit jedenfalls eine durchgreifendere Desinfection als wie durch die einfachen Waschungen und Ausspülungen derselben. Zur Narcose lasse ich Chloroform in den verschiedenen neueren Herstellungen gebrauchen, nachdem mir einige Versuche mit Äther keinen Vorteil, wohl aber Verzögerungen verursachten, welche bei der Notwendigkeit einer grösseren Anzahl von Coeliotomien in einer Sitzung und in dem Zeitraum von wenigen Stunden sehr lästig empfunden werden. Zur Operation bediene ich mich nach wie vor des *Horn*schen Tisches. Viermal habe ich bei auswärtigen Coeliotomien durch Unterschieben geeigneter Unterlagen eine Beckenhochlagerung hergestellt — ohne darin einen wesentlichen Vorteil zu bemerken. Durch das Herabsinken der Beine wird auch auf dem *Horn*schen Tisch das Becken so hoch gestellt, dass die Därme gewöhnlich in den Oberbauch gleiten oder, einmal dahin geschoben, leicht dort zurückgehalten werden können. Ich gestehe gern ein, dass mich die alte Gewohnheit in diesem Conservativismus beeinflusst, ich vermisse nicht eine bessere Einsicht in das kleine Becken und fürchte, in der ungewohnten Körperhaltung die Sicherheit und Ausdauer für grössere Operationsreihen (bis zu zehn an einem Tage) einzubüssen.

Die Beckenhochlagerung erwirbt sich augenscheinlich immer grössere Anerkennung. Nachdem *Trendelenburg* seinen Tisch beschrieben (*Volkmann*, Samml. kl. Vorträge, Nr. 355)[1]) und *Leopold* (C. f. Gyn. 1890, Nr. 42) den Ersatz jenes Tisches durch ein Holzgestell auf dem *Landau*schen Tisch empfohlen, sind eine grosse Anzahl entsprechender Vorrichtungen angegeben worden. (*Czempin*, *Mackenrodt*, *Gottschalk* u. a. m. vgl. u. a. Ges. f. Geb. u. Gyn. Berlin, 1894—95.) Besonders zu beachten sind die Vermeidung der Störungen in der Narcose und die Überführung der Operierten in die horizontale Lage im Augenblick des Schlusses der Bauchnaht, worauf *Schauta* (V. Cong. D. Ges. f. Gyn.) ausdrücklich hinweist. Als wesentliche Vorzüge gelten die Elimination der Därme aus dem Operationsterrain, die Klarlegung der Adhäsionen im Becken und der bessere Einblick in die Tiefe des Beckens. Dem naturgemäss erleichterten Einfliessen des Inhaltes berstender Organe in die Bauchhöhle und der drohenden Beschmutzung der Därme muss durch besondere, übrigens leicht anzubringende Vorsichtsmassregeln vorgebeugt werden.

In der Regel lässt sich die nicht verwachsene Geschwulst ohne besondere Mühe aus der Tiefe des Beckens herausnehmen. Die Stielbildung wird leicht bewerkstelligt; allerdings nicht, ohne dass das betreffende Ovarium mit abgetragen werden muss. Ich entfalte die Mesosalpinx mit dem Ovarium, lege eine Catgut-Ligatur, die ich mit einer gewöhnlichen gebogenen Nadel einführe, über das Lig. infundibulo-pelvicum, eine

[1]) *Kocks* nimmt die Priorität des Princips der Beckenhochlagerung für sich in Anspruch. (Deutsche Med. Woch. 1890 Nr. 17.)

zweite über das uterine Tubenende. Die dritte umfasst das zwischen diesen beiden liegende Stück des Lig. latum. Diese mittlere lässt sich ohne Schwierigkeit dann als Massenligatur um den ganzen Stiel legen. Ich trenne die abgebundene Masse mit der Schere ab. Oft tritt das Lumen der Tube auf der Schnittfläche als ein starres Rohr weit aus der Serosa tubae hervor. Erscheint der uterine Stumpf erkrankt, so reseciere ich diesen Teil bis unter das Niveau der Umgebung und ziehe diese durch eine Catgutnaht darüber, so dass die Tube und dann im weiteren Fortgang die ganze Stumpfschnittfläche mit Peritoneum überkleidet wird. Nachdem ich die als sicher unterbunden erkannte Stumpfmasse versenkt habe, betupfe ich sie mit einem in steriles Olivenöl getauchten Schwamm und schliesse dann den Leib. Die Heilung erfolgt gleichmässig und ohne Exsudatbildung am Stiel. Diese uncomplicierten Salpingotomien bieten eine ebenso sichere Prognose wie die uncomplicierten Ovariotomien.

Die Stielbehandlung wird von verschiedenen Operateuren verschieden gehandhabt. Von den Einen wird die Durchtrennung mit dem *Paquelin*schen Messer vorgenommen (*Zweifel, Werth, Leopold*). Andere verzichten auf die Unterbindung und begnügen sich damit, den Stiel über einer Schutzklemme abzutrennen und ununterbunden zu versenken (*Th. Keith*). Die Resultate scheinen die gleichen zu sein, so dass wohl jeder nach seiner Gewohnheit der Stielversorgung nach Ovariotomie dabei verfährt.

Diese uncomplicierten Fälle lassen sich also in der denkbar einfachsten Weise erledigen. Nur ein sehr grosses Volumen würde zu einer Entleerung der Geschwulst vor ihrer Entwickelung drängen. Berstung bei dem Hervorheben ist allerdings nicht ausgeschlossen, erscheint aber bei einiger Vorsicht ohne Bedenken (vgl. weiter unten Seite 218), da diese uncomplicierten Fälle fast regelmässig einen sterilen Inhalt haben.

Eine weitere Modification der operativen Behandlung der uncomplicierten Tubengeschwülste bietet sich in der Resection des atresierten Ostium tubae abdominale — der Salpingo-stomotomie (*Schröder, A. Martin, Skutsch, Mackenroth, Schauta, Zweifel*).

Die Betrachtung der Präparate von atretischen Sactosalpingen hat mich 1883 zu der Ansicht geführt, dass zwar nach Salpingitis catarrhalis häufig wohl die Verwachsung des abdominalen Ostium zu stande kommt, dass aber im Übrigen die Zerstörung der Tubenschleimhaut keineswegs constant so weit gediehen ist, dass eine normale Function der Tube auszuschliessen ist, nachdem die Öffnung hergestellt und der nicht zur Resorption gelangende, nicht infectiöse Inhalt beseitigt wurde. Diese Beobachtung hat mich 1885 ermutigt, zunächst bei jugendlichen Personen, denen der eine Eileiter wegen Sactosalpinx apostematosa entfernt werden musste, den atretischen anderen erst zu eröffnen, um die Beschaffenheit des Inhaltes und der Wandungen makroskopisch zu

prüfen. Das kolbig geschwollene Ende der betreffenden Tube wird so weit als möglich in die Bauchwunde gehoben. Ein Schwamm wird untergelegt, um die ausfliessende Flüssigkeit aufzufangen, resp. es wird ein mit einem Nährboden versehenes steriles Röhrchen untergehalten. Alsdann wird die Kuppe der Tube mit einem Scherenschnitt abgetragen. Gewöhnlich fliesst der Inhalt mit ziemlicher Geschwindigkeit hervor. In anderen Fällen muss man ihn aus der Tube durch ausstreichende Bewegung vom Uterus nach dem atretischen Ende hin schieben. Die Verwachsungsstelle ist oft als eine eingezogene Narbe deutlich erkennbar. (Vgl. oben Seite 139.) In ihr sind die verklebten Fimbrien oft noch deutlich zu unterscheiden. Entleert sich ein klarer seröser Inhalt, ohne festere Beimischung und ohne Geruch, zeigt die Schleimhaut nur eine geringe Schwellung und mässige Rötung, (mögen auch dabei die Falten durch den etwa ein bis zwei Esslöffel füllenden Inhalt im Bereich der kolbigen Anschwellung, die den ampullären Teil der Tube ausmachte, abgeplattet erscheinen), — so schlitze ich das Ostium tubae abdominale bis zu 3 cm Länge auf. Erscheint die Tube auch in ihrem weiteren Verlauf nur catarrhalisch erkrankt, ohne virulenten Inhalt, dann vernähe ich den Wundrand mit vier Catgutfäden, von welchen jeder zwei- bis dreimal fortlaufend durchgeführt wird. Grössere, überschüssige Gewebsmassen werden abgetragen. Durch die Naht wird Tubenschleimhaut und Peritoneum vereint, so dass die Öffnung weit klafft und die Tubenschleimhaut evertiert bleibt. Die Blutung ist gering; es gelingt sofort ohne Mühe durch die Naht die Versorgung der angeschnittenen Gefässe, von denen in der Regel nur ein Ast aus dem Rand der Ala Vespertilionis bemerkbar wird. Die in das Residuum der Fimbria ovarica gelegte Naht führt das neue Ostium nahe an das Ovarium heran. Die so offen gehaltene Tube wird mit dem Ovarium versenkt, nachdem dasselbe vorher aus seinen peritonitischen Schwielen gelöst ist.

Seit jener ersten Mitteilung habe ich die Operation 65 mal ausgeführt. An Folgen der Resection ist nachweisbar keine Patientin gestorben, zwei sind an der subacuten Peritonitis zu Grunde gegangen, welche vorher bestand und als Indication zur sofortigen Coeliotomie drängte. Sie trat nach kurzer Remission mit erneuter Intensität hervor, nachdem die Sactosalpinx apostematosa der anderen Seite bei der Loslösung geborsten war und ihren mit Streptococcen geschwängerten Inhalt in die Bauchhöhle entleert hatte. Sechsmal habe ich die beiden atretischen Tuben geöffnet, ihren Inhalt als ungefährlich erkannt und die Umsäumung des neu angelegten Ostium abd. ausgeführt. Alle sechs haben sich vollkommener Euphorie erfreut. Die eine wurde von neuem gonorrhoisch inficiert, konnte aber geheilt werden, ehe es zu einer weiteren Localisation kam. Eine hat sich durch ein Übermass von Anstrengung (Reiten, Bergsteigen,

sexuelle Excesse) eine fast faustgrosse Schwellung der linken Tube durch einen Bluterguss zugezogen, die durch eine Tölzer Kur zu vollständiger Resorption gebracht worden ist. Von den vier anderen habe ich nur gutes gehört, wenn auch noch keine concipiert hat. Von den übrigen sind 47 wiederholten Nachuntersuchungen unterzogen worden. Bis auf drei erfreuen sie sich, soweit meine Nachrichten reichen, einer wahren Euphorie: sie können arbeiten, alle ihre Functionen als Frau und Mutter erfüllen. Sie menstruieren und rechnen sich zu den Gesunden. In zwei Fällen ist Schwangerschaft nach Entfernung der einen und Resection der anderen Tube eingetreten.

Die Salpingo-stomato-Plastik ist von anderer Seite bisher nur wenig zur Anwendung gebracht worden. *Hofmeier* erwähnt in der XI. Ed. von *Schröders* Lehrbuch 1893 eine Beobachtung von *Schröder*, der bei einer linksseitigen Ovariotomie in das verschlossene Abdominalende der rechten atretischen Tube eine grosse Öffnung hineinschnitt. *Hofmeier* giebt nicht an, ob *Schröder* die Ränder des Einschnittes umsäumt hat. *Zweifel* (a. a. O.) hat gerade einen derartigen Fall verloren. Er machte die Resection nach Operation der Sactosalpinx apostematosa auf der anderen Seite. Diese geschwollene Tube barst, der ausfliessende Eiter inficierte das Peritoneum: die Patientin ging zu Grunde, ohne dass die Resection in einem einwandfrei nachweissbaren Zusammenhang mit dem Tode stand. *Skutsch* (a. a. O.) hat bei einer sterilen Dame die beiden atretischen Tuben reseciert; es trat völlige Euphorie ein, bislang aber noch nicht Conception. Häufiger hat *Mackenrodt* (a. a. O.) die Operation geübt. Er konnte von Gravidität bei zweien von seinen Kranken berichten, welche — da die andere Tube entfernt war — bestimmt durch die resecierte Tube entstanden sein musste.

Jedenfalls ist schon durch das bis jetzt vorliegende Material bewiesen, dass diese Operation nicht mehr Gefahren bietet, als jede in ähnlicher Weise durch Pelveoperitonitis chronica complicierte Cocliotomie aus anderer Indication. Zu dieser Gruppe gehören aber die Resectionsfälle in der Regel, da die Sactosalpinx der andern Seite wenigstens in meinen Fällen innigst verwachsen ist.

Es steht fest, dass den so operierten Frauen für die spätere Zeit Menstruation und Fortpflanzungsfähigkeit erhalten bleibt. Nur selten entstehen Recidive in dieser Tube, wenn auch die resecierte Tube naturgemäss ebenso einer erneuten Erkrankung fähig bleibt wie die gesunden Organe. Unter diesen Umständen halte ich die rücksichtslose Entfernung solcher Tuben, bei denen Atresie entstanden, ohne dass ein infectiöser, also schädlicher Inhalt darin eingeschlossen ist, für einen nicht gerechtfertigten Eingriff. Derselbe erscheint mir geradezu verwerflich, wenn die andere Tube hat entfernt werden müssen und also durch die nicht notwendige Entfernung

dieser an sich harmlosen atretischen Tube die Trägerin zur Amenorrhoe und Sterilität verurteilt wird.

Bei der Operation complicierter Fälle von Salpingitis muss zunächst als erschwerender Umstand betont werden, dass sehr häufig das betreffende Ovarium an dem Entzündungsprocess derart beteiligt ist, dass es selbst als Herd infectiöser Massen exstirpiert werden muss, ganz abgesehen von seiner innigen Verbindung mit dem Oviduct. Eine weitere Erschwerung für diese Fälle von Salpingitis entsteht aus ihrer Verwachsung mit Netz, Darmschlingen, Beckenboden, Beckenwand oder mit dem Uterus.

Die Complication der Salpinxerkrankungen mit solchen des Ovarium ist, wie wir oben sahen, nicht immer auf den gleichen Process in beiden Organen zurückzuführen. Neben eiterhaltigen Sactosalpingen liegen folliculär degenerierte Ovarien mit serösem Inhalt, neben einer catarrhalisch erkrankten Tube folliculäre Abscesse im Ovarium und doch sind beide Organe so innig miteinander verklebt, dass es auf dem Operationstisch unmöglich ist, sie genau voneinander zu differenzieren. Mag dann ein Tubo-Ovarialtumor entstanden sein — also die innige Verschmelzung der Keimdrüse mit dem Eileiter — oder mag es zur Bildung einer Ovarialtube gekommen sein — also zur Confluenz des Tubeninnern mit einem Hohlraum des Ovarium — stets muss die Keimdrüse mit der erkrankten Tube entfernt werden, ganz abgesehen davon, dass mit dem Eileiter die physiologische Bedeutung der Drüse hinfällig wird.

Die Verwachsungen mit den übrigen Nachbarorganen treten uns in leicht löslichen, frischen Verklebungen entgegen oder in innigster Verschmelzung unter vollständiger Zerstörung der peritonealen Oberfläche und dem vollkommenen Aufgehen der stark infiltrierten Wandungen der Tube und der betreffenden Organe incinander. Eine Trennung solcher festen Verwachsung ist dann noch durchführbar, wenn dicke Schwielen den Hohlraum selbst namentlich des Darmes, von der Tube trennen, wenn dicke Infiltrate des Peritoneum, namentlich auch im Lig. lat. und im Uterus eine Differenzierung ermöglichen. Weit schwieriger gestalten sich die Versuche einer Lösung da, wo die eitrige Schmelzung solcher infiltrierten Massen sich vorbereitet oder schon entwickelt hat, wo der Durchbruch des Tubeninhaltes in diese Nachbarorgane unmittelbar bevorsteht. Ganz besonders schwierig sind mir diese Complicationen dadurch erschienen, dass wir vor der Operation über diese Verhältnisse keine genaue Vorstellung zu gewinnen vermögen. Ich habe scheinbar unlösliche Verwachsungen dieser Art mit dem Finger, mit stumpfen Instrumenten oder mit Messer und Schere, glücklich getrennt, wo der Tastbefund eine vollkommen feste, steinharte Verschmelzung vermuten liess. In anderen Fällen bin ich bei derselben Beschaffenheit der Oberflächenveränderung im Laufe der Operation in necrotische Herde hineingeraten: Verletzungen des Darmrohres und Eröffnung des Cavum uteri waren die Folgen. Anderer-

seits habe ich bei einer auch in der Narcose nachgewiesenen Beweglichkeit dieser Organe gegeneinander bei der Operation ausserordentlich schwierig zu lösende Verwachsungen gefunden, namentlich aber solche, bei denen der Zerfall bis zu der Zerstörung der beteiligten Gewebe auf den leisesten Druck oder Zug sich entwickelt hatte. Vollkommen zutreffend hebt *Küstner* hervor, dass häufig solche Verhältnisse erst nach der Eröffnung des Leibes völlig erkannt werden können, so dass der Modus procedendi im Verlauf der Operation bestimmt werden muss.

Ist es schon zur Perforation gekommen, ist die Entleerung der Tube entweder durch den Darm oder die Blase oder die Scheide durch das Hervordringen der Eiter- oder sonstigen Flüssigkeitsmassen festgestellt, so ergeben sich daraus wieder andere Directiven für den Operateur.

Freilich sind die anamnestischen Angaben über diesen Punkt nur mit Vorsicht hinzunehmen. Die Perforation ist nur zu häufig den Kranken und auch ihren Beobachtern entgangen. Ich habe manche Kranke gesehen, die mir berichtete, ihr sei nicht nur von ihren Hausärzten, sondern von gynäkologischen Autoritäten von jeder Operation abgeraten worden, weil Durchbruch nach dem Darm oder auf andere Weise erfolgt sei und deswegen eine Operation unmöglich erscheine. Ich konnte mich von einer entsprechenden Communication der betreffenden Höhle mit dem Darm oder anderen Organen nicht überzeugen und constatierte bei der dann vorgenommenen Operation, dass in der That eine solche nicht oder vielleicht nicht mehr bestand. Ist es wirklich zur Communication verschiedener Hohlräume gekommen, so entleeren sich Salpinxgeschwülste nur selten mit einem Mal und definitiv. Viel häufiger kommt es zu einem lang andauernden Eiterungsvorgang, wobei sich die Entleerung bald in einer Art periodischer Steigerung vollzieht, bald nur unter gegebenen Druckschwankungen im Becken sich abspielt. Defaecation, Cohabitation, Anstrengung der Bauchpresse, menstruelle Congestion spielen dabei eine unverkennbare Rolle. Nicht selten tritt die Entleerung in sehr langen Intervallen hervor, nur erkennbar durch allmähliche Steigerung der Schmerzen. Fieber- und Reizerscheinungen in den Nachbarorganen sind dabei constant wiederkehrende Symptome. Dann kann sich der alte Weg wieder öffnen, neue fistulöse Gänge sich bilden und schliesslich können grosse Defecte entstehen. Ausgedehnte Beckenvereiterungen aus Salpinxgeschwülsten habe ich bei meinem immerhin nicht kleinen Material nur ganz vereinzelt angetroffen. Auf diese Thatsache muss ich bei Erörterung des therapeutischen Vorschlages von *Péan* (10. intern. Congress zu Berlin 1890) zur Behandlung solcher tubarer Eiterungsvorgänge zurückkommen.

Unverkennbar können schliesslich solche Fistelgänge sich auch spontan verlegen, so dass eine Art von Ausheilung eintritt. Später wieder

hervortretende Eiterungsprocesse in den Tuben können einer neuen Erkrankung ihren Ursprung verdanken.

In Bezug auf den Tubeninhalt ist oben bei der Erörterung der verschiedenen Formen der Salpingitis das Nähere gesagt worden. Hier, wo dieser Tubeninhalt als Complication der Operation in Frage steht, ist hervorzuheben, dass wie allseits anerkannt wird, weder Aussehen noch makroskopisch erkennbare Beschaffenheit, noch auch der dabei sich entwickelnde Geruch einen Anhaltspunkt für die Beurteilung der Virulenz der Flüssigkeit geben. Dickflüssiger, rahmiger Eiter, das Pus bonum et laudabile der alten Chirurgen ist dabei durchaus nicht immer virulent, d. h. er enthält nicht immer entwickelungsfähige Keime. Dünnflüssiger Inhalt, in welchem Flockenbildung Zersetzungsvorgänge erkennen lassen, ist in der Regel unschädlich, er erscheint bakteriologisch steril. Nicht selten trifft man einen geradezu aashaft stinkenden Eiter in allen Stadien von pestilenzialischen Geruchsvarianten und gerade bei solchen sieht man eigentlich sehr häufig, wenn auch nicht constant, selbst dann, wenn der Inhalt nicht ganz von der Bauchhöhle hat fern gehalten werden können, eine reactionslose Heilung eintreten. Erfahrungsgemäss ist auch mir die Form des Eiters, bei welcher durch die Beimischung von alten Blutergüssen eine schmutzig braun-graue Farbe erzeugt wird, mit einem faden, sehr widerlichen Geruch, als der bedenklichste erschienen. Bei ihr habe ich am häufigsten die Impfcultur angehen sehen und bei dieser Form habe ich auch am häufigsten acute Peritonitis mit tötlichem Ausgang beobachtet, welche auf die in diesen Fällen nie fehlende chronische Erkrankung des Bauchfelles aufgeimpft erschien. Eine Möglichkeit, die Qualität des Sactosalpinxinhaltes in operatione zu erkennen, hat *Schauta* in den während der Operation auszuführenden Untersuchungen angegeben. (V. Cong. Deutsch. Ges. für Gyn. 1893.) Auf ihre Bedeutung soll weiter unten bei der Erörterung der aus ihnen resultierenden Consequenzen für die Fortführung der Operation eingegangen werden.

Die Operation kann trotz dieser Complicationen sich überraschend leicht und einfach gestalten. Nach Eröffnung des Leibes, die in der Regel ohne Complication erfolgt, erscheint die Geschwulst zunächst durch das Netz verborgen. Dasselbe ist nicht selten in der Gegend der horizontalen Schambeinäste in grosser Ausdehnung verwachsen. Schiebt man es zur Seite, wobei zuweilen grosse strotzend gefüllte Gefässe unterbunden werden müssen, so wird nunmehr ein Conglomerat von Darmschlingen sichtbar, das mit stark injicierter Oberfläche über die Geschwulst sich derartig ausbreitet, dass man zunächst selbst mehr als faustgrosse Tuben- resp. Tubo-Ovarialtumoren so vollständig davon bedeckt findet, dass nur eine ganz beschränkte Fläche derselben sich dem tastenden Finger und dem Auge zugänglich erweist. Schiebt man dann diese Darmschlingen ab, sei es mit der Vola der Finger

oder indem man einen Schwamm oder ein sonstiges weiches Gewebe zum Abwischen benutzt, wie Sir *Th. Spencer Wells* es empfiehlt, dann tritt das obere Segment der Sactosalpinx zu tage. Man sieht und fühlt den Rest der gesunden Tube vom Uterushorn aus auf die Geschwulst übergehen, man kann den Uterus daneben mehr oder weniger deutlich unterscheiden, ebenso die Adnexa der anderen Seite. Dringt man nun am Uterus entlang in die Tiefe vor, wie auch *Fritsch* es empfiehlt, und schiebt die Finger dann vom *Douglas*schen Raume aus an der Oberfläche der Geschwulst entlang, so löst man die Verwachsungen häufig überraschend leicht. Das gilt besonders dann, wenn es gelingt bis zum Boden des Douglas zu kommen und durch Umstreichung der Oberfläche nach hinten und vorn dieselben vollständig zu lösen. Schliesslich gelingt es, mit der Salpinxgeschwulst das unter ihrem keulenartig angeschwollenen Ende verborgene Ovarium vollständig zu befreien und nun unter mässiger Dehnung des Lig. lat. und des Lig. infundibulopelvicum die ganze Masse vor die Bauchwunde zu wälzen.

Ist die Sactosalpinx gelöst, so kann man sie auch in solchen compliciertesten Fällen in der Regel ohne besondere Mühe aus der Bauchwunde entwickeln und in der oben beschriebenen Weise versorgen. Bei der Ausbreitung der Salpingitis bis auf den interstitiellen Teil der Tube und bei der Einbeziehung des eigentlichen Uterushornes in die tubare Erkrankung, also in den Fällen der Salpingitis isthmica nodosa, reseciere ich von der Uteruswand so viel, als erkrankt erscheint. Der hierzu nötige Keilschnitt gestattete bisher stets eine exacte Versorgung durch die Naht.

Unterbindung des Stieles. In der Regel entfaltet sich auch in diesen Fällen die Mesosalpinx leicht. Der Uterus wird dicht unter der Bauchwunde oder in derselben sichtbar. Die Unterbindung wird ebenso wie bei den einfachen relativ frei beweglichen Sactosalpingen gemacht. Wird dünner, flüssiger Inhalt vermutet, so kneife ich das uterine Ende der abzutrennenden Masse mit einer Klemme ab, lateralwärts von der zu durchschneidenden Stelle. Liegt ein langes Stück nicht veränderter Tube zur Unterbindung bequem zugänglich zutage, so erscheint mir auch diese Massregel überflüssig. Dann trenne ich die Geschwulst mit der Schere ab. Ist der Stumpf sehr massig, erscheint er nicht vollkommen sicher versorgt oder erscheint der Durchschnitt der Tube nicht vollkommen unverdächtig, so überhäute ich, unter sorgfältiger Ausschneidung des Stumpfes der Tube, den ganzen Knopf mit dem Peritoneum. Dasselbe ist in der Regel so leicht verschiebbar, dass ein dünner Catgutfaden genügt, um eine sicher abschliessende peritoneale Hülle herzustellen.

Abschluss der Bauchhöhle. Nun folgt eine Revision der Beckenwandungen, mit welchen die Geschwulst verklebt war, eine genaue Betastung der Adnexa auf der anderen Seite resp. ihre Re-

section oder Exstirpation, eine Prüfung der Darmoberfläche. Mit sterilen Schwämmen, die jeder nur für einen Fall gebraucht werden, wird das kleine Becken getrocknet; ein Punkt, den *Zweifel* mit gutem Recht als für die Prognose besonders wichtig bezeichnet, da die Reste von Blut und Sactosalpinxinhalt einen gefährlichen Nährboden für ausgestreute Mikroben abgeben.

Die bis dahin in dem Oberbauch gehaltenen Därme dürfen nunmehr in den Douglas hinuntergleiten, sie werden mit dem Netz bedeckt. Ein in Öl getränkter Schwamm wird unter die Bauchwunde gebracht. Dieselbe wird mit vier bis fünf die ganze Bauchwand durchgreifenden Seidenfäden geschlossen. Der Ölschwamm wird vor der Knotung der beiden mittleren Fäden herausgenommen, die Bauchhaut zwischen je zwei Seidenfäden mit Catgut oberflächlich vereinigt. Darüber wird ein dünnes Stückchen Jodoformgaze gelegt und ein dicker Watteverband durch feuchte Gazebinde fixiert.

Die Operation lässt sich in der Regel in sechs bis zehn Minuten erledigen. Ich unterbinde seit langen Jahren blutende Gefässe der Bauchwunde nicht mehr. Nur selten finde ich überhaupt dergleichen beim Einschneiden in der Linea alba. Der Druck der Finger des Assistenten für eine ganz kurze Weile genügt, die Blutung aus den kleinen Gefässen zum Stehen zu bringen. Unter den 259 Coeliotomien, welche ich im Jahre 1894 gemacht, habe ich nur einmal einen Ast der Epigastrica mit einer Klemme gefasst. Die Blutung stand in wenigen Minuten ohne weitere Unterbindung. — Das verwachsene Netz wird, wenn es sich nicht leicht lösen lässt, in mehreren kleinen Abschnitten unterbunden.

Behandlung der Verwachsungen. Verfolgen wir nun die verschiedenen Complicationen im einzelnen weiter, so will ich zunächst der festeren Verwachsungen gedenken. Ich trenne sie gern mit den Fingerspitzen. Gelingt das nicht, so benutze ich mit Vorliebe die Schere, selten das Messer, um die verwachsenen Därme zunächst auf Kosten der Geschwulstoberfläche abzulösen. Bleibt am Darm eine grössere Geschwulstmasse haften, so wird diese nachträglich aus der Serosa, auch wohl aus der Muscularis, ausgeschnitten und der Defect der Serosa intestini durch eine fortlaufende Naht mit einem dünnen Catgutfaden überhäutet.

Aus der peritonealen Bekleidung der Beckenwände, dem hinteren Blatt des Lig. lat. und aus dem Beckenboden oder der Uterusfläche löse ich fast immer die Verwachsungen so, dass ich an dem Rand der Sactosalpinx die Finger zwischen Tumor und Umgebung eindränge und dann mit raschem Griff die Geschwulst vollständig hervorhebe. In der Regel gelingt dieser Griff vollständig. — Ist die Geschwulst von der Vorderwand des Rectum bis tief unten in den Douglas hinein zu lösen, so gelingt es in der Regel auch wie vorher beschrieben mit dem Finger oder mit der Schere, die Geschwulst abzuheben.

Blutstillung. Es ist überraschend, dass diese Art zu lösen, selbst wenn sehr grosse Defecte im Peritoneum entstehen, nur ausnahmsweise zu Blutungen aus der Wundfläche führt. Die meisten Blutungen stehen übrigens sehr bald spontan, nachdem die Geschwulst entfernt ist. Augenscheinlich ziehen sich dabei die durch die Trennung ausgezogenen Gefässe rasch zurück und thrombosieren. Aus den oft sehr ausgedehnten Wundflächen tritt aber doch zuweilen das Blut wie aus einem ausgedrückten Schwamm hervor. Sehr selten werden einzelne grosse Lumina sichtbar, selten sieht man einen Blutstrahl hervorspritzen — jedenfalls seltener als man die grossen Arterien, die Iliaca, die Spermatica und die Uterina deutlich von allen deckenden Geweben entkleidet, pulsieren sehen kann. Einzelne Gefässe sind schwer zu isolieren und zu unterbinden; ich ziehe es vor, sie zu umstechen. In meinem Instrumentarium befindet sich in der Regel nur eine Unterbindungsklemme, welche lediglich zur Fixierung des einen Fadenendes bei fortlaufender Naht dient. Ich nähe mit einer kurzen, halbmondförmig gebogenen Nadel, untergreife die blutenden Gefässe meist ein- bis zweimal und knote dann den Faden. Ausgedehnte Defecte, welche parenchymatös bluten, werden durch mehrfach fortgesetzte Umstechungen zusammen gezogen. Wenn irgend möglich ziehe ich die Ränder des Peritonealdefectes über die Wundfläche hinüber, besonders wenn Blut in kleinen Tropfen, aber unaufhörlich hervorsickert. Selbst grosse Wundflächen kann man durch Etagennähte mit dem fortlaufenden Faden ohne Vergewaltigung des Gewebes überhäuten. Defecte in der Serosa uteri machen nicht selten durch die mangelnde Widerstandsfähigkeit des verfetteten Gewebes recht erhebliche Schwierigkeiten. Man muss auch hier Etagen anlegen und zuletzt bis zu 1 cm weit vom Wundrand greifen, um die Oberfläche völlig abzuschliessen, worauf gerade für diese Fälle besonderes Gewicht zu legen ist.

Sehr selten habe ich nötig gehabt, zum Verschluss solcher blutenden Flächen den Uterus stark nach der betreffenden Seite hin zu verziehen und ihn gewissermassen auf die blutende Stelle aufzunähen. In vier derartigen sehr schwierigen Fällen, in welchen die Morschheit des Gewebes die Vernähung durch das Durchschneiden der Fäden unmöglich machte, habe ich lediglich durch das Einstülpen des Uterus in den blutenden Defect hinein endlich die Blutung beherrscht.

Eine besondere Sorgfalt ist stets auf die Versorgung des Lig. infundibulo-pelvicum zu verwenden. Ich bringe den Stumpf dieses Lig. immer zur Controlle des Auges.

Versorgung der hinterbleibenden Wundflächen. Naturgemäss erregt das Hinterbleiben von unbedeckten Wundflächen die Besorgnis, dass, wenn auch eine Blutung nicht nachträglich an dieser Stelle eintritt, hier sich Verwachsungen entwickeln, die teils

unmittelbare Gefahren bringen, indem die hier adhärenten Darmschlingen abgeknickt werden, teils im späteren Verlauf das Wohlbefinden der bereits Genesenen stören, und besonders zu Behinderung der Darmthätigkeit führen. *Sänger* hat nachgewiesen, dass diese Adhärenzen auch bei intacter Beschaffenheit des Peritonealepithel entstehen. Unverkennbar ist das die gefahrvollste Complication, welche auch die vielbeklagten Übelstände der Bauchbrüche nach Coeliotomie weit in den Schatten stellt.

Um ihnen zu begegnen, betupfe ich diese Wundflächen, wie oben beschrieben, mit sterilem Öl. Der Erfolg zeigt, dass zwar dadurch das Zustandekommen der Synechien nicht völlig verhindert wird, dass sie aber wesentlich seltener und wesentlich weniger intensiv hervortreten. Übrigens suche ich auch in Berücksichtigung dieser Gefahr den Gebrauch der Narcotica während der Reconvalescenz möglichst einzuschränken und den Motus peristaltieus zu fördern, ebenso wie ich bei der Entlassung meinen Kranken strikte Weisungen in dieser Beziehung mitgebe. Vor der Anwendung dieses Ölbetupfens habe ich in einem Fall zwei Jahre p. operationem bei eintretendem Ileus den Leib wieder geöffnet und den Darm aus seiner Verwachsung gelöst: Genesung. Bei zwei anderen hatte sich allgemeine Peritonitis entwickelt, so dass die Lösung, aber auch die Anlegung eines Anus praeternaturalis unmöglich war; sie gingen an Ileus zu Grunde. Von anderen habe ich nur unbestimmte Nachrichten bekommen, doch lassen dieselben den gleichen Ausgang vermuten. Seit der Ölverwendung habe ich gleiche Erfahrungen noch nicht wieder zu machen gehabt.

Küstner (a. a. O. D. med. Woch.) weist auf dieselbe Gefahr hin und führt aus, dass er nach den Tierversuchen seines Schülers *Kelterborn* die Verschorfung der Trennungsflächen mit dem Paquelin für das geeignetste Mittel zur Verhütung von Verwachsungen ansieht. Unter entsprechendem Schutz des übrigen Peritonealraumes, in guter Narcose, bei Beckenhochlagerung, lassen sich die Adnexa und der Uterus sauber und sicher aus den Verwachsungen heraus„plätten“. Weitere Mitteilungen über die späteren Erfolge dieses Verfahrens stehen noch aus.

Defecte im Darm sind selten derart, dass die Darmwand glatt bis in das Darmlumen zerstört ist. In der Mehrheit der Fälle handelt es sich um die Zerstörung der Serosa. Dann liegt die mehr oder weniger zerfetzte Muscularis zu Tage. In ihr habe ich vereinzelt lebhaft pulsierende Gefässe gesehen, ebenso vereinzelt blutende Gefässlumina. Diese Defecte schliesse ich jetzt mit Knopfnähten, welche die Serosa der Umgebung über die Stelle hinwegziehen und lege womöglich zwei Reihen sero-seröser Nähte darüber. Bei Eröffnung des Darmlumen nähe ich zunächst die Mucosa und Muscularis mit feinsten Seiden-Knopfnähten, darüber kommen zwei Reihen sero-seröser Knopfnähte mit Catgut. Sind fistulöse

Gänge in der Darmwand, so reseeiere ieh dieselben mit der Darmwand ebenso wie bei den perforierenden Verletzungen.

Soll man die Saetosalpingen vor der Auslösung entleeren oder uneröffnet auszulösen versuehen?

Bei Saetosalpinx serosa, deren Inhalt in der Regel durch die prallgespannte, dünne Hülle durehschimmert, erscheint die Auslösung der uneröffneten Masse als eine wesentliehe Erleiehterung für die Trennung der Verwachsungen. In der Regel enthält der seröse Tubeninhalt keine virulenten Keime. Daher giebt die Eröffnung, sei es durch Punetion oder dureh Berstung, keine Veranlassung zu Bedenken. Schliesslieh lässt sieh die Hülle der Saetosalpinx aueh in einzelnen Fetzen von ihrer Unterlage lösen, falls etwa bei der Berstung die Gesamtmasse in kleine Trümmer zerreisst.

Bei Saetosalpinx haemorrhagica könnte man daran denken, dass bei der Zertrümmerung Teile einer blutenden Wandfläche zurückbleiben und dass aus ihnen weitere Blutverluste eintreten können. Diese Frage hat für die Tubarsehwangerschaft eine grosse Bedeutung und soll in dem Capitel von deren Therapie erörtert werden.

Für die Operation der Saetosalpinx purulenta und die Salpingitis purulenta kommt dagegen die hohe Gefahr in betracht, welche durch die in ihnen a priori zu vermutenden virulenten Keime gesetzt wird. Unzweifelhaft am günstigsten erseheint bei virulentem Tubeninhalt die Entwiekelung der ungeborstenen Masse. Dieselbe misslingt nur zu oft, infolge der Verwaehsungen, welehe die Saetosalpinx allseitig umhüllen.

Schon in meinen ersten Fällen (vergl. *Bertram*) hatte ich die versehiedenen Eventualitäten kennen zu lernen. Um die Berstung bei der Lösung der Saetosalpinx apostematosa und die Überschwemmung des ganzen Bauehes mit dem stinkigen Eiter zu verhüten, habe ich 1879—1886 erst die Punction mit dem Trokar, dann die Aspiration mittelst des *Potain*schen Apparates wo immer thunlich durchgeführt: ich maehte dabei dieselbe Erfahrung, wie bei der Punetion von der Scheide aus. Man kann den Hohlraum oft nicht vollständig entleeren, seine einzelnen Reeessus sind sehwer zugänglich, bei dem Herumsuchen mit der Punetionsnadel verletzt man Gefässe oder durchstieht die Wand bis in die Umgebung. Dann hilft aueh die Ausspülung des Hohlraumes mit desinficierenden Lösungen nichts. Bei dem Hervorleiten der entleerten Saetosalpinx berstet dieselbe und übersehwemmt trotz der sehr zeitraubenden Manipulation die Beekenhöhle. *Winter* erlebte diesen üblen Zufall zweimal unter vier Fällen.

Ich machte dann den Versueh, die Eiterhöhle vor der Coeliotomie durch Punction von der Scheide aus zu entleeren. Auch hierbei

musste ich die Erfahrung machen, dass die Entleerung eine unvollkommene war, und also die Bauchhöhle schliesslich doch mit Eiter überschwemmt wurde, wenn ich die Sactosalpinx lösste.

Nach solchen Erfahrungen bin ich von den Versuchen, die Sactosalpinx apostematosa systematisch in situ zu entleeren, ganz zurückgekommen. Ich versuche seit fast zehn Jahren, die ganze Masse unverkleinert zu lösen und zu entwickeln. Sehe ich voraus, dass Berstung unvermeidlich ist, so lasse ich mit besonderer Sorgfalt die Därme in dem Oberbauch zurückhalten und durch einen grossen flachen Schwamm schützen. Dann umlagere ich das Operationsfeld mit Schwämmen, welche den ausfliessenden Eiter sofort auffangen. Wie *Winter* (a. a. O.) mit Recht besonders hervorhebt, ist nicht nur die Bäuchhöhle vor der Berührung mit infectiösem Material zu schützen, sondern auch die Bauchwunde. Ja, diese pflegt als frische Schnittfläche viel empfindlicher zu sein, als das Bauchfell, welches sich constant bei Sactosalpinx apostematosa in einem chronischen, nicht selten auch in einem akuten Entzündungszustand befindet.

Fritsch empfiehlt (Lehrbuch Ed. VI. S. 475) die Sactosalpinx apostematosa in der Weise zu entleeren, dass man auf der höchsten Stelle der eitergefüllten Masse eine kleine Öffnung anlegt, den herausdrängenden Eiter mit kleinen, trockenen Gazestreifen abtupft und auf diese Weise nach und nach den ganzen Eiter abfängt. Der entleerte Hohlraum wird 5—6 mal hintereinander mit kleinen in Sublimat getauchten Schwämmchen ausgetupft, bis er vollständig trocken geworden ist. Dann soll das Loch mit einer Klemmpincette oder mit einer Naht geschlossen werden, ehe die Auslösung beginnt.

Einen andern Weg, um den durch den Tubeninhalt drohenden Gefahren zu entgehen, hat *Schauta* eingeschlagen (V. Congress d. deutschen Ges. f. Gyn. 1893, Breslau). Er verlangt zunächst, dass die Art des Tubeninhaltes festgestellt werde. Zu diesem Zweck lässt er während der Operation den mit einer *Pravaz*schen Spritze entnommenen Eiter bacteriologisch untersuchen, nachdem er die Sackwand mit der Bauchwand durch einige Nähte verbunden hat. Enthält der Eiter pathogene Keime, so wird der Sack zunächst mit der Bauchwunde vollständig vereint und erst am vierten bis fünften Tage, also in einer zweiten Operation, eröffnet, entleert und drainiert, wenn nicht sofort ausgeschält. Es lässt sich nicht verkennen, dass die Resultate *Schautas* zu Gunsten dieses Vorschlags sprechen. Gewiss hat *Wertheim* Recht, wenn er auf die Seltenheit hinweist, mit der andere als Gonococcen, Strepto- und Staphylococcen in den Sactosalpingen sich finden, und dass diese voneinander schnell zu scheiden sind. *Wertheim* fügt hinzu, dass seine innerhalb weniger Minuten während der Operation gestellten Diagnosen sich gleichmässig, mit wenigen Ausnahmen bei der

späteren Nachuntersuchung bestätigt haben! Es ist zuzugeben, dass es lediglich eine Frage der entsprechenden Einübung sein kann, nach *Wertheims* Vorschriften diese Diagnosenstellung zu erlernen. *Kiefer* hat mir ebenfalls in kürzester Frist das mikroskopische Untersuchungs-Resultat gemeldet. Ist aber der Gewinn ein so sicherer und bedeutungsvoller? Die Anwesenheit der Mikroben im Deckglaspräparate beweist noch nicht deren Lebensfähigkeit, ja, überwiegend häufig sind die Flüssigkeiten bei den Culturversuchen steril, obwohl sie doch sicher nur als die Producte der durch Mikroben verursachten Entzündung anzusehen sind. Ferner trifft man nicht allzu selten auf Flüssigkeiten, in denen die Mikroben nur sehr spärlich verteilt sind, so dass es vieler Präparate bedarf, um die mikroskopische Diagnose zu sichern, ebenso wie die durch die Cultur zu sichernde. Weiter muss als sehr zweifelhaft gerade hier ins Gewicht fallen, dass auch der scheinbar keimlose Tubeninhalt als solcher damit noch nicht als zweifellos unverdächtig erwiesen ist, angesichts der immer weitergehenden Verbesserung in der Technik der Bacterienforschung.

Küstner hat zweimal den erhofften Erfolg bei dem *Schauta*schen Verfahren ausbleiben gesehen; er empfiehlt nunmehr in allen Fällen, in denen Eiter das Bauchfell verunreinigt hat, in gleicher Weise mit der *Mikuliczs*chen Tamponade vorzugehen.

Das nicht zu vermeidende Überfliessen von Eiter in die Bauchhöhle, das Zurückbleiben eitrig infiltrierter Wundränder und besonders von Darmverletzungen einerseits, andererseits die Beobachtung eitriger Exsudate und blutiger Ausscheidungen nach solchen schwierigen Sactosalpinx-Operationen hat gerade für diese die Frage nach der Drainage des Beckeninnenraumes nahegelegt.

Die Entwickelung der verschiedenen Drainage-Verfahren hat *Sänger* durch *Lande* (Arch. f. Gyn. 36) darstellen lassen (siehe hier auch die Geschichte der Drainage). *Sänger* selbst hat auf dem X. internationalen med. Congress in Berlin 1890 (Deutsche med. Woch. 1891, Nr. 4, S. 145) in einer classisch klaren und präcisen Zusammenstellung die Indication der Drainage gerade auch für die zahlreichen Fälle von Salpingo-Oophorectomie, besonders bei Sactosalpinx apostematosa, hervorgehoben. *Sänger* bedient sich zuweilen der reinen Gazedrainage, häufiger eines combinierten Glas-Gaze-Verfahrens.

Zu gunsten der Drainage ist mit besonderer Wärme noch *Price* aufgetreten (Annals of gyn. a. paed., Philadelphia 1891—1892, S. 341—44).

An Stelle der Drainage wird vielfach die *Mikuliczs*che Tamponade bevorzugt. So wird sie ausgiebig von *Fritsch* (a. a. O. S. 476) verwandt, auch *Küstner* nimmt an, dass er damit das dem gefährlichen Eiter exponiert gewesene Beckenperitoneum gegen den oberen Beckenraum abschliessen kann, bis die reactive Entzündung einen dauernden Abschluss bewirkt hat. Nebenbei wirkt der Tampon

durch seine hygroskopischen Eigenschaften als Drain und entzieht den Nährboden für die gefährlichen Keime. Auch *Hofmeier* hält in der zweiten Auflage seines „Grundrisses gyn. Operationen 1892“ daran fest bei absoluten Verwachsungen, welche die Entfernung des Erkrankten unmöglich machen, und die mit der Seite derart nach dem Scheidengewölbe liegen, dass die Eröffnung von hier aus als der gegebene Angriff erscheint, nach der Scheide zu drainieren.

Mikulicz schiebt eine aseptische Gaze sackartig in die Tiefe und füllt den Wundraum mit einem Fächertampon von 4 Centimeter Durchmesser. Das Ende bleibt auf dem Bauch liegen. Auf den ersten Tampon kommt der zweite, dessen Ende durch einen Knoten gekennzeichnet wird und ein anderer, bis die Bauchdecken erreicht werden. Oft fixiert *Fritsch* den Uterus durch eine Naht im unteren Wundwinkel (Ventrofixation), um den Zugang zur Tiefe offen zu haben. Der Bauch wird geschlossen, nach vier bis fünf Tagen fieberfreien Verlaufs werden die Tampons entfernt. Sind sie trocken, so geschieht nichts mehr. Ist viel Flüssigkeit in den Verband gedrungen, so wird die Höhle mit Jodoformgaze ausgetrocknet. Ein Jodoformgazestreifen bleibt wiederum einige Tage liegen.

Ich halte die Tamponade ebenso wie die Drainage in dem einen wie in dem anderen Fall für unnötig und habe sie völlig aufgegeben. Die Beobachtung ungünstig verlaufener Fälle hat mich seit Jahren erkennen lassen, dass dabei die jedenfalls nur beschränkte Wirkung der Drainage auch nicht den geringsten Nutzen hätte haben können. Andererseits sehe ich die grosse Mehrzahl solcher Fälle, in denen ich früher die einfache Ausheilung für unmöglich hielt, bei consequenter Anti- resp. Asepsis von seiten des Operateurs, ganz reactionslos heilen. Es handelt sich bei meinen Fällen ganz überwiegend häufig sicher um die denkbar complicirtesten Fälle, für die wir einen objektiven Massstab nicht besitzen. Wenn *Schauta* und *Sänger* auf die günstigen Erfolge in ihren Fällen mit infectiösem Inhalt hinweisen, so zeigen die Zahlen, welche ich weiter unten im Zusammenhang bei der Erörterung der Prognose der Salpingotomie gebe, dass die Drainage bessere Resultate nicht giebt, als das Verfahren, welches auf möglichste Reinigung und Trockenlegung der Wunde und dann auf völligen Abschluss der Bauchhöhle hinzielt. Zu dieser Anschauung bin ich gekommen, nachdem ich bei Eitererguss in die Bauchhöhle und dann, wenn zerfetzte Beckenwandungen oder gar Teile der Geschwulst in der Tiefe als unlöslich hatten zurückgelassen werden müssen, den Boden des Douglas oder auch die für unlöslich gehaltene Geschwulst mit der Kornzange nach der Scheide hin durchgestochen, einen Gummidrain in die Höhle hineingezogen und hier, wenn thunlich, durch den Schluss der Wandungen des zu drainierenden Raumes einen Abschluss

gegen die Bauchhöhle herzustellen gesucht habe. Dieses Verfahren habe ich zuerst 1881 auf dem internationalen Congress in London beschrieben. Behufs Entleerung scheinbar inoperabler Sactosalpinx apostematosa, die mit dem Darm nach oben verwachsen war, habe ich das folgende Verfahren angewandt, welches ich von *H. Bigelow* in den „American. Journ. of. Obstetr. 1888" beschreiben liess. Wenn die Geschwulstmassen nicht so innig dem Beckenboden anliegen, dass eine unmittelbare Perforation von der Scheide aus Sicherheit gewährte, habe ich zunächst die Coeliotomie gemacht und dann unter der sicheren Controlle der freigelegten Geschwulst die Eröffnung von der Scheide aus und die Drainage nach der Scheide hin durchgeführt und dann die Bauchwunde geschlossen. Auch dieses Verfahren habe ich seitdem nur noch in wenigen Fällen angewandt. Weder bei der Uterusexstirpation, mag sie vaginal oder abdominal ausgeführt werden, noch bei der Coeliotomie wegen Ovarien- oder Tubenerkrankung habe ich in den letzten vier Jahren eine Drainage angewandt. Ich befinde mich damit also in Übereinstimmung mit *Zweifel* und *Veit*.

Prochownik hat vorgeschlagen, die Operation solange zu verschieben, als die Virulenz des Tubeninhaltes andauert. Gewiss haben viele — so wie ich es jedenfalls schon lange gethan — es zu vermeiden gesucht, im frischen Entzündungsstadium zu operieren: aber wann erlischt die Virulenz der Mikroben in der Tube? Die von *Prochownik* geforderten drei Monate sind jedenfalls nicht genügend, um auch nur einige Sicherheit zu gewähren. Ausserdem aber drängt nur zu oft die unaufhaltsam zunehmende Verschlechterung des Allgemeinzustandes zum Eingreifen — um eben den Zerstörungen ein Ende zu machen, welche die intensive Bethätigung der Mikroben verursacht.

Kann man die Operation nicht hinausschieben, muss man auch in dem acuten Stadium operieren, so soll noch vorsichtiger als sonst die Berstung der Geschwulst umgangen werden. Erscheint sie unvermeidlich, so kann man das *Zweifel*sche Verfahren, die Reinigung und Austrocknung, anwenden, und sich jedenfalls so einrichten, dass man den Tubeninhalt rechtzeitig auffängt. Im übrigen aber bin ich der Meinung, dass ein möglichst schneller Abschluss der Operation auch für diese Fälle eine grosse Bedeutung hat und dass man alles vermeiden muss, was einen völligen und definitiven Abschluss verzögert.

Die operative Behandlung der Sactosalpinx ist durch das von *Péan* inaugurierte Verfahren der vaginalen Uterusexstirpation bei den sog. Beckeneiterungen in eine ganz neue Bahn gelenkt worden.[1]) Die Entfernung des Uterus behufs Eröffnung eiterhaltiger

[1]) **Litteratur.** *Baudron, E.* De l'hysterectomie vaginale appliquée au traitement chirurgical des lésions bilaterales des annexes de l'utérus. — *Doyen, E.* Cong.

Adnexorgane lässt sich a priori damit begründen, dass die physiologische Function desselben mit der unter diesen Umständen ohnehin erfolgten Zerstörung der Keimdrüse hinfällig ist. Wird der Uterus aus dem Beckenboden entfernt, dann werden die Adnexorgane unzweifelhaft bequemer zugänglich. Mit dem Uterus fällt eine Quelle gelegentlicher eigener Erkrankung und daraus hervorgehender Reize der Narben im Becken weg. Die sonst nicht seltenen Narbenneurosen sollen im wesentlichen seltener nach der vaginalen Hysterectomie auftreten als nach der abdominalen Operation.

Die Technik der vaginalen Uterusexstirpation bei Beckeneiterung ist schon durch *Péan* selbst in vollendeter Weise ausgebildet worden, nachdem wohl *Leopold* als der Erste mit dieser Indication 1886, allerdings bei nicht eitrigen Adnexerkrankungen, operirt hat. *Péans* Schüler *Segond*, dann *Jacobs*-Brüssel, *Richelot*-Paris haben das ursprüngliche Verfahren, bei dem es oft nur auf die Eröffnung der Eiterherde ankam, nur unwesentlich verändert, während *Landau* besonderes Gewicht darauf legt, mit dem Uterus auch die vereiterten Adnexe vollständig zu entfernen. Sie bedienen sich mit der grossen Schar der Mitarbeiter in dieser Operationsweise ausschliesslich der Klemmen, sie entfernen den Uterus stückweise, par morcellement. Die Klemmen machen nicht die Beschwerden während der Reconvalescenz, die a priori bestimmt erwartet wurden, die Zahl der Complicationen ist nicht so gross, als wie es anfänglich befürchtet wurde. Übrigens concediert *Th. Landau* in seiner neuesten Publication auch die Verwendung von Ligaturen bei einem gewissen Zeitpunkt und in einer gewissen Ausdehnung der Operation, ohne dass dadurch die Hysterectomia vaginalis in ihren sonstigen Einzelmanövern auch nur die allergeringste Änderung erfahren müsste. *Küstner* rühmt die Erfolge für die Auslösung des Uterus einesteils bei unlösbaren Verwachsungen, anderenteils aber bei Adnexvereiterung. Für das erstere dürfte die Colpotomia anterior eine aussichtsreiche Concurrenzoperation werden, für die letzteren Fälle

---

Franc. de chirurg. Paris 1893. Internat. gyn. Cong. Brüssel 1892. Traitement chirurgical des affections inflammatoires et néoplastiques de l'utérus et des annexes 1893. — *Jacobs.* XI. internat. med. Kongress Rom 1894. — *Küstner.* Deutsche med. Wochenschr. 1895. Nr. 12 u. 13. — *Landau, L.* Berl. klin. Wochenschr. 1894. Nr. 22—24. Festsitzung d. Ges. f. Geb. u. Gyn. zu Berlin 1894. Zeitschr. f. Geb. u. Gyn. XXX. S. 558. — *Landau, Th.* Centralbl. f. Gyn. 1895. Nr. 12. Deutsche med. Zeitung. 1894. Nr. 72—74. — *Leopold.* Geburtshülfe und Gynäkologie II. Bd. Arbeiten aus der kgl. Frauenklinik in Dresden. — *Péan.* X. internationaler med. Kongress Berlin 1890. Ann. de Gyn. Aug. 1890. XXXIV. S. 110. Congr. internat. de Gyn. Brüssel 1892. — *Pichevin.* Monatsschr. f. Geb. u. Gyn. Sammelreferat. Heft 3. 1895. — *Pozzi.* Zeitschr. f. Geb. u. Gyn. XXX. S. 574. — *Seeheyron.* Traité d'hysterotomie et d'hysterectomie, Paris 1889. — *Segond, P.* Internat. gyn. Kongress Brüssel, 1892.

ist *Küstner* selbst durch die Incision vom Scheidengewölbe aus zu befriedigenden Resultaten ohne Uterusexstirpation gekommen.

Die glänzenden Resultate von *Péan* (150 Operationen bei Eiteransammlung mit einem Todesfall), *Jacobs* (100 solche Fälle mit zwei Todesfällen) und von *L. Landau* (22 Fälle ohne Todesfall), denen von seiten derjenigen, welche die Coeliotomie ausführen und die Entfernung der erkrankten Adnexa selbst, nicht auch des Uterus — mag dieser erkrankt sein oder nicht — bisher in der Litteratur besonders diejenigen von *Zweifel* numerisch gleichwertig gegenüberstehen, zwingen, beide Methoden noch schärfer als zuvor gegeneinander abzuwägen. Wie unbefriedigend übrigens die einfache Gegenüberstellung solcher Zahlenmassen in Bezug auf deren statistischen Wert ist, ergiebt sich aus den weiter unten bei Erörterung der Prognose der Salpingotomie aufzuführenden Angaben.

Bei eitriger Erkrankung nur der einen Tube muss unbedingt die Entfernung des Uterus und der anderen gesunden Tube als ein ungerechtfertigter Eingriff zurückgewiesen werden. In diesem Sinne gesund muss die Tube aber auch dann genannt werden, wenn der Krankheitsprocess, welcher das Ostium tubae abdominale verschloss, ohne tiefer greifende Läsion der Tubenschleimhaut abgelaufen ist und nach Eröffnung der Atresie die Wegsamkeit bis zur Ermöglichung normaler Function, also auch der Conception, wieder hergestellt werden kann. Für meine eigenen Beobachtungen und für die von *Mackenrodt* muss ich in diesem Sinn volle Beweiskraft beanspruchen.

Anders steht die Frage bei beiderseitiger Sactosalpinx, mag eine eitrige Erkrankung oder ein anderer Process die beiden Tuben heilungs- und functionsunfähig (functionstot, wie *Küstner* sagt) gemacht haben. Ich erkenne an, dass in der That die Erhaltung des Uterus theoretisch wertlos ist, dass er praktisch für die spätere Zukunft die Quelle schwerer Störungen werden kann, bis seine klimakterische Schrumpfung und Rückbildung die Eventualität seiner Erkrankung mehr und mehr ausschliesst. Das geschieht aber in der Mehrzahl der Fälle doch unmittelbar und ohne Störung. Dagegen lässt mich die Betrachtung der Sachlage in der Mehrzahl dieser Fälle von beiderseitiger Sactosalpinx apostematosa nicht zu dem Entschluss kommen, zur vaginalen Operation überzugehen. Uncomplicierte Fälle von beiderseitiger Sactosalpinx apostematosa — wie *Th. Landau* sie auch jetzt noch als geeignet für die Exstirpation per Coeliotomiam anerkennt (a. a. O. S. 311) und für welche er die Erhaltung des Uterus ungefähr als eine „Absurdität" bezeichnet — habe ich unter meinen 358 Beobachtungen noch nicht kennen gelernt. Bei den Complicationen aber mit Verwachsungen aller Art, mit Netz, Darm und Blase, halte ich technisch die Controlle des Auges bei der Operation selbst als einen unvergleichlichen Vorteil der Coelio-

tomie, den aufzugeben ich mich nicht entschliessen kann. (Vergl. auch *Pozzi* a. a. O.) In der That giebt für mich dieser Punkt den Ausschlag zu Gunsten der Coeliotomie. Wir können heute die Eigenart der Erkrankung, bevor wir das erkrankte Gewebe vor Augen haben, nicht mit völliger Genauigkeit erkennen. Dadurch geraten wir in Gefahr, den Uterus auszurotten und also die Geschlechtsfunctionen der Kranken zu vernichten, ehe wir über die Unvermeidlichkeit einer solchen radicalen Operation völlige Sicherheit haben. Weiterhin aber entziehen sich unserer klaren Erkenntnis gerade die misslichsten Verwachsungen, welche für unsere diagnostischen Hülfsmittel aber heute noch unverkennbar sind, überwiegend häufig. Es wird andererseits eingewandt, dass bei der vaginalen Operation immerhin die Diagnose dieser Verwachsungen nicht möglich sei, und dass man factisch bei der Erkennung derartiger Complicationen Halt machen könne, dass die Schrumpfung der Abscesshöhlen nach Entfernung des ganzen Uterus oder eines Teiles desselben doch eintrete, nachdem von der gemachten Höhle aus die Eröffnung der Eiterherde entweder ausgeführt wurde oder spontan eintrat. Gerade diese Fälle bestärken mich aber heute noch in der Ablehnung des vaginalen Verfahrens, denn die Coeliotomie braucht vor solchen Hindernissen nicht Halt zu machen.

Sodann habe ich den Uterus so oft als Stütze bei der Versorgung der zerfetzten Wundflächen im Becken-Peritoneum benutzt, dass ich glaube, diese Beihülfe nicht entbehren zu können. Endlich erscheint es mir sehr geraten, den unvermeidlichen Wunden im Becken nicht noch neue durch die Excision des Uterus hinzuzufügen.

Unverkennbar kommen bei der vaginalen Hysterectomie wegen Beckenvereiterung unverhältnismässig viele Nebenverletzungen an Darm, Blase, Ureteren vor. (Vergl. *Baudron*, *L. Landau*.) Ich will gern zugestehen, dass diese vereinzelt auch bei der Coeliotomie vorkommen, und constatiere mit besonderer Genugthuung, dass das Endresultat solcher Nebenverletzungen ein überraschend günstiges ist, indem die Fisteln sich spontan schliessen oder leicht geschlossen werden können.

Es ist zuzugeben, dass unsere Statistik ungünstiger ist als die oben citierten. Unsere Reihen sind mit den Opfern der ersten Versuche auf diesem Gebiet, z. T. mit denen aus einer Zeit unvollkommener Ausbildung der Asepsis der Operation selbst belastet. Unsere wachsende Einsicht in die Natur der Sactosalpinx selbst fördert die Resultate bei der Coeliotomie ebenso wie sie die vaginale Operation gefördert hat. Die Statistik soll uns nicht lehren, die Coeliotomie, das Verfahren der klaren Einsicht in die anatomischen Verhältnisse, aufzugeben — sie soll uns dahin führen auf ihre Verbesserung hinzuarbeiten. —

Prognose und Statistik der Therapie der Salpingitis und der Salpingotomie.

Es kann keinem Zweifel unterliegen, dass die Salpingitis catarrhalis in der Regel zu völliger Restitutio ad integrum geführt werden kann. Zahlen sind allerdings dafür nicht anzugeben, weil wir annehmen müssen, dass sehr häufig derartige Erkrankungen durch die Kranken selbst zur Ausheilung gebracht werden, wenn sie sich die nötige Pflege und Abwartung angedeihen lassen.

Aber auch die Salpingitis apostematosa erscheint in ihren verschiedenen ätiologischen Unterarten keineswegs allgemein unerreichbar für eine antiphlogistische Behandlung. Die in ihrer Virulenz erloschenen Keime, welche wir so häufig in den Sactosalpingen antreffen, beweisen, dass genügende bactericide Kräfte im Blut vorhanden sind, um die Infection auch in dem Eileiter zu überwinden. Die weiter vorgeschrittenen Resorptionsvorgänge, welche als Gelegenheitsbefunde bei der Entfernung der Tube mit anderen Neubildungen erhoben werden, zeigen, dass eine nahezu völlige Ausgleichung auch nach schweren progressiven Entzündungsprocessen möglich ist.

Andererseits lässt sich nicht verkennen, dass die in die Tube gelangten Keime eine unvermutet lange Zeit latent bleiben können und dass nicht nur drei Monate lang, wie *Prochownick* (a. a. O.) will, sondern auch nach Jahren anscheinend geringe Schädlichkeiten, wie Erkältungen, namentlich aber die mit einem Puerperium verbundenen Vorgänge, so wenig sie auch klinisch als krankhaft hervortreten mögen, diese alt eingenisteten Keime, besonders den Gonococcus, wieder zu erneuter und deletärer Wirkung anregen können. In diesem Sinne muss die Prognose der Salpingitis in allen ihren Formen immerhin als eine ernste bezeichnet werden. Ganz besonders wird der alte Glauben an die heilsame Wirkung eines Puerperium auf gynäkologische Leiden eine wesentliche Einschränkung erfahren müssen, so dass die Mitbeteiligung der Tube bei den betreffenden Erkrankungen eine Conception eher fürchten, als herbeiwünschen lässt.

Die Prognose der Salpinxoperationen darf nicht lediglich nach dem unmittelbaren Erfolg des Eingriffes beurteilt werden. Das ist in weitester Ausdehnung eine Frage der Asepsis und der Technik, welche überwiegend auch in dem Sinne einer Entwickelung dieser beiden Factoren beurteilt werden muss. Viel wesentlicher für die Beurteilung der Salpinxoperationen ist das Dauerresultat, die endliche Wirkung der Salpinxoperationen für Gesundheit und Leistungsfähigkeit der Kranken.

Die Statistik der späteren Erfolge der Salpinxoperationen ist unauflöslich mit der gleichzeitig unvermeidlichen Entfernung der mehr

oder weniger erkrankten Keimdrüse und unter der fast constanten Mitbeteiligung des Peritoneum. Eine weitere Complication für die Verwendung des vorliegenden statistischen Materials besteht darin, dass bis jetzt eine genaue Differenzierung der einzelnen Fälle nur in sehr unvollkommener Weise durchgeführt worden ist: erst *Schauta* hat den Versuch einer solchen Scheidung gemacht und damit eine klarere Einsicht in die vorliegenden Erfahrungen angebahnt.

Immerhin behält die Aufzählung, welche *Hofmeier* (a. a. O. S. 331) niedergeschrieben, ein grosses Interesse. Darnach ergab eine Zusammenstellung von 970 Fällen eine Mortalität von 7,7 %. Die Zahlen umschliessen nicht nur die Anfangsoperationen einer Anzahl von Gynäkologen, sie reichen zurück in die Zeit, in welcher Operateure wie *Schröder* ihre Berechtigung bestritten, in die Zeit der ersten Entwickelung der Antiseptik. Gerade dieser letztere Punkt verdient besonders hervorgehoben zu werden, weil wir wohl alle darin übereinstimmen, dass mancher unglückliche Ausgang dem Zuviel und der fälschlichen Anwendung antiseptischer Mittel und Methoden zuzuschreiben ist. *Hofmeier* selbst hebt hervor, dass in seiner Tabelle eine Anzahl tubarer Graviditäten mit einbegriffen sind, welche eine besondere Würdigung verlangen. Weiterhin finden die Details der einzelnen Fälle, ob Eiter, resp. besonders Eiter mit lebensfähigen Keimen darin enthalten war, nicht die genügende Berücksichtigung.

Eine weitere Schwierigkeit bildet die Classificierung der Fälle selbst. Soll man unter die Salpingotomie nur die Fälle rechnen, in denen nur der Eileiter erkrankt gefunden worden ist, so wird diese Zahl sehr klein, ihr prognostisches Gesicht sehr günstig: sie gleichen den einfachen Ovariotomien. Soll man aber die Fälle mitrechnen, bei denen das Ovarium an der Erkrankung teilgenommen hat, so tritt die Frage uns entgegen, welches von beiden war der Sitz der ersten Erkrankung, welcher Krankheitsprocess ist der wichtigere, welcher hat der Ausheilung widerstanden und zur Operation gezwungen? Ich muss bekennen, dass ich in vielen Fällen oft lange schwankte, ob die Operation denen des Ovarium oder denen der Tube beizuzählen ist, und dass schliesslich eine einfache letzte Entscheidung dieser Frage kaum möglich erscheint; wir registrieren deshalb die Fälle als Ovario-Salpingotomie. Solche Fälle dürfen aber nur mit Vorsicht bei einer Statistik der Salpingotomie verwertet werden. Ich behalte mir vor, auf wesentliche Einzelheiten bei der demnächstigen Erörterung der Ovarienerkrankungen zurückzukommen. Übrigens muss ich auch erwähnen, dass die Unsicherheit über die Classificierung mancher unserer Präparate durch die Ergebnisse der eingehenderen Entwickelung unserer Kenntnisse vieler hierher gehöriger pathologischer Details und unserer Untersuchungs-Methoden eine Erklärung findet: ich verweise im speciellen auf die noch heute in

voller Entwickelung befindliche Klarstellung der Wirkungen des Gonococcus Neisser hin.

Für viele Fälle fehlt die heute unerlässliche Grundlage einer vollständigen bakteriologischen Prüfung. Viele der Präparate kommen in einem solchen Zustand aus ihrem Sitz im Becken heraus, — sei es in unbrauchbaren Trümmern, sei es, dass sie durch die Desinfection für die bacteriologische Untersuchung ungeeignet waren, — dass eine derartige Untersuchung undurchführbar wurde. Für viele andere fehlte es für eine solche an geeigneten Kräften im Drange überwältigender Arbeitslast.

Die Vergleichung der vorliegenden Statistiken untereinander wird endlich durch den Übelstand erschwert, dass ein Einblick in die Grundlagen selbst vielfach unmöglich ist. Aus den Berichten lässt sich nicht entnehmen, in welcher Ausdehnung die Operation durch die vielgestaltigen Nebenumstände erschwert gewesen ist. Aus eigener Anschauung kann ich als Begründung meiner Zweifel in der Wertschätzung der operativen Schwierigkeit nur anführen, dass mir wie wohl manchem anderen aufgegeben wurde, Kranke zu operieren, welche von anderer Seite als inoperabel zurückgewiesen waren. Mir ist es dann wohl gelungen, die Operation zu vollenden, wenn auch nicht immer mit befriedigendem Erfolg für die in Verzweiflung befindlichen Kranken. Immerhin muss aber doch fraglich bleiben, ob eine Statistik, die solche Fälle umschliesst, mit derjenigen verglichen werden darf, in der anscheinend gleich schwere Fälle nicht enthalten sind.

Hofmeier bemerkt (a. a. O. S. 331) bei seiner Zusammenstellung selbst, dass dabei die einzelnen Formen der Tubenentzündung nicht auseinander gehalten sind; fast immer handelte es sich um gleichzeitige Entfernung beider Ovarien, oft mit ausgedehnten peritonitischen Processen. Es sind endlich eine grosse Anzahl von Tubarschwangerschaften mitgerechnet. *Winter* hat aus den Berichten von *Olshausen*, *Gusserow*, *v. Rosthorn*, *Landau* und *Zweifel* bei 282 Salpingotomien eine Mortalität von 3,5% zusammengestellt. — — In seinem Referat über die Adnexoperationen (a. a. O.) hat *Schauta* 1893 versucht, die Statistik der tubaren Operationen, auf welche er sich bei dieser Gelegenheit beschränkte, auf sichere Grundlagen zu stellen, indem er die Fälle so gruppiert, dass er denjenigen ohne eitrigen oder mit sterilem Inhalt (144 Fälle mit 4 Todesfällen = 2,8%) die mit Gonococcen (33) und die mit Streptococcen oder Staphylococcen (15) gegenüber stellte. Diese Gruppen bedürfen in sich wieder eingehenderer Sichtung.

Wenn der Procentsatz der Todesfälle nach Salpingotomie zwischen 3,5 und 7,7% schwankt und von Einzelnen noch wesentlich günstigere Resultate erzielt wurden, so darf die Operation als solche

gewiss für legitimiert gelten, auch wenn sie in einzelnen Details der Technik noch keineswegs nur annähernd so weit ausgebildet ist als die Ovariotomie.

Noch mehr aber wird die Berechtigung der Salpingotomie durch die Dauerresultate begründet, welche sie erzielt. Es liegen bereits ausgedehnte Beobachtungsreihen über diese Dauerresultate vor — wenn auch eine noch viel längere Beobachtungszeit nach Abschluss der Operation wünschenswert ist.

Schauta hat über die Dauerresultate der Salpingotomie bei 121 Fällen berichtet. Mit Recht hat *Schauta* auch hier zwischen den Fällen je nach der Qualität des Inhaltes der Sactosalpinx unterschieden. Die Zahlen sind an sich noch klein: es ist aber sehr bemerkenswert, dass er 83,5% Genesungen nach Operationen steriler Salpingitis zu notieren hatte — 98,4% Genesungen nach Gonococcensalpingitis — 33,3% nach Streptococcen.

Auch von anderer Seite sind Dauerresultate nach Adnexoperationen gesammelt: *v. Rosthorn* berichtete über 40, *Chrobak* über 106 Beobachtungen. Ich selbst habe 40 Fälle von *Felgenauer* aus meinem Material publicieren lassen; z. Z. verfüge ich über mehr als 155 solcher Beobachtungen. Doch halte ich es hier nicht für den richtigen Ort, Schlüsse aus diesen Fällen zu ziehen: die Entfernung der Eileiter ist in ihrer Bedeutung nicht von derjenigen der Keimdrüse zu trennen. Diese erscheint von ganz überwiegender Bedeutung für das Geschlechtsleben. Bei der Erörterung der Oophorectomie sind auch die Dauerresultate der Adnexoperationen zu prüfen.

Nur so viel möchte ich schon hier mit *Chrobak* (V. Congr. deutscher Ges. f. Gyn., Breslau 1893) betonen, dass der Massstab für die Beurteilung des Genesungsresultates die Herstellung der Arbeitsfähigkeit ist, resp. die volle Leistungsfähigkeit in wirtschaftlicher und geselliger Beziehung.

Die Beobachtungen aus der Privatpraxis sind wesentlich günstiger als die der poliklinischen Praxis. Die Frauen können ihre Reconvalescenz besser abwarten, sie sind besser in der Lage, sich auch weiterhin vor Schaden zu bewahren. Sicher darf aber das Endresultat erst nach mehreren Jahren registriert werden, denn in der ersten Zeit machen nicht selten der locale Reizzustand, die Narbenschmerzen, Verdauungsstörungen, die Symptome der anticipierten Klimax sich geltend und quälen die Kranken bei mangelhafter Vorsicht oft Jahre hindurch. Weiter soll nicht übersehen werden, dass auch diese Kranken späterhin Scheiden- und Uterincatarrhen ausgesetzt bleiben — naturgemäss auch gonorrhoischen und anderen Infectionen. Endlich lässt sich nicht verkennen, dass die Bauchwunde mit der Zeit für viele Frauen, selbst bei andauernd straffer, widerstandsfähiger Consolidierung, nach Jahren

die Quelle grossen Unbehagens, ja heftiger Schmerzen wird. Zuletzt will ich an die Bildung intestinaler Synechien erinnern. Alle diese Folgezustände sollen nach der vaginalen Hysterectomie in ganz erheblich geringerem Masse auftreten.

Selbst wenn man alle diese Complicationen der beiderseitigen Sactosalpinx-Operation zusammennimmt, so bleibt doch eine solche Zahl völlig Genesener, dass dadurch die Salpingotomie als völlig berechtigt anerkannt werden muss.

Schon in der Discussion über das Referat von *Schauta* (V. Congr. deutscher Ges. f. Gyn., Breslau 1893) hat sich ergeben, dass eine solche Gruppierung auf die verschiedensten Zweifel stösst. Im weiteren resultiert aus den Forschungen besonders von *Wertheim* zur Evidenz, dass eine Scheidung der gonorrhoischen Saetosalpinx apostematosa gegen die septische in ihren verschiedenen Entstehungsweisen doch nur von relativer Bedeutung ist: auch die Gonococcen machen Peritonitis. Während der Umfang der Saetosalpinx uns nur technisch von Interesse ist, verlangen entschieden die Beziehungen der Saetosalpinx zu den Nachbarorganen eine besondere Berücksichtigung, wenn diese teils durch den nämlichen Infectionsvorgang erkrankt sind wie der Eileiter, teils durch die innige Verbindung mit der Sactosalpinx ein unlösliches Ganzes bilden. Dadurch wird die Prognose der Salpingotomie in einer oft geradezu verhängnisvollen Weise beeinflusst.

Bei Durchmusterung meiner Aufzeichnungen scheint mir in erster Linie als in prognostischer Beziehung besonders wichtig die Sonderung der freien oder doch nur durch leicht trennbare Verwachsungen mit der Umgebung verklebten Sactosalpinx von der mit ihrer Umgebung innig verlöteten. In jeder der beiden Gruppen sind die mit sterilem pathologischem Inhalt versehenen zu trennen von den mit infectiösem Material gefüllten. Eine besondere Abwägung verdienen die durch Nebenverletzungen complicierten und endlich diejenigen Fälle, bei denen eine Drainage angelegt worden ist.

Wie ich in der II. Auflage meiner Pathologie und Therapie der Frauenkrankheiten 1887, Seite 396, mitgeteilt habe, waren bis zum Februar 1887 in meiner Anstalt, resp. in meinem sonstigen Wirkungskreis 77 Salpingotomien ausgeführt worden; d. h. in 77 Fällen hatten die Adnexorgane des Uterus die Indication zur Coeliotomie gegeben und dabei war der Eileiter als der vorwiegend erkrankte Teil nachgewiesen worden. Mit dem Eileiter war in der Regel auch die Keimdrüse entfernt worden, doch war deren Erkrankung weder klinisch in den Vordergrund getreten noch erwies sich bei der Durchmusterung ihre Veränderung als die pathologisch-anatomisch bedeutungsvollere.

Von da bis Ende April 1895 sind 543 derartige Salpingotomien hinzugekommen. Weiter wurden in diesem Zeitraum 126 mal neben

anderweit erkrankten Adnexorganen auch die erheblich erkrankten Eileiter entfernt, daneben sind 77 ectopische Schwangerschaften operiert worden, von denen nur eine ihren Sitz nicht in der Tube hatte. Da hierbei die Tube in excessiver Erkrankung gefunden wurde und mit dem Ovarium auf das innigste verwachsen war, so wird auch dieser Fall mit einer gewissen Berechtigung hinzugerechnet. Endlich habe ich bei 50 Fällen von Colpotomia anterior und Eröffnung der Bauchhöhle 5 mal die Eileiter teils entfernt, teils reseciert. Diese 751 Salpingotomien sind also den 1887 berichteten 77 hinzuzuzählen, so dass also eine Gesamtsumme von 828 Salpingotomien statistisch zu verwenden ist.

Dabei wurden beide Tuben 276 mal, die linke 173, die rechte 171 mal entfernt, — wenn ich die oben genannten 126, die 5 vaginalen und die 77 Fälle ectopischer Schwangerschaft ausser Berechnung lasse. Die gesamte Zahl von 828 Fällen umschliesst die Operationen aus der Zeit meiner ersten Salpingotomie (1878) und aus der Zeit der Entwickelung der antiseptischen und aseptischen Massregeln. Es ergiebt sich ein Genesungsprocentsatz von 761 gegenüber 67 Todesfällen — 8,09 % Mortalität.

Lassen wir nun die 126 Fälle von Complicationen mit andern Geschwulstbildungen und die 77 ersten Fälle und die 77 ectopischen Graviditäten aus der weiteren Berechnung ausscheiden, so ergiebt sich, dass von den 543 Salpingotomien die Eileiter — in der Form der Sactosalpinx oder der Neubildung — nur 46 mal als freiliegende oder nur ganz oberflächlich verwachsene Geschwülste sich darstellten — 497 mal aber innig mit der Umgebung verwachsen, angetroffen wurden.

In Anlehnung an die *Schauta*sche Statistik ist sodann hervorzuheben, dass unter den 46 Fällen von nicht verwachsenen Sactosalpingen — 29 einen unschädlichen Inhalt bargen; 17 enthielten einen zersetzten, übelriechenden und darunter 3 Fälle auch einen culturell nachgewiesen infectiösen Inhalt. Von diesen 17 erlag keine, dagegen eine von den 29 sterilen; bei ihr war Jodtrichlorid als Antisepticum zur Verwendung gekommen.

Diese 46 hatten also eine Mortalität von 2,17 %.

Unter den 497 innig verwachsenen Sactosalpingen enthielten 156 einen — in 63 Fällen auch culturell — bacterienfrei befundenen Inhalt: davon sind 2 septisch zu Grunde gegangen; Mortalität — 1,28 %.

341 hatten einen durch Geruch, Aussehen oder vorbestandenes Fieber verdächtigen Inhalt; in 46 Fällen wurde der Inhalt culturell als infectiös nachgewiesen.

Unter den 46 bacteriologisch als virulent nachgewiesenen und allseitig verwachsenen Fällen starben 6 = 13,04 %. Unter den übrigen 295 : 25 = 8,4 %.

Bei diesen 497 schweren Operationsfällen ist 131 mal bei der Ausschälung die Sactosalpinx geborsten und hat Eiter in die Bauchhöhle entleert: davon sind 10 gestorben = 7,3 %.

Die Complicationen der Sactosalpinx bestanden 328 mal in Erkrankungen der Ovarien, 93 mal enthielt das Ovarium eitergefüllte Follikel, resp. interstitielle Ovarialabscesse mit virulentem Inhalt.

65 mal wurde nach der Exstirpation der einseitigen Sactosalpinx die andere atretische Tube geöffnet, das neugeschaffene abdominale Lumen umsäumt, oder erkrankte Abschnitte des Organs reseciert. 8 mal wurden die beiden atretischen Eileiter reseciert. In 9 Fällen musste das betreffende Horn des Uterus excidiert werden.

Der Processus vermiformis wurde 3 mal reseciert. Anderweitige Darmverletzungen kamen 13 mal bei der Loslösung der innigen Verwachsungen vor. Es wurde die Darmnaht gemacht: 7 von diesen 16 sind gestorben.

Die Drainage ist im ganzen 13 mal zur Anwendung gebracht worden, zuletzt im Jahre 1890. Die 13 Kranken sind alle genesen.

Eine Zusammenstellung der bacteriologischen Befunde ergiebt nun folgende Resultate:

Die bacteriologische Untersuchungen sind von *Orthmann*, *Menge*, *Boisleux*, *Witte* und *Kiefer* ausgeführt worden. Sie ergaben 63 mal einen sterilen Inhalt.

Der Nachweis von Gonococcen gelang in 21 Fällen, aber nur 9 mal fand sich der Gonococcus Neisser in Reincultur. Der Streptococcus pyogenes fand sich in 3 Reinculturen, 6 mal unter verschiedenen Gemengen.

Der Staphylococcus pyogenes albus wurde 4 mal in Reincultur gefunden, 4 mal bei Mischinfectionen.

Den Pneumococcus lanceolatus Fränkel wies *Witte* 7 mal nach und zwar 5 mal allein, 1 mal mit Bacillen und 1 mal mit Staphylococcen und dem Bacillus des malignen Ödem — die betreffende Kranke erlag dieser Complication.

Tuberkelbacillen wurden 4 mal gefunden.

Bacterium coli nachzuweisen ist *Kiefer* 2 mal gelungen. Ausserdem wurden Gemenge von Coccen und Bacillen, Diplococcen zweifelhafter Art, daneben der Diplococcus albus, kurze dicke Bacillen gefunden, die sich zum Teil nur schwach tinctionsfähig erwiesen, über deren Bedeutung jedenfalls Sicheres noch nicht festzustellen ist.

Als die Ursache des Todes wurde in der Mehrzahl eine Peritonitis septica nachgewiesen, überwiegend häufig ohne erhebliche Exsudatmassen und ausgedehnte Verklebung. In den 3 Todesfällen unter

den 54 Beobachtungen von Salpingitis purulenta, bei denen die bacteriologische Untersuchung ein positives Resultat ergab, kam eine schon mit acuter Peritonitis zur Operation, die oben erwähnte Trägerin der Pneumococcen mit Staphylococcen und den Bacillen des malignen Ödems; 2 erlagen der gonorrhoischen Infection, die eine davon bei Darmverletzung.

Von den 25 Todesfällen unter den 295 schwersten Fällen, bei denen eine bacteriologische Untersuchung nicht stattgefunden hatte, fanden sich 3, welche bei acuter allgemeiner Peritonitis operiert wurden. 2 mal wurde die Bauchhöhle aus dem verletzten Darm mit Kot beschmutzt. In einem Fall erlag die Patientin der Perforation eines Ulcus rotundum ventriculi. 2 gingen an Pneumonia chronica zu Grunde, 1 an einer Enteritis acutissima, acquiriert am elften Tage durch heimlichen Genuss verdorbener Süssigkeiten.

In den übrigen Fällen wurde die Diagnose der Todesursache auf Peritonitis septica post operationem gestellt.

Da ich die von *Schauta* vorgeschlagene Schutzmassregel-Untersuchung des Tubeninhaltes intra operationem nicht für nachahmenswert halte, und da ich weder Drainage noch Tamponade ausführe, auch wenn der verdächtige Inhalt der Sactosalpinx in die Bauchhöhle ergossen worden ist, so halte ich es für geboten, die s. Z. von *Schauta* angegebenen tabellarischen Resultate neben die meinigen zu stellen.

Schauta hat 1893 über 144 Fälle von Adnexoperationen berichtet, bei denen kein Eiter oder steriler Inhalt gefunden wurde. Von diesen **144** wurden 140 geheilt, 4 starben = **2,8** % Mortalität.

Ich habe von dieser Gruppe **185** operiert, 182 heilten, 3 starben = **1,56** % Mortalität.

Culturell waren 63 steril befunden, davon starb 1, bei dem Jodtrichlorid als Antisepticum verwandt worden war.

Über die Adnex-Operationen, bei denen Gonococcen im Eiter gefunden wurden, ist Folgendes zu berichten:

Schauta hatte **33** Fälle. Die Sactosalpinx blieb unverletzt 16mal, 1 starb = 6,2 %.

A. Martin hatte **21** Fälle. Die Sactosalpinx blieb unverletzt 12mal, 1 starb = 8,35 %.

*Schauta*s Patientin starb an Lungentuberculose, *Martin*s an der bei der Operation erlittenen Darmverletzung.

Schauta sah 17mal die Sactosalpinx bersten: 15 genasen, 2 starben = 11,7 %.

Martin sah 9mal die Sactosalpinx bersten: 8 genasen, 1 starb = 11,1 %.

Über die Operationen, in denen anderweite Bacterien nachgewiesen wurden, berichtet:

Schauta von 15 Fällen; 1 wurde ohne Berstung operiert = genas.
Martin hatte 25 Fälle; 9 wurden ohne Berstung operiert = alle genasen.

Schauta sah 11 mit verletztem Eisack.		*Martin* 16.	
v. 6 drainierten genasen 5, starb 1	von 5 nicht-drainierten genasen 3, starben 2.	drainiert wurden davon 2, welche genasen.	nicht drainiert 14 — davon starb 1.
Gesamtmortalität 20 %. *Schauta* operierte 1 zweizeitig, sie genas, eine vaginal, die auch genas.		Gesamtmortalität 6,25 %.	

A. Martin hat 312 mit verdächtigem, aber bacteriologisch nicht geprüftem Inhalt operirt. Davon wurden 8 drainiert, ohne Todesfall, 304 ohne Drainage, mit 25 Todesfällen = 8,3 %.

D. Die Neubildungen der Eileiter.

Max Sänger und Justus Barth.

Einleitung und Einteilung.

In der vorantiseptischen Zeit war es fast allein die pathologische Anatomie, welche Kenntnisse und Fortschritte der Organerkrankungen vermittelte. Wenn man erwägt, wie verschwindend wenig Leichen, namentlich von nicht in Krankenhäusern verstorbenen Personen zur Autopsie kommen, so leuchtet ein, dass das Material des pathologischen Anatomen stets ein lückenhaftes und dem Zufall unterworfenes sein muss. Der Aufschwung der Chirurgie, welcher es ermöglichte, kranke Organe an Lebenden anzugreifen und zu entfernen, die vordem unberührt blieben, hat gerade hinsichtlich des Sexualorgans durch Vermittelung der operativen Gynäkologie nach fast allen Richtungen zu einem völligen Neubau des früheren pathologisch-anatomischen Systems geführt, der noch lange nicht abgeschlossen ist. Der Gynäkologe vermochte nun das Object der Krankheit von Personen aller Stände in den verschiedensten Phasen seiner Entwickelung direct der Lebenden zu entnehmen und frisch zu untersuchen, oft in Verlegenheit, aber auch in Genugthuung vor Gebilden zu stehen, die vordem noch von keinem wissenschaftlichen Auge gesehen noch gedeutet worden waren.

Die Gynäkologie ist so im Begriffe, geradezu ihr gesamtes pathologisch-anatomisches Substrat von der Lebenden zu gewinnen, da sie auch imstande ist, sich ihr Material in so radicaler Weise zu verschaffen, wie es, dank der fast völligen Beherrschung der Wundinfection und einer alle anatomischen Schwierigkeiten meisternden Technik, eben nur bei dem an sich nicht lebenswichtigen, nur einer zeitweiligen Function dienenden Charakter des Sexualorgans möglich ist.

In wie hohem Grade diese Darlegung allein auf die Krankheiten der Tuben zutrifft, davon zeugt das vorliegende Buch, zu welchem einen kleinen Ausschnitt beizutragen uns vergönnt ist, und hier wieder gerade die primären Neubildungen der Tuben. In den älteren

pathologisch-anatomischen Tractaten der Tubenkrankheiten bei *v. Rokitansky, Klob, Hennig, Klebs* findet sich so gut wie nichts: unser ganzes Wissen darüber ist neuesten Datums, dabei aber bereits von einer Reichhaltigkeit, welche sehr überrascht und den Tuben ihren Ruf, von primären Neoplasmen fast nie betroffen zu werden, gründlich benommen hat. —

Einteilung der Tubenneubildungen.

I. Geschwülste der Schleimhaut.
(Mucosa und Submucosa.)

1. Polypen.
   a) Schleimhaut-Polypen.
   b) Decidual-Polypen.
2. Papillome.
   a) Tubare Condylome.
   b) Papilloma tubae.
   c) Papilloma tubae cysticum (vesiculosum).
3. Carcinome.
   a) Carcinoma papillare.
   b) Carcinoma gyriforme.
4. „Decidnoma malignum“ („Epithelioma serotino-choriale“).
5. Sarcome.
   a) Sarcoma papillare.
   b) Carcino-Sarcoma papillare.

II. Geschwülste der Muscularis.
(Samt intermusculärem Bindegewebe.)

a) Myome und Fibrome.
b) Sarcome.

III. Geschwülste der Subserosa.

Lipome.

IV. Geschwülste der Serosa.

Papillome. Cystoide Gebilde.

V. Geschwülste der Tubenfransen.

Die von den Nebentuben ausgehenden cystischen Bildungen, die Cysten des Mesosalpingium im weitesten Sinne, nehmen eine besondere Stellung ein; sie sind von *Kossmann* bearbeitet worden.

Zur scharfen Umgrenzung unseres Gebietes ist es nötig zunächst einzugehen auf:

Pseudo-Tumoren und zweifelhafte Tubengeschwülste.

Begriff und Bezeichnung „Tubengeschwülste“, „Tubentumoren“ sollte streng lediglich auf wahre Neubildungen, Neoplasmata tubae, beschränkt werden.

Auch sollte man entzündlich-infectiöse Gewebswucherungen nicht mit echten Neubildungen zusammenwerfen. Allerdings kann diese Scheidung für einzelne Formen schwierig werden. So ist die „Salpingitis catarrhalis vegetans“ (*Cornil* und *Ranvier*) oder „Salpingitis chronica productiva vegetans“ (*Sawinoff*[1]) nichts als eine chronische Form von Pansalpingitis.

Wenn *Sutugin* (s. bei *Sawinoff*) in einem seiner Fälle derart die Falten der Tubenschleimhaut zu „förmlichen papillären Geschwülsten“ aus Bindegewebe „mit entzündlicher Infiltration“ emporwuchern lässt, so schützt nur der Ausdruck „förmlich“ vor der Hinstellung, als ob es sich um eine papilläre Neubildung gehandelt habe. So kann auch nicht von einer „Salpingitis papillomatosa“ sondern höchstens von einer „Salpingitis pseudo-papillomatosa“ die Rede sein. *Reymond*[2]) lässt diese Form, als zuerst von *Alban Doran* und *Roux* beschrieben, noch als Salpingitis gelten, obwohl *Alban Doran* selbst sie später entschieden als Neubildung, als echtes Papilloma (mucosae) tubae ansprach.

Zu den Pseudo-neoplasmen der Tuben sind weiterhin zu rechnen die „Salpingitis follicularis“ von *Orthmann*; die knotige Form der Tubentuberculose von *Hegar*; die „Salpingitis nodosa“ von *Schauta*; die mit dieser wohl identische „Salpingitis myo- oder fibro-cystica“ von *Reymond*.

Diese letztere Form verwechselt ihr Beschreiber mit den Myomen der Tuben-muscularis, obwohl er wiederum ganz richtig darauf hinweist, dass man die Hypertrophie der Muscularis nicht mit einem Myom identificieren dürfe. Bei seiner Salpingitis myo- bez. fibrocystica handelt es sich aber gerade um eine Combination der Salpingitis nodosa mit Hypertrophie der Muscularis tubae, in welche jene Schleimhautfollikel eingedrungen waren, wie dies übrigens bereits *Schauta* dargestellt hat. Ferner sind von dem Charakter der Tubengeschwülste auszunehmen die Hämatome, Infarcte der Tubenwand, wie sie von *Sänger*[3]) und *Russel*[4]) als durch Torsion oder Abschnürung entstandene hämorrhagische Tubennecrose beschrieben wurde.

Hier mögen auch etliche das Gebiet der Tubenneubildungen streifende, mangelhaft beschriebene Erkrankungen eingereiht werden, für welche vielleicht die Zukunft weitere Aufklärung bringt.

---

[1]) Arch. f. Gyn. Bd. XXXIV., 2.

[2]) Remarques sur les caractères macroscopiques de la Salpingoovarite. (Annal. de Gyn. Mars. 1895.)

[3]) Über hämorrhagische Tubennecrose. Centralbl. f. Gyn. 1893, Nr. 31.

[4]) Hämorrhagic Infarction of the Fallopian tube. Americ. Journ. o. O. 1894, Februar.

Lawson Tait[1]) schildert als eine bisher noch nicht beschriebene Tubenerkrankung folgenden Fall:

36jährige magere, elend aussehende Frau, seit 10 Jahren verheiratet, 3 Kinder, — Seit langer Zeit starke Schmerzen in beiden Hypogastrien. War Jahre lang in verschiedener Weise resultatlos behandelt worden. Bei der innerlichen Untersuchung nichts auffälliges zu fühlen. — Bei einer Probeincision fand man die Fimbrien von hirsekorngrossen harten Knötchen bedeckt. Die linke Tube war am Ovarium, die rechte an der Beckenwand adhärent. Entfernung der Adnexe. Vollständige Heilung. — Die von Dr. *Eve* vorgenommene mikroskopische Untersuchung ergab, dass die Knötchen gelbe, teilweise verkalkte, structurlose Massen enthielten. Einige derselben waren an den Rändern zackig. — Das umgebende Bindegewebe enthielt zahlreiche grosse Rundzellen. Das ist alles, was berichtet wird.

Wohl die gleichen an kleine Bröckchen gelben crystallinischen Zuckers (Candiszucker) erinnernden Concremente haben wir erst kürzlich in einem Fall von Dermoidcyste des Ovarium an den Enden besonders dünner Ausläufer einzelner Fimbrien gesehen. Von einer (incrustierten) Neubildung kann hier nicht die Rede sein.

Alban Doran[2]) beschreibt weissliche „kreideähnliche Excrescenzen“ von den Fimbrien, welche er als einen Niederschlag aus der Ascites- und Ovarialcysten-Flüssigkeit, womit in dem betreffenden Falle die Bauchhöhle gefüllt war, auffasste. Es könne sich auch um ein „Stadium der von *Tait* beschriebenen Erkrankung“ handeln.

Kreidige Massen und richtige Concremente finden sich auch innerhalb der Tube.

So sahen wir in einem Falle von Pansalpingitis mit Erweiterung des Tubenrohres nahe dem Infundibulum mehrere wie ein Gerstenkorn geformte und ebenso grosse kreidige Gebilde, die auf Zusatz von Säuren lebhafte Kohlensäureentwickelung zeigten.

Es handelt sich hier wohl stets um nachträgliche Verkreidung eingedickter Secretmassen. *Polaillon*[3]) „hat durch Laparatomie aus dem Pavillon der rechten Tube einen 5 g schweren, unregelmässig gestalteten, buckeligen Stein extrahiert. Da er bei der Operation keine Spur von Ovarium finden konnte, nahm er an, dass es sich um das atrophische, steinig veränderte Ovarium handelte.“

Diese Erklärung ist vollkommen plausibel.

Auch wir sahen in einem Fall von Pansalpingitis dicht eingebettet in massenhafte alte Adhäsionen, doch bei einer 28jährigen Person, nahe der Tubenmündung ein völlig ossificiertes Ovarium von 3,5 cm Länge, 2 cm Breite, 1 cm Dicke.

„Verknöcherung der inneren Schicht von Tubarsäcken, in Gestalt osteoider Plättchen,“ hat auch *v. Rokitansky* beschrieben; ferner *Klob* „verknöcherte geschichtete Körperchen in den Tuben-Fransen.“ —

---

[1]) Transact. Obst. Soc. London, vol. XXV, 1883.

[2]) Malformation of the Fallopian Tube. Transact. Obst. Soc. London, vol. XXXIX.

[3]) Abeille médicale, 1893. Nr. 33. Ref. Centralbl. f. Gyn. 1894. Nr. 48.

Auch hier handelt es sich gewiss nicht um Neubildungen von Knochengewebe.

Eine knochenhaltige Dermoidcyste der Tubenwand wird von *Ritchie*[1]) kurz und nicht überzeugend geschildert.

Dieselbe, von Pflaumengrösse, enthielt vier mit einer sahneähnlichen Flüssigkeit gefüllte Räume, welche von einer serosaartigen nnd an mehreren Stellen mit papillären Auswüchsen besetzten Membran ansgekleidet waren. Ferner barg die Cyste eine Knochenplatte von 1,5 cm Länge, 0,5 cm Breite. Die Cyste liess sich von der erweiterten Tube nicht abtrennen.

Das Präparat stammte von einer Fran, an welcher *Spencer Wells* beide erkrankten Ovarien entfernt hatte. Ein Znsammenhang mit diesen bestand nicht. Dieser Fall ist bisher vereinzelt geblieben.

Endlich kommen im Bereich der Tuben noch cystoide Gebilde vor, welche weder zu den accessorischen Tubencysten noch zu den Cysten des Mesosalpingium gerechnet werden dürfen:

1. Serocysten s. Serocelen, rundliche Ansammlungen von seröser Flüssigkeit, einzeln oder zu mehreren, bis zu Kindskopfgrösse, welche dadurch entstehen, dass zwischen die Lamellen membranöser Adhäsionen Flüssigkeit transsndiert und diese anfbläht. Sie sitzen somit stets ober- und ansserhalb des Peritonenm nnd, gemäss der Häufigkeit von Perisalpingitis chronica, sehr oft längs der Tnben.

2. Lymphangiectasieen und lymphangiectatische Cysten. Durch Lymphstauung entstandene Gebilde, welche in drei Formen vorkommen:

a) Kleine rundliche Bläschen, hanfkorn- bis höchstens erbsengross anf den Tnben nnd dem Ligamentum latum. Sind wohl identisch mit den von *Rokitansky, Faye, Hennig* beschriebenen Knötchen mit honigartigem oder colloidem Inhalt. Für gewöhnlich enthalten sie hellen, klaren, dünnen, doch oft dentlich klebrigen Inhalt; durch Eindicknng und Beimengung colloid entarteter Endothelien kann derselbe eben jene zähere Beschaffenheit annehmen. Diese Knötchen sind es auch, welche schliesslich verkreiden können;

b) Gewundene, untereinander verästelte Schläuche von Bleistift- bis Zeigefingerdicke mit Einschnürungen und besonderen blasigen Vortreibungen. Sie sitzen in oder unter dem Peritoneum der Tuben und der Ligamenta lata, beruhen auf Ektasie zusammenhängender grösserer Lymphgefässe nnd finden sich am hänfigsten bei Myomen, besonders solchen, die intraligamentär entwickelt sind.

c) Grössere, sehr zartwandige, isolierte Cysten bis Apfelsinengrösse, mit Sitz im tubaren Subserosium oder im Mesosalpingium, gleichfalls öfter bei Myomen. Sie unterscheiden sich von den Cysten des Mesosalpinginm, wie wir einstweilen neutraler Weise die „Parovarialcysten", „Nebentubencysten" etc. benennen wollen, dadurch dass sie mit Endothel ausgekleidet sind und sich nicht ausschälen lassen, wodurch sie sich als cystische Lymphangiektasieen oder lymphangiektatische Cysten ausweisen.

Wir haben kürzlich, bei einem Myoma nteri, einen derartigen Fall beobachtet, Die Mitentfaltung der Tubenserosa hatte das Tubenrohr V-förmig eingeknickt. Paroophoron und Epoophoron waren vollkommen erhalten und unabhängig von der etwa in der Mitte des Tubenverlaufes entwickelten apfelgrossen Cyste.

3. Die Hydatis Morgagni stellt eine physiologische Cyste des tubaren Fimbrienendes dar von merkwürdiger Constanz ihrer meist einer Erbse oder Hasel-

[1]) Dermoid Cyst developped in the Fallopian Tube. Transact. Obst. Soc. London, Vol. VII.

nuss entsprechenden Grösse, Anschwellungen bis zu Wallnussgrösse (*Hennig, Bandl*) sind sehr selten. *Klob* beobachtete eine solche von 7,5 cm Länge. Pathologische Bedeutung kommt ihnen auch in solcher Grösse nicht zu. — Cysten der Schleimhaut bis Bohnengrösse (Salpingitis follicularis?) sah auch *v. Winckel*.

I. Geschwülste der Schleimhaut.

1. Polypen.

Vergl. die ältere und allgemeine Litteratur.

Über Polypen in Beziehung zu Tubenschwangerschaft: *Beck* (Illustr. med. Zeitg. 1852, Bd. II. p. 291), *Breslau* (Monatsschr. f. Geburtskunde, Bd. XXI, Keppl. 1863, p. 119), *Leopold* (Arch. f. Gyn., Bd. X, p. 248 und Bd. XIII, p. 355), *Ahlfeld* (Centralbl. f. Gyn. 1879, Nr. 2), *Wyder* (Arch. f. Gyn., Bd. XXVIII, p. 364). Ferner: *Lewers*, The Frequency of path. Conditions of the Fallop-Tube (Transact. Obst. Soc. London XXIX): 50j. Frau, auf der Innenseite beider stark erweiterter Tuben zahlreiche, dunkelrote feste Gebilde, von Erbsen- bis Stecknadelkopfgrösse, einzelne polypenähnlich. Keine Abbildungen, keine mikroskopische Untersuchung. — *Schönheimer*. Über Scheinrecidive nach der vaginalen Totalexstirpation des Uterus Centralbl. für Gynäk. 1893. S. 858. — *Pasteau*. Complication post-opératoire de l'hystérectomie vaginale totale. Polype muqueux de la trompe utérine. Annales de gynéc. et d'obst. Tome XLII. 1894. S. 261.

Bei der Bauart der Tubenschleimhaut sollte man denken, dass polypöse Bildungen derselben häufig vorkommen müssten. Doch ist dies nicht der Fall.

Im Gegenteil, ihr Vorkommen als echte Neubildung, analog den Schleimhaut-Polypen der Cervix, des Corpus uteri ist sogar überhaupt fraglich, sofern es sich in den berichteten Fällen um Pseudo-Polypen d. h. kolbige durch chronische Endosalpingitis bedingte Verdickungen, um Decidual-Polypen, d. h. erst in der Schwangerschaft ausgebildete polypoide Auswüchse oder um Papillome gehandelt haben kann.

In der neueren Litteratur finden sich nur ganz spärliche, meist unverwendbare Angaben (wie in dem Falle von *Lewers*) über Schleimhautpolypen der Tube ausser Zusammenhang mit Schwangerschaft.

Wohl aber spielen Polypen der portio interstitialis tubae eine gewisse Rolle für Ätiologie der Tubenschwangerschaft. *Ahlfeld* hat die bis dahin veröffentlichten 4 Fälle von *Beck, Breslau, Leopold* (2 Fälle) einer kritischen Sichtung unterzogen und gelangt, ohne das Vorkommen von kleinen Polypen dortselbst zu bestreiten, zu dem Ergebnis, dass sie nicht die Ursache der Tuben- resp. Eileiterschwangerschaft gewesen, sodann dass sie als „Deciduapproducte“ anzusprechen seien. —

Der später von *Wyder* sehr eingehend auch mikroskopisch beschriebene Fall lässt aber doch keinen Zweifel, erstens, dass in der That Polypen der pars isthmica tubae durch Wegesperrung Ursache von Tubenschwangerschaft werden, zweitens, dass diese Polypchen auch nicht-deciduale Natur sein können. „Es fanden sich am uterinen

Tubenteile zwei das Lumen völlig ausfüllende Polypen, von denen der dem Uterus zu gelegene völlig decidualen Bau aufwies, während der andere in den peripheren Partien fibrillären, nicht decidualen Charakter trug, bei allerdings vollkommen decidualer Veränderung der Basis. Jener ist möglicherweise frischen, dieser sicher alten Datums, entstammend der Zeit vor der Gravidität."

Damit findet auch die von *Ahlfeld* zunächst nur vermutete Bildung von tubaren Decidual-Polypen eine gewisse Bestätigung.

Seit *Wyders* positivem Fall sind, trotz der Überfülle der neueren Casuistik, weitere Fälle von Polypen bei Tubenschwangerschaft nicht bekannt geworden.

Von *Rokitansky* und *Klob* sind birnenförmige, kolbige Verdickungen der Tubenfransen, bedingt durch bindegewebige Hypertrophie, beschrieben worden, welche infolge von Auszerrung wie dünngestielte Polypen herunterhängen. Es steht nichts im Wege, sie als fibröse Polypen der Tubenfransen zu bezeichnen.

Schönheimer und *Pasteau* haben die interessante Feststellung gemacht, dass die nach vaginaler Totalexstirpation des Uterus, auch wegen Myomen, in den Narbenwinkeln des formix vorsprossenden Wucherungen auf Ectropiumbildung der Tubenschleimhaut mit Entwickelung polypöser Excrescenzen bis zu Wallnussgrösse zurückzuführen sind.

Weitere Untersuchungen, namentlich von Tuben älterer Frauen, da Polypen-Bildung meist bei solchen vorkommt, Untersuchung der Tuben in voller Länge und durch Längsaufschneidung, sowie unter Wasser werden in Zukunft die spärlichen Kenntnisse über Polypen der Tubenschleimhaut vielleicht erweitern.

2. Papillome.

Litteratur. *Alban Doran.* Papilloma of the Fallopian tube associated with Ascites and pleuritic effusion. Transact. Path. Soc. London 1880. — *Derselbe.* Papilloma of the Fallopian tube and the relation of Hydroperitoneum to tubal diseases. Transact. Obst. Soc. London XXVIII 1886. — *Derselbe.* Papillome of both Fallopian tubes and ovaries. Transact. Path. Soc. London 1888. — *Doléris.* Tumeur végétante de la muqueuse tubaire. Papillome endo-salpingitique. Echec du traitement intrautérin. Ablation par Laparotomie. Nouv. Arch. d'Obst. et de Gynéc. 1891. p. 11. — *Eberth* und *Kaltenbach.* Über Papillome der Tuben. (Mit Tafel III.) Zeitschr. f. Geburtsh. u. Gynäk. XVI. S. 357. — *Bland Sutton.* Surgical diseases of the ovaries and Fallopian tubes. S. 281.

Alle Neubildungen der Tubarschleimhaut besitzen papillären Bau. Schon aus diesem Grunde stösst die scharfe Unterscheidung von Papillomen, Carcinomen und Sarcomen derselben auf grosse Schwierigkeiten. Gleichwohl kann das Papilloma tubae heute als eine anatomisch und klinisch wohl charakterisierte, gutartige Geschwulstform gelten, welche

bei gehöriger, nur nicht leichter Beachtung der Unterscheidungsmerkmale sich von den bösartigen Papillargeschwülsten scharf trennen lässt.

Die erste und grundlegende Beschreibung eines Papilloma tubae rührt her von *Alban Doran*, welcher später noch zwei weitere Fälle veröffentlichen konnte.

Bis dahin hatten *Rokitansky* und *Hennig* nur kleinere, erbsen- bis bohnengrosse papillär-polypöse Wucherungen der Schleimhaut erkrankter Tuben, bei Hydrosalpinx, beschrieben. *Doran*, welcher selbst derartiges in einem Falle von besonders grossen Hydrosalpinxsäcken gesehen hatte, hält sie nicht für wahre Neubildungen, sondern für chronisch entzündliche Hyperplasieen, die mit spitzen Condylomen zu vergleichen seien und wohl auch als „tubare Condylome“ bezeichnet werden könnten.

Nach den bisher bekannten sechs Fällen, die wir in Tabelle I zusammengestellt haben, lässt sich das echte Papilloma tubae anatomisch und klinisch folgendermassen charakterisieren.

Anatomisch kommt das Papillom in zwei Formen vor, als einfaches und cystisches, hydropisches Papillom.

Das einfache Papillom bildet blumenkohlartige, weiche, auf der Oberfläche zottige Geschwülste, welche stets nur von einer bestimmten Strecke der Schleimhaut aufsprossend die Tubenwand ausdehnen, aber niemals in dieselbe eindringen. Sie finden sich überwiegend nur in einer, doch auch in beiden Tuben. Daneben kann auch Papilloma ovarii vorhanden sein, welchem alsdann eine selbständige Entstehung zugesprochen werden muss. Auch kleine peritoneale Papillome können daneben vorkommen. Eigentliche Metastasen fehlen.

Stets sind Residuen von Pelioperitonitis, von entzündlich-infectiösen Erkrankungen der Adnexa vorhanden. Die nicht von der Neubildung befallenen Strecken der Tube zeigen sich stets im Zustand chronischer Endosalpingitis und Pansalpingitis wie bei Sactosalpinx, woraus auch zu schliessen ist, dass das Papillom niemals aus gesunder Schleimhaut entsteht. Ja *Doran* ist geneigt anzunehmen, dass es überhaupt als keine eigentliche Neubildung, sondern mehr als Product einer Entzündung, speciell einer durch gonorrhoische Infection erzeugten aufzufassen sei. Die von *Rokitansky* erwähnten „zottenkrebsigen Vegetationen auf der Innenseite des hydropischen Tubarsackes“ sind jedenfalls auch nichts anderes als einfache Papillome gewesen. Zottige papilläre Wucherungen chronischer Salpingitis und Sactosalpinx hat auch *A. Martin* beschrieben. Gewöhnlich ist das Abdominalende der Tube verschlossen: dann finden sich in der zu einem mehr minder mächtig ausgedehnten Sack aufgetriebenen Tube seröse oder serös-schleimige Flüssigkeit, welche sich auch uterinwärts nach aussen entleeren kann (*Doléris*). Ist ausnahmsweise das Ostium tubae abdominale offen, so

Tabelle I. **Papilloma tubae.**

Nr.	Alter etc.	Hauptsymptome	Beschwerden seit	Operationsergebnis	Charakter der Geschwulst
1.	50 Jahre	Schwere Menorrhagie; schwere rechtsseitige Adnexerkrankung. Genesung. $^1/_2$ Jahr später Hydrothorax, Ascites. 4 mal Punction. Harte knollige Geschwulst hinter dem beweglichen und herabgedrängten Uterus.	$1^1/_2$ Jahren. Operation: 28. April 1879.	Heilung.	Orangengrosser Adnextumor. Papilloma tubae dextrae. Tube am Abdominalende offen.
2.	45 Jahre	Menopause seit 1 Jahr. Schmerzen, Dysurie, Erschwerung der Defäcation. Douglas von einem festen Tumor eingenommen, der den Uterus anteponiert und elevierte. Leidendes Aussehen.	1 Jahr.	† 4. Tag post. oper. („Fieber, Suppressio urinae".)	Papilloma tubae dextrae. (Tube am Abdominalende geschlossen.)
3.	31 Jahre Np.	Vor 7 Jahren offenbar schwere Pelioperitonitis exsudativa. Seit 1 Jahr Auftreibung des Leibes, Dysurie, Rückenschmerzen, Bildung zweier fast bis zum Nabel reichender, weichelastischer Geschwülste etc.	7 bez. 1 Jahr.	Heilung.	Papillom beid. Tuben u. Ovarien, ohne directen Zusammenhang. Inhalt d. rechten Tube ca. $^1/_2$ l, der linken nur ca. 125 ccm Flüssigkeit. Peritoneum frei von Papillomen. Tuben geschloss.
4.	28 Jahre 1 mal geb.	Vor ca. 7 Jahren Metro-Endometritis u. Pelioperitonitis chron. gon. Seitdem zeitweilig heftige Unterleibsbeschwerden. Steigerung derselben nach einem Fall. Plötzlicher Nachlass unter Absturz reichlicher blutig-seröser Flüssigkeit nach angestrengter Defäcation. Häufige Wiederholung dieses Ausflusses. 2 bis cocosnussgrosse Tumoren seitlich hinter d. Ut., der rechtsseitige schwillt n. Ausschabung d. Ut. stärker an.	ca. $1^1/_2$ Jahre seit stattgehabtem Trauma, 1 Jahr nach der Ausschabung.	Heilung	Coeliotomie: Rechte Tube „melonengross", durchscheinend, verkleinert sich nach der Punction a. Faustgrösse, eben das Papillom. Abdominalende d. Tube geschlossen.
5.	?	?	?	?	„Adenom" d. rechten Tube. Abdominalende offen (cf. Text).
6.	39j. Frau	Starke Schmerzen im Becken, profuse Menorrhagieen. Doppelseitige schmerzhafte Anschwellung der Adnexa.	?	?	„Adenomatöse", das Lumen der fingerdicken auch in ihrer Wand verdickten Tube ausfüllende Massen.

Papilloma tubae. Tabelle I.

Weitere Erkrankung der Adnexa	Operateur	Quelle	Bemerkungen
Ovarium mit der Tube verwachsen, mitentfernt.	*Spencer-Wells.*	*Alban Doran.* l. c.	War Herbst 1894 noch gesund.
Im Douglas eine wegen Verwachsungen mit entfernte Cyste mit theefarbig. Inhalt, ohne papill. Wucherungen. Das in Adhäs. gehüllte r. Ovar. zurückgelassen.	*Bantock*	*Alban Doran.* l. c.	Tumor ähnlich dem 1. Falle; die papillären Massen nur härter, einzelne knorpelähnliche Präparate nicht näher mikroskopisch untersucht, verloren gegangen.
	Bantock	*Alban Doran.* l. c.	*Doran* verweist auf die Ähnlichkeit zwischen den Tuben- und Ovarial-Papillomen *(Coblenz)*, ohne aber anzunehmen, dass sie auseinander entstanden seien.
Rechtes Ovarium m. kleinen Cysten verwachsen mit der Tube. Links chron. entzündliche Adnexerkrankung mit kleinen Cysten des Ovarium.	*Doléris.*	*Doléris.* l. c.	Die aus d. rechten Tube bei der Operation entleerte Flüssigkeit war sirupdick, konnte als solche das enge Ost. ut. tubae schwerlich passieren. Offenbar wurde daneben noch wässerige Flüssigkeit abgesondert. *Doléris* hält anatomisch den Fall nicht für unbedingt gutartig, stützt sich dabei auf stellenweise Mehrschichtigkeit (?) des Epithels.
Grosse „oophoritische“ Cyste daneben.	*Walter* (Manchester).	*Bland Sutton.* l. c.	Diesem zur Untersuchung übersandt worden.
Linke Tube durch Adhäsionen stranguliert mit cystischer Auftreibung.	*Bland Sutton.*	Derselbe.	Mikroskopischer Bau des „Adenoms“ wie in den *Doran*schen Fällen.

kann das in die Bauchhöhle ausfliessende Secret der Neubildung das Peritoneum derart reizen, dass mächtiger Ascites, selbst auch noch Hydrothorax auftritt (Fall *Doran I*). Auf gelungene Operation folgt dauernde Heilung ohne Recidive.

Mikroskopisch besteht die Neubildung aus in concentrischer Richtung gewucherten, dicht aneinander gepressten, secundär und tertiär verästelten Faltenstämmchen, welche durch gegenseitige Verwachsung ihrer Sprossenenden auch kleinere zipfelige Cystenräume bilden. Das Stroma der Stämmchen besteht an der Basis aus zellreichem Bindegewebe, an den kolbigen Endsprossen, nach *Doran* aus einem hyalinen Grundgewebe mit eingelagerten knorpelartigen Zellen, welches aber doch wohl als junges Bindegewebe mit Jugendformen von Bindegewebszellen aufzufassen sein dürfte. Bekleidet sind die Fältchen von einer überall als solche scharf erkennbaren einfachen Lage von teilweise noch mit Flimmern versehenen Cylinderepithelzellen, welche lediglich den Stromasprossen folgen, ohne je in dieses oder in die Wand der Tube einzudringen.

In dem einen Falle (*Doran* I) kann das Stroma stark verbreitert (hypertrophisch), in dem anderen (*Doran* III) umgekehrt verschmälert, sehr spärlich sein, so dass die Epithelien ganz nahe gegeneinander rücken.

Das cystische, vesiculöse Papillom ist nur in dem ersten Falle von *Bland Sutton* vertreten. „Das Abdominalende der Tube war stark erweitert, eine üppige Masse von Blasen, gleich einem Büschel von Weinbeeren quoll hervor, so dass die Tube wie ein Füllhorn aussah. — Sie entsprangen von der Schleimhaut des äusseren Drittels der Tube und sahen auf den ersten Blick aus wie eine Blasenmole."

Bland Sutton ist, wie er angiebt, hauptsächlich gestützt auf das Verhalten der Tubarschleimhaut bei Macacus Rhesus, wieder zu der älteren, besonders von *Hennig* vertretenen Anschauung zurückgekehrt, dass die Einsenkungen der Tubarfalten als acinöse Drüsen anzusehen seien, eine Anschauung, der auch *Doran* nicht unfreundlich gegenübersteht. Folgerichtiger Weise bezeichnet er nicht nur seinen eigenen, sondern auch die Fälle von *Doran* als „Adenome". Den Ausdruck „Papilloma" vermeidet er überhaupt gänzlich und offenbar geflissentlich

Die mikroskopische Untersuchung seines Falles ergab gegenüber den Fällen von *Doran* einen stärkeren Gehalt von Stromabindegewebe an der Basis der Geschwulst, sowie kleinere und grössere cystische, mehr an der Oberfläche gelegene Hohlräume, von deren Innenwänden papilläre Massen entsprangen. Die Geschwulst lässt sich daher gemäss Beschreibung und Abbildung richtiger bezeichnen als „Papilloma tubae cysticum s. vesiculosum".

Den von *Eberth und Kaltenbach* beschriebenen Fall von „Papillom

der Tube" betrachten diese selbst als maligne Neubildung. *Doran* rechnet ihn ohne weiteres zu den Carcinomen (s. dort).

Auf die Differential-Diagnose zwischen Papillomen, Carcinomen und Sarcomen kann erst später eingegangen werden.

In keinem der bisher beschriebenen Fälle von Papillomen der Tube wurde die Diagnose vor der Operation gestellt, durch Rückschlüsse nach derselben ergab sich aber ein von *Doran* und *Bland Sutton* scharf hervorgehobenes klinisches Verhalten, je nachdem die Tube am Ostium abdominale offen oder geschlossen war.

Im ersteren Fall war Ascites vorhanden, im zweiten Hydrosalpinx mit oder ohne Proflux durch den Uterus nach aussen. Jener Ascites entspricht somit demjenigen, wie er bei perforierten papillären Cysten des Ovarium vorkommt, die ja auch onkologisch den Papillomen gleichgeartet sind.

In allen Fällen war mehr minder lange Zeit vor dem Auswachsen der Neubildung, womit stets eine heftige Steigerung der subjectiven Beschwerden verbunden war, eine Pelio-peritonitis und Salpingo-Oophoritis, öfters mit Bildung von kleineren Cysten im Ovarium, vorausgegangen.

Dieses Wiederanschwellen anscheinend erloschener, ausgeheilter chronischer Adnexerkrankungen zu verhältnismässig rasch wachsenden Tumoren samt den übrigen schon beschriebenen Eigentümlichkeiten sowie schwerer Störung des Allgemeinbefindens sind doch so charakteristisch, dass sie genügende Anhaltspunkte bieten, um künftighin eine klinische Wahrscheinlichkeitsdiagnose stellen zu können.

Nach gelungener Entfernung der papillomatösen Tuben bez. Adnexa kann auf Dauerheilung gerechnet werden. Laut brieflicher Nachricht von *Doran* lebte die im April 1879 operierte Patientin seines ersten Falles noch im letzten Herbst bei guter Gesundheit, obwohl ihn *Schröder* „von ebenfalls maligner Bedeutung" erklärt habe.

Die Behandlung ist im Zusammenhang mit den übrigen Geschwülsten der Tubenschleimhaut zu besprechen.

3. Carcinoma tubae.

Litteratur. *A. Doran.* Primary Cancer of the Fallopian tube. Transact. of Pathol. Soc. of London. Vol. XXXIX. p. 208. — *Derselbe.* Sequel to the case of primary Cancer of the Fallop. tube reported in the thirty ninth volume of the Soc. Transactions. Transact. of Path. Soc. of London 1889. — *Eberth* und *Kaltenbach.* Über Papillom der Tuben. Zur Pathologie der Tuben. Zeitschr. f. Geburtsh. und Gynäk. XVI. B. S. 357. Taf. III. — *Edebohls.* Adeno-epitheliom beider Ovarien und Tuben. Uterusfibrom. New Yorker Med. Monatsschrift, Bd. III. 1891. S. 105. — *Fearne.* Über primäres Tubencarcinom (mit 4 Holzschnitten). *Leopold,* Geburtshülfe und Gynäk. II. Band. — *Knauer.* Ein Fall von primärem Carcinom der Tube bei einer Tubo-Ovarialcyste. Offic. Protok. der gebh.-gyn. Gesellsch. in Wien,

Centralbl. f. Gyn. 1895. Nr. 21. — *Landau* und *Rheinstein*. Primäres Carcinom der Tube. Beiträge zur pathologischen Anatomie der Tube. Arch. für Gynäk. XXXIX. — *Misehnoff*. Primärer Tubenkrebs. Medizina, St. Petersburg, 1891. Nr. 3. S. 181—188. (Leider trotz aller Bemühung nicht zu verschaffen.) — *Orthmann*. Ein primäres Carcinoma papillare tubae dextrae verbunden mit Ovarialabscess. Centralbl. f. Gynäk. X. S. 816. — *Derselbe*. Über Carcinoma tubae. Zeitschr. für Geburtsh. und Gynäk. 15 S. 212, Taf. I. (S. dort die ältere Litteratur.) — *A. Routier*. Epitheliome primitif de la trompe. Annales de Gynécologie 1893. p. 39. Paris. — *Smyly*. Report of 112 Abdominal sections performed in the Rotunda Hospital. The Dublin Journal of med. Science 1893. — *Veit*. Carcinoma tubae. Zeitschr. für Geburtsh. u. Gynäk. Bd. 16. S. 212. — *Warneck, L.* Trois cas de tumeurs des trompes compliquées de la torsion du pédicule. Nouv. Arch. d'Obst. et de Gyn. 1895. März. — *Westermark* und *Quensel*. Ett fall af dubbelsidig kaneer i tuba Fallopiae. Nordiskt. med. Arkiv 1892. Heft 1. — *Wynter*. Primary Carcinoma of the right Fallopian tube with large cyst in connection with the new growth. Transact. of Pathol. Soc. of London 1891. — *Zweifel*. Primäres Carcinoma tubae papillare. Vorlesungen über klinische Gynäkologie. Berlin 1892. S. 139. Taf. III.

Die erste grössere Abhandlung über Carcinoma tubae lieferte *Orthmann*, welcher auch zum ersten Male das Vorkommen von primärem Tubenkrebs sicher nachwies, da bis dahin selbst der erfahrene *Schröder* noch ein solches leugnete.

Orthmann hat auch die nicht sehr zahlreichen Notizen über „Seirrhus", „Marksehwamm", Krebs der Tuben überhaupt aus der älteren Litteratur zusammengestellt und zu sichten gesucht, eine kaum lösbare Aufgabe, bei dem äusserst mangelhaften pathologisch-anatomischen Wissen der älteren Autoren und dem Fehlen mikroskopischer Untersuchungen.

Die Möglichkeit selbständiger krebsiger Erkrankung der Tuben wird aber von fast allen älteren Autoren (*R. Lee, Kiwisch, Scanzoni, Beigel, Rokitansky, Klob*, auch *Hennig*) hervorgehoben.

Orthmann wagte aus der gesamten älteren casuistischen Litteratur nur 13 Fälle von „wirklichem Carcinom der Tuben" auszuwählen, auch diese nur bedingungsweise und nur als Carcinome schlechthin, nicht als primäre Carcinome.

Auch nicht der *Scanzoni*sche Fall von Medullarkrebs der linken Tube mit Medullarkrebs des rechten Ovarium kann von jenen älteren Fällen sicher als primärer Tubenkrebs angesehen werden.

Die Feststellung des Vorkommens primärer Tubencarcinome gehört ganz der Neuzeit an und nur die mit modernen Hilfsmitteln untersuchten hierher gehörigen Fälle sind für uns verwertbar.

Die letzterschienene über das Casuistische hinausgehende, hierher gehörige Arbeit ist die von *Fearne* aus der *Leopold*schen Klinik, welcher einen eigenen Fall eingehend beschreibt und auch die primären Sarcome mit heranzieht. So werden wir uns *Orthmann* und *Fearne* anschliessen mit dem Versuche, auch ein allgemeines Bild des primären

Tubencareinoms zu entwerfen, welches freilich in Bezug auf gar manche Fragen viele Lücken aufweisen wird.

Ob man, wie *Hennig*, *Bland Sutton*, *Doran* die Einsenkungen der Falten der Tubenschleimhaut für Drüsen oder mit *Henle* und der Mehrzahl der Autoren eben nur für Faltenbildungen ansieht: alle Neubildungen der Tubenschleimhaut, so auch die Carcinome, sind ausnahmslos papillärer Natur. Rein alveoläre Careinome kommen hier nicht vor. Scheinbare Nester-Carcinome lassen sich immer wieder auch in papilläre Carcinome auflösen.

Damit gewinnen die Tubencareinome eine ausserordentliche Übereinstimmung mit den malignen Adenomen der Sehleimhaut des Corpus uteri, welche uns jüngst wieder *Carl Ruge*[1]) in meisterhaft klarer Weise entwirrt, sowie mit den papillären Adenomen und Adenocareinomen des Ovarium, wie sie jetzt *Pfannenstiel*[2]) durch treffliche neue Untersuchung gesichtet hat.

Damit ist auch die Continuität hergestellt, wonach auf allen Sehleimhäuten des Sexualorgans von der Vulva bis zum Ovarium papilläre Neubildungen vorkommen und für einzelne Absehnitte desselben teils vorherrsehen, teils aussehliesslich auftreten.

Nach dieser Einleitung lassen wir zunächst den von uns selbst beobachteten Fall von primärem Careinom der Tube folgen.

Carcinoma papillare tubae dextrae. Pansalpingitis, Peri-Salpingo-Oophoritis sin., Pelioperitonitis chronica.

Frau W. kam am 3./IV. 1894 in die Poliklinik. Alter 45 Jahre. Menstruation seit vielen Jahren wohl 4wöchentlich, doch nur 1 Tag und schwach. 1 Entbindung vor 20 Jahren. Fieberhaftes Wochenbett. Lag 3 Wochen.

Hauptklage: fast täglich blutiger und blutig wässeriger Abgang seit ca 5 Monaten.

Befund: Retroversio uteri augmentati, Endometritis chron. (Ruptura Cervicis 2. Grades, Ectropium), an das rechte Uterushorn anschliessend eine apfelgrosse, unregelmässig höckerige Adnex-Geschwulst, auch im Bereich der linken viel kleineren Adnexa alte Verwachsungen.

In der Klinik: Laminaria, negative Austastung, die Vergrösserung des Uterus nur durch chronische Hypertrophie bedingt. Abrasio, welche nur geringe Mengen atrophischer Schleimhaut herausfördert und Thermocauterisatio Ectropii cervicis.

Darauf hörten die Blutungen eine Zeit lang auf, um von Ende Mai an in 3—3½wöchentlichen Zwischenräumen wiederzukehren, anhaltend bis zu 10 Tagen.

Die rechtsseitige Adnexgeschwulst, welche dem rechten Uterushorn sowie der rechten Seitenkante des Uterus dicht ansass, vergrösserte sich allmählich immer mehr und wurde spontan wie auf Druck schmerzhaft. Ende September wurde sie als nahezu

---

[1]) Über das maligne Adenom des Uterus und die verschiedenen Formen desselben. Zeitschr. f. Geburtsh. u. Gynäk. XXXI. Bd. S. 471.

[2]) Über die papillären Geschwülste des Eierstocks. Arch. für Gynäk. Band XLVIII. 3.

faustgross bezeichnet. Zugleich stellte sich ein reichlicher, dünner, blutig-seröser Ausfluss ein.

Die mehr runde Form der Geschwulst, ihr inniger Zusammenhang mit dem Uterus liess die Annahme machen, dass sie ovarieller Natur sei und wurde in Anbetracht ihres raschen Wachstums und der sonstigen Symptome zu ihrer Entfernung geschritten.

Coeliotomie am 14. Nov. 1894 in steiler Beckenhochlage.

Der in Form und Grösse einer Niere ähnelnde rechtsseitige Tumor liegt z. T. vor dem Uterus und ist mit diesem und dem Blasengrunde durch sehr blutreiche, ziemlich frische Adhäsionen verwachsen.

Nach Freimachung von denselben wird erkannt, dass es sich um eine (anscheinende) Sactosalpinx handelte mit gespannten Wänden und von praller Consistenz. Da eitriger Inhalt vermutet wurde: doppelte Abbindung der dünneren pars uterina tubae und Durchbrennung zwischen den 2 Ligaturen. Das kleine Ovarium sass wie plattgedrückt zwischen Tube und hinterer Uteruswand; mit weggenommen. Die linken Adnexe, im Zustande einer chronischen Salpingitis und Peri-Salpingo-Oophoritis, wurden mit entfernt. —

Glatte Heilung. —

Die rechte Tube lief von der Ligatur am uterinen Ende in Dicke etwa eines Kleinfingers, 5 U-förmige Biegungen bildend, eine Strecke von 6 cm lang, um dann plötzlich in die nierenförmige Auftreibung überzugehen. Abdominalende verschlossen, von Fimbrien nichts mehr zu bemerken.

Die Tube wurde gegenüber der Mesosalpinx in Längsrichtung eingeschnitten, aber statt des erwarteten Eiters quoll eine weiche markige Neubildung hervor, von welcher sich die $^1/_3$—$^1/_2$ mm dicke Tubenwand im Bereich des Einschnittes abziehen liess, wobei sich zwischen ihr und der Neubildung feine Fäserchen anspannten und einrissen.

Nach Schlitzung der Tube bis zu der von der Neubildung nicht eingenommenen pars uterina, welche mit einer für den Kleinfinger durchgängigen klaffenden Öffnung begann, sowie nach weiterem Zurückklappen der dünnen Tubenwand wurde etwa die Hälfte ihres Umfanges freigelegt. Dieselbe hatte mit ihrer graurötlichen Oberfläche und zahlreichen zierlichen Gefässstämmchen, mit ihren durch Windungen (*Sulci*) getrennten flachwulstigen Vorbuchtungen eine auffallende Ähnlichkeit mit einem Kindesgehirn. (S. Abbildung Fig. 51.) Dabei war die flach gelappte Oberfläche durchaus nicht von papillärer Beschaffenheit.

Auch die Consistenz war eine hirnähnliche, markige.

Auf dem zunächst nur 3 cm tief gelegten Durchschnitt zeigte sich die Neubildung von weisser, leicht grau getönter Färbung und bis auf eine Anzahl ganz feiner Spalten homogen.

Der weisse, milchähnliche Saft der Schnittfläche, sofort mikroskopisch untersucht, ergab neben Körnchenkugeln und Detritus zahlreiche grosse, ovale, scharf conturierte helle Gebilde mit einem oder zweien ganz kleinen, doch gleichfalls scharf ausgeprägten Ringeln, in Haufen und einzeln — keine „Psorospermien", sondern, wie sich nach späterer vergleichender Untersuchung der Schnitte ergab, grosse, gequollene Kerne epithelialer Zellen mit Kernkörperchen.

Die linke Tube enthielt nur etwas blutig-seröse Flüssigkeit, keine Neubildung. Beide Ovarien im Zustande der Oophoritis chronica atrophicans.

Mikroskopische Untersuchung von Schnitt-Präparaten.

Durch die Härtung in Alcohol gewann der Tumor eine bröcklige, ja käsige Consistenz. Neben den oben beschriebenen Sulcis, welche sich in das Innere der Geschwulst hinein erstrecken und dort weiter verästeln, erkennt man nun noch

zahlreiche feinere Spalten, wodurch die Geschwulst einen blätterigen Bau darbietet. Erst jetzt zeigt auch die Oberfläche feine papilläre Zerklüftung. Die stark verdünnte Tubenwand (S. Taf. III, Fig. 1) besteht, gleichwie bei Hydrosalpinx, aus dichtem, zellenarmem Bindegewebe mit gänzlich oder teilweise geschwundener Muscularis und spärlichen Gefässen. Nirgends finden sich metastatische Geschwulstherde und nur an einem Präparate drang ein Ausläufer der Neubildung im Zusammenhang mit dieser seicht in die Tubenwand ein. Die an die Tubenwand zunächst angrenzende, unterste Geschwulstschicht besteht aus parallelen Zügen grosser cylindrischer Zellen, welche mit ihrer Basis einander zugekehrt durch eine minimale Schicht fein fibrillären Bindegewebes getrennt sind. Sie bilden gerade aufstrebende, oder gebogene Röhrchen, welche stellenweise gleich niedergedrückten Ähren schräg

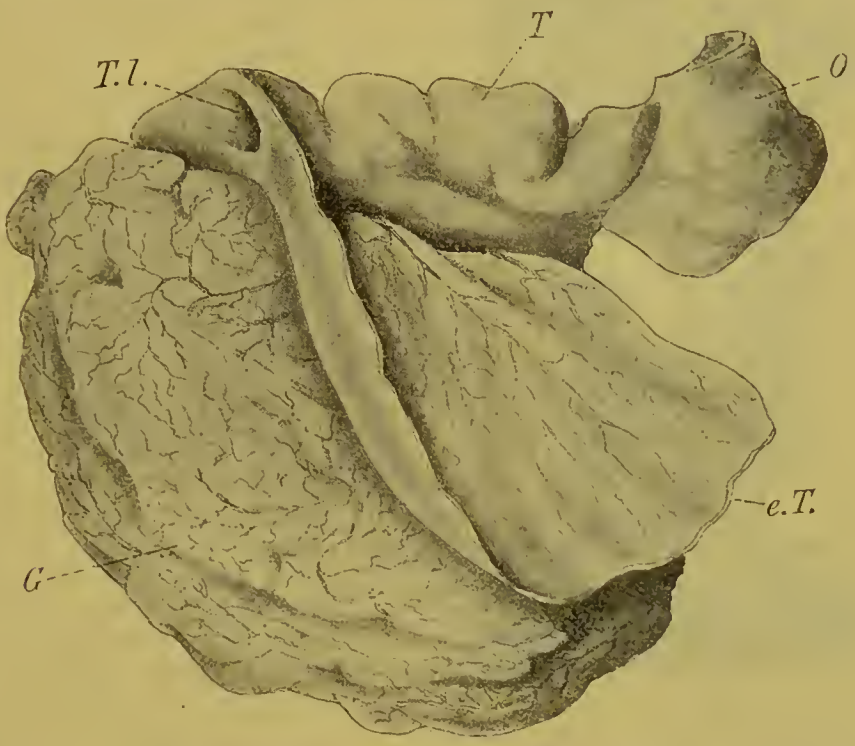

Fig. 51.

Carcinoma papillare tubae dextrae.

O Ovarium; *T* Pars uterina tubae; *Tl* Mündung derselben in die von der Geschwulst, *G*, eingenommene Pars media et abdom. tubae; *eT* zurückgeschlagene Tubenwand.

gegen die Tubenwand geneigt sind. Zwischen diesen schmalen Zapfen oder Schläuchen laufen breitere Züge eines an Spindelzellen reichen lockeren Bindegewebes, an welchen sich streckenweise ein aufsitzender Belag mit Cylinderepithelzellen erkennen lässt: offenbar das Stroma der Faltenstämme der ursprünglichen Schleimhaut.

Je tiefer nach dem Inneren der Geschwulst, desto schmächtiger werden diese Bindegewebszüge: die Neubildung besteht hier nur noch aus nach allen Richtungen sich durcheinander windenden doppel-lagigen Zellschläuchen, welche förmliche Knäuel bilden. Man kann daher, wie es die schematische Figur darstellt, eine äussere „gerade Zone“ mit Pappelförmigen Sprossen und eine „innere Knäuelzone“ unterscheiden und vermag dabei überall das Gewirr der Schläuche aufzulösen in echte Papillen von kurzem oder langgestrecktem, gebogenem, U- oder S-förmigem Verlaufe

Auch der Abgang von Hauptsprossen, Gabelung, Bildung secundärer und tertiärer Papillen lässt sich teilweise verfolgen. (Vgl. Taf. III, Fig. 1. K).

An zahlreichen Stellen entsteht der Eindruck echter Krebs-Alveolen. (S. Taf. III, Fig. 2.) Bei genauer Prüfung lösen sich die anscheinenden Zellnester aber auf als Büschel dicht gedrängter Papillen, deren wellige Linien sich deutlich verfolgen lassen. Offenbar durch den innerhalb der Geschwulst herrschenden Druck sind die Zellen bis zur stellenweisen Undeutlichkeit ihrer Conturen und mit ihnen das spärliche centrale Bindegewebe eng zusammengepresst, wodurch jener täuschende Eindruck entsteht. Die helle, feinfibrilläre Masse, welche diese Pseudo-Alveolen umgiebt, ist nichts als geronnene Lymphe von Spalten zwischen den einzelnen Lappen und Läppchen der Neubildung.

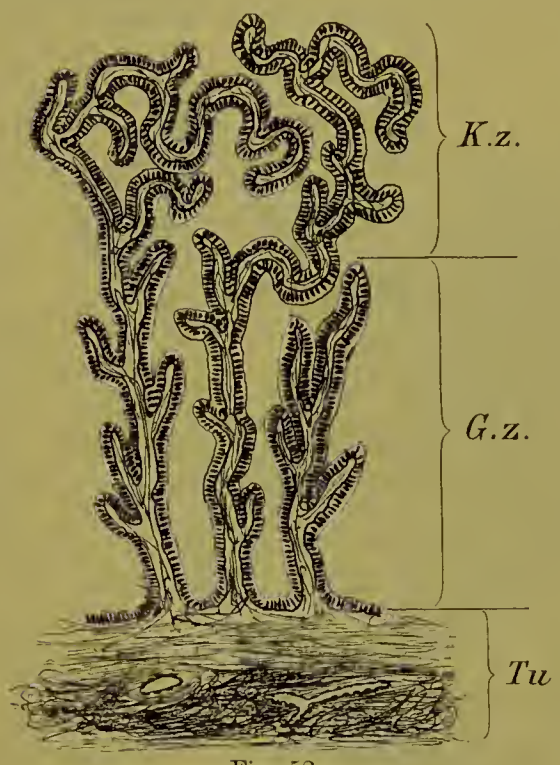

Fig. 52.

Schema der papillären Wucherungen.
Tu Tubenwand; *Gz* Gerade Zone; *Kz* Knäuelzone.

Oft entsteht auch der Eindruck, als seien mehrere Schichten von Epithel vorhanden, wie es *Doléris* in seinem Falle von Papillom gesehen haben will, ein Irrtum, wie er, für solche Fälle, nachgerade anfängt nicht mehr verzeihlich zu sein. Andererseits gewinnt man Bilder (worauf auch *Th. Landau* und *Rheinstein* hingewiesen haben), welche tubulösen Drüsen oder rundlichen Krypten ähneln, indem die einander zugekehrten Zellen der Papillen in entsprechendem Abstande voneinander solche vortäuschen. Oder man sieht, was auch *Eberth* und *Kaltenbach* bemerkten, quergetroffene Papillen mit radiär gestellten Zellen, wobei der centrale helle Stromafaden als Drüsen-Hohlraum imponiert. So ist auch auf gewissen Schnitten die Ähnlichkeit mit Nierengewebe, von längs- und quergetroffenen Harnkanälchen eine ganz auffallende, aber gerade umgekehrt aufzufassen.

Nirgends sind Hohlräume etwa gleich denen, wie sie bei der *Martin-Orthmann*schen Salpingitis follicularis entstehen oder blasige Gebilde, wie sie *Doran* und *Bland Sutton* von ihren Papillomen beschrieben haben, vorhanden.

Die Epithelzellen der Neubildung zeigen bei starker Vergrösserung erhebliche Unterschiede gegenüber den normalen Tubenepithelien: sie tragen nirgends Flimmern, sind in der geraden Zone etwas länger als in der Knäuelzone, überhaupt länger und breiter als normale Tubenepithelien. Vor allem sind die ovalen Kerne erheblich grösser und äusserst reich an Chromatin. Die Karyomitosen wurden nicht besonders studiert, waren aber zahlreich vorhanden.

Wir haben lange geschwankt, ob wir die vorstehend beschriebene Neubildung nicht doch zu den Papillomen rechnen sollten, mit denen sie ja zweifellos in ihrer Bauart vieles gemein hat.

Erklärung der Abbildungen auf Tafel III.

Fig. 1. **Carcinoma papillare tubae.**
Tu Tubenwand;
g gerade Zone;
K Knäuelzone der Papillen;
B Bindegewebe.
Haematoxylinfärbung. — (Zeiss, Oc. 4, Obj. 16,0.)

Fig. 2. **Carcinoma papillare tubae.**
a Pseudo-Alveolen der Knäuelzone.
(Leitz, Oc. 2, Obj. 8.)

Fig. 3. **Fibro-Myxoma fimbriarum tubae cystosum.**
B Bindegewebe;
M Muskelfasern;
F Einstülpungen bekleidet mit Flimmer-Epithel.
(Zeiss, Oc. 4, Obj. 16.)

Fig. 4. **Fibro-Myxoma fimbriarum tubae cystosum.**
Flimmer-Epithelien.
(Zeiss, $^1/_{12}$ Immersion, Oc. 4.)

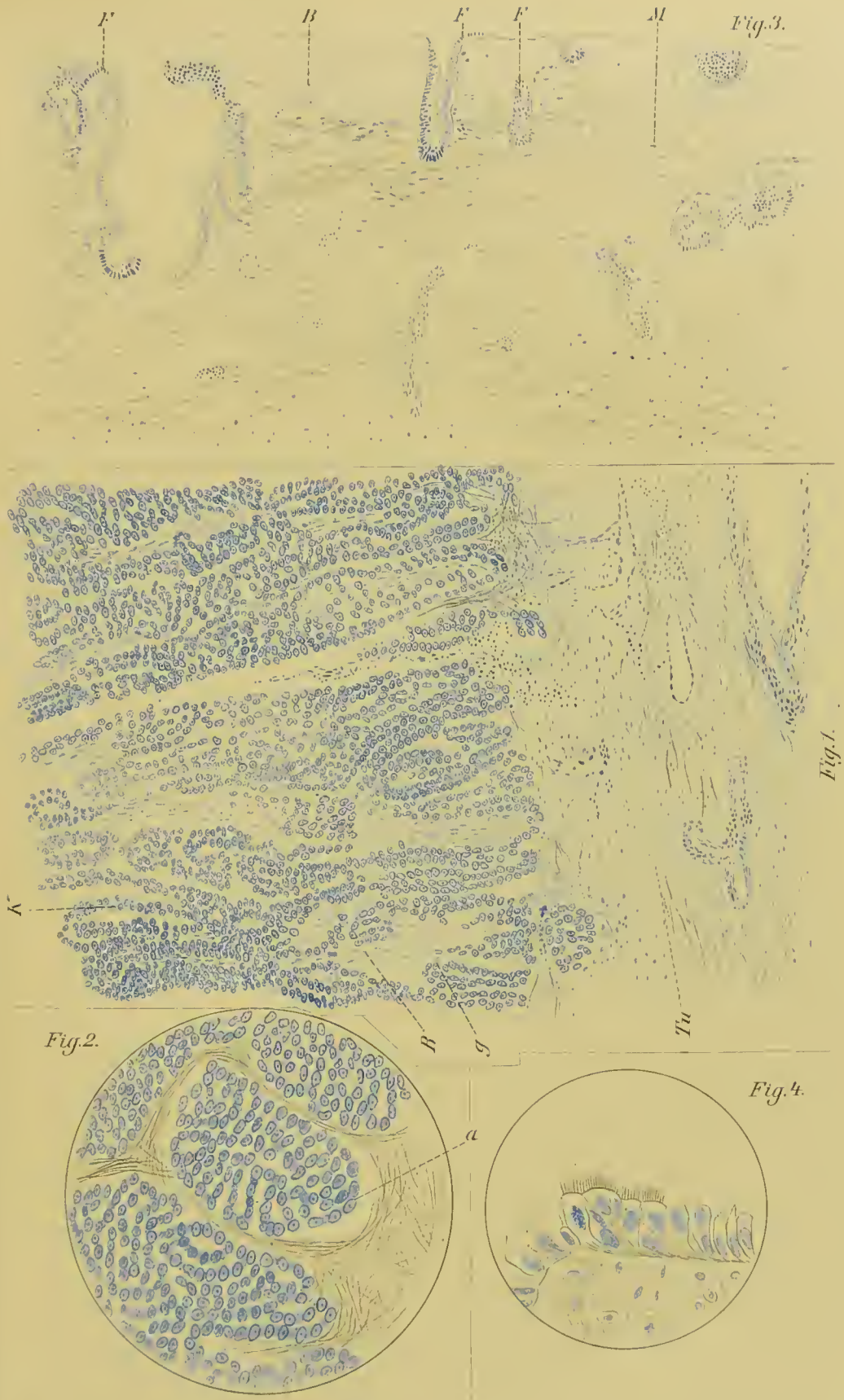

Verlag von Eduard Berold in Leipzig

Es sind besonders die Arbeiten von *C. Ruge* und von *Pfannenstiel* gewesen, welche uns zu Vergleichen anregten und uns zur Gewissheit brachten, dass wir es mit einem Carcinom zu thun hätten. In ganz überraschender Weise stellte sich bei diesen Vergleichen auch die grosse Übereinstimmung der „malignen Adenome" des Uterus und der papillären Adeno-Carcinome des Ovarium mit den papillären Neubildungen der Tubenschleimhaut heraus. Diese Einheitlichkeit würde noch mehr hervortreten, wenn wir in der Lage wären, auch der Tubenschleimhaut Drüsen zuzuschreiben, wie es für das Ovarium am consequentesten *Paladino*[1]) gethan, welcher dasselbe geradezu als „tubuläre Drüse" bezeichnet. So aber können die Tubenfalten eben nur mit den Falten des Arbor vitae und denen der Scheide auf eine Stufe gestellt werden, welche ja ebenfalls papilläre Neubildungen hervorbringen. Kurz definiert erkennen wir den Unterschied zwischen Papilloma tubae und Carcinoma papillare s. papillomatosum tubae in folgendem:

Bei ersterem geht die Sprossenbildung vom Bindegewebe aus, dessen papilläre Auswüchse sich nur insoweit mit Epithel bedecken, als dies erforderlich ist; bei letzterem geht die Sprossenbildung von den Epithelien aus, indem diese im Sinne der Inversion *Ruge*s in völlig atypischer Weise nach allen Richtungen papilläre Auswüchse treiben, in welche sich nur ein spärliches bindegewebiges Stroma einsenkt. Dem Papilloma tubae wäre demnach auch analog das Adenoma zum Teil auch das Fibroma ovarii papillare von *Pfannenstiel* und dem Carcinoma papillare tubae das Adeno-Carcinoma papillare ovarii, dessen papilläre Wucherungen dieser Autor ihrem Wesen nach eben in einer Epithelneubildung erblickt.

Gemäss dieser Auffassung könnte das Papilloma tubae auch, ganz im Sinne von *Doran*, als entzündliche Neubildung der Tubenfalten gelten gelassen und nur das Carcinoma papillare tubae als epitheliale als wahre Neubildung angesehen werden.

Auf weitere naheliegende Vergleiche, z. B. mit dem Papillom der Harnblase, dem Zottenkrebs, wollen wir hier nicht eingehen, sondern nur andeuten, dass auch zwischen diesem und dem Carcinoma papillare tubae = „Zottenkrebs der Tube" Ähnlichkeit besteht.

Was das Klinische anbelangt, so sei zunächst an den sehr treffenden Ausspruch *Pfannenstiel*s erinnert, dass die Begriffe „Carcinom" und „Bösartigkeit" sich durchaus nicht decken.

In unserem Falle war die Neubildung auf die äusseren zwei Drittel der einen Tube beschränkt, die Tubenwand war noch nicht nennenswert durchsetzt; eine weitere Erkrankung der Uterusschleimhaut war

---

[1]) La rinnovazione del parenchima ovarico nella donna. Monit. Zool. Ital.; nach *Pestalozza*, Monatsschr. f. Geburtsh. und Gynäk. I. Heft 4.

Tabelle II. **Carcinoma tubae.**

Nr.	Alter etc.	Hauptsymptome. Klinische Diagnose.	Operationsergebnis	Charakter der Geschwulst	Weitere Erkrankung der Adnexa	Operateur	Quelle	Bemerkungen
1	46 Jahre, Wittw. 3 Jah. verh. gew. Np.	Leibschmerzen, Anschwellung des Leibes. Überstand. Typhus vor 3 Monaten. Rechts vom Uterus kindskopfgrosser, links kleinerer Tumor. Diagnose: Ovarialcyste, chron. Adnexerkrankung.	„Ovario-Salpingotomia dextra“ † 6. Tag p. op.	Zwei grosse Abscesse des rechten Ovarium. Rechte Tube in ihrer ganzen Länge von einem papillären, das Lumen tubae zum Teil verschliessenden, in der Tubenwand eingedrungenen Carcinom eingenommen.	Vereinzelte papilläre Wucherungen auf d. Innenwand der Ovarialabscesse. Einzelne kleine Knötchen der Excavatio vesico-uterina. Einzelne Beckendrüsen carcinomatös.	*A. Martin*	*Orthmann l. c.*	In den Abbildungen *Orthmanns* tritt der papilläre Charakter der Neubildung schärfer hervor (s. Fig. 3), als aus der Beschreibung. Die Abscessbildung hängt vielleicht mit d. früheren Typhus zusammen.
2	48j. Frau. 1 Mal geb. Menopause seit $^1/_2$ Jahre.	Dünn-eitriger Ausfluss seit 3 Jahren. Vor 1 Jahr Ausschabung. Danach Perimetritis dextra, nach deren Rückgang langsam wachsender Tumor. Abmagerung. Diagnose: Kleine Ovarialcyste, chronische Perimetritis.	Salpingo-Oophorektomia duplex. Rechts ein Stückchen Ovarium sitzen geblieben. Tod nach 10 Monaten 3 Wochen an Recidiv. Metastasen im Uterus, Blase, Vagina, Lymphdrüsen. Stumpf der rechten Tube frei von Carcinom.	Markiges, zottiges Carcinom der rechten Tube bis auf 3 cm vom uterinen Ende der Tube. Abdominalende verschlossen. *D.* vergleicht den mikroskopischen Bau mit einem Drüsen-Carcinom. Linke Adnexe nur durch chronische Entzündung verändert.	Ovarium dextrum wenig vergrössert, lappig, von Krebswucherungen durchsetzt, ausserdem vom verdickten Lig. lat. her zellig infiltriert.	*Knowsley Thornton.*	*Alban Doran l. c.* (Die beiden Aufsätze.)	Aus den Abbildungen ist der papilläre, von *D.* als drüsig gedeutete Bau, gut zu erkennen. Peritoneal-Oberfläche des Ovarium glatt. Deswegen und weil es nur wenig vergrössert war als secundär krebsig erkrankt anzufassen. Mit Abbildungen.

3	50j. Frau	Steril, Menopause seit $^1/_2$ Jahre, seit 4 Jahren Abgang gelblicher Flüssigkeit, gewöhnlich gemengt mit Blut. — Seit etlichen Monaten heftige Schmerzen im Leibe. Mattigkeit. Diagnose: Doppelseitige Hydro- bez. Pyo-Salpinx. Kleines Uterus-Myom.	„Salpingotomia duplex.“ Nach $^3/_4$ Jahren noch völlig wohl.	Markige, papillomatöse Geschwülste in beiden Tuben, Eindringen in d. Tubenwand mit Hervorsprossung papillärer Knötchen auf der Serosa tubae dextrae.	Fehlen. Lediglich geringe Verwachsungen vorhanden.	*Kaltenbach.*	*Eberth* und *Kaltenbach* l. c.	*E.* u. *K.* betrachten wohl die Geschwülste als bösartige, rechnen sie aber weder zu den Sarcomen noch Carcinomen (S. S. 265) Mit Abbildungen.
4	46j. Frau	Einmal geb. Menses stets normal. — Seit $^3/_4$ Jahren wässeriger gelblicher Ausfluss, mässige Leibschmerzen, Mattigkeit. Diagnose: Ovarialkystome, bez. maligne Art von Geschwulst.	Salpingo-Oophorektomia duplex, supravaginale Amputation des Uterus. Genesung. (Pat. laut gelegentlicher Mitteilung in der Gesellschaft für Geburtshilfe in Leipzig später an Recidiv gestorben.)	Linksseitig 20 cm langer, 8 cm dicker, wurstförmiger, cystischer Tumor, platzt bei der Herausholung. Rechte Tube in einen colossalen, wurstförmigen Tumor umgewandelt, erfüllt von einem Carcinoma papillare.	Ovarien und Uterus gesund. Nur eine Netzadhäsion mit dem linken Tumor.	*Zweifel.*	*Zweifel* l. c.	Ueber die Beschaffenheit der linken Tube ist näheres nicht angegeben. Mit Abbildungen.

Carcinoma tubae.

Nr.	Alter etc.	Hauptsymptome. Klinische Diagnose.	Operationsergebnis	Charakter der Geschwulst	Weitere Erkrankung der Adnexa	Operateur	Quelle	Bemerkungen
5.	?	?	?	Primäres Carcinom einer Tube mit Ovarialcyste. Das Präparat stimmt im makroskopischen Aussehen vollständig mit dem Bild von primärem Carc. tubae zusammen, welches Redner in seinen Vorlesungen über Klin. Gyn. beschrieben und abgebildet hat.	?	*Zweifel* Fall II.		Protocoll der Sitzung der Gesellschaft für Geburtshülfe zu Leipzig vom 12. März 1894. Centralblatt für Gyn., 1894. No. 27.
6.	45 j. Unverheiratet	Einmal geb. vor 20 Jahren. Seit ca. 1 Jahr Menorrhagieen, Schmerzen im Leibe, Obstipation. — Beiderseits vom Uterus und im Douglas derbe, gelappte Geschwülste, die grössere rechts.	Salpingo-oophorektomia dupl. u. Abtragung eines gestielten Myoma Uteri. Genesung. † 5 Monate später an Recidiv (Metastasen: in Uterus, Retroperitonealdrüsen, Leber).	In der cystisch erweiterten rechten Tube knollige grauweisse Carcinommassen, welche ausser einem bohnengrossen isolierten Knoten näher der pars uterina auch die Wandung der Tube durchsetzen. In der linken Tube zahlreiche kleinere papilläre Excrescenzen von carcinomatösem Bau.	Beide Ovarien uniloculär cystisch, äusserlich glatt. Im Inneren des rechten Ovarium, welches mit der Tube fest verwachsen war, kleine papilläre Excrescenzen.	*Westermark.*	*Westermark* und *Quensel* l. c.	S. betr. eines II. Falles von Tubo-Ovarial-Carcinom *Westermarks* S. 280.

7.	46 j. Frau	Seit 17 Jahren verheiratet, steril, vor 2 Jahren 6 Wochen wegen Unterleibsschmerzen behandelt worden. — Seit 11 Wochen heftigere Schmerzen links im Leib, im linken Bein etc. — Icterus, Cachexie. Links vom anteflectierten Uterus rundlicher, faustgrosser Tumor. Rechte Adnexe verdickt.	Salpingo-oophorektomia duplex. Heilung.	Rechte Tube birgt in einer sackartigen Erweiterung, etwa in ihrer Mitte auf eine Strecke von 3 cm ein markiges Carcinom; eine weiter lateral gelegener cyst. Hohlraum ist glattwandig. Links nur Sactosalpinx serohämorrhagica.	Uterus, Ovarien, Peritoneum normal. Nur ist das rechte Ovarium mit der Tube verwachsen.	*L. Landau.*	*Th. Landau* und *Rheinstein* l. c.	Mit 1 sehr guten Abbildung.
8.	36 j. Frau.	Nullipara. Heftige Schmerzen, geringes Fieber. Schlechtes Allgemeinbefinden. Annahme einer Pyosalpinx.	Operation? 3 Monate nach der Operation wohl.	Pyosalpinx mit übelriechendem Inhalt. Innenfläche d. Tube mit zahlreichen kleinen Wucherungen besetzt, deren mikroskopische Untersuchung deutlich Carcinom ergab.	?	*J. Veit.*		Mitteilung in der Discussion zu dem Vortrage *Kaltenbachs* über seinen Fall v. Tubencarcinom.
9.	60 j. Frau. Steril.	Seit 2 Jahren Anschwellung des Leibes, zeitweise heftige Leibschmerzen. Einmal Absturz einer grossen Menge citronengelber Flüssigkeit, worauf Einsinken des Leibes und Besserung des Allgemeinbefindens. Anscheinend maligne Ovarialcyste.	Salpingektomia dextra. Glatte Heilung.	Die Geschwulst ist die enorm vergrösserte linke Tube mit 1,5 Liter schwärzlicher Flüssigkeit, welche aus dem abdomin., cystisch erweiterten Abschnitte stammt, der intermediäre Teil darmähnlich, birgt ein papilläres Carcinom.	Ovarium nicht aufzufinden.	*Routier.*	Mikroskopische Untersuchung von *Cornil-Routier* l. c.	Vielleicht hat eine Tubo-Ovarialcyste vorgelegen. Ohne Abbildungen.

Nr.	Alter etc.	Hauptsymptome. Klinische Diagnose.	Operationsergebnis	Charakter der Geschwulst	Weitere Erkrankung der Adnexa	Operateur	Quelle	Bemerkungen
10.	56 j. Frau	Steril verh. seit 27 Jahren. Menopause seit 6 Jahren. Seit $1^1/_2$ Jahren blutig-seröser Ausfluss. Unregelmässig höckeriger Tumor hinten und zu beiden Seiten des Uterus.	Salpingo-Oophorektomia sin. Glatte Heilung.	Linke Tube 5 cm n. aussen vom uterinen Ende in eine 18 cm lange, 5 cm dicke wurstförmige Anschwellung übergehend, bewirkt durch eine markige papillomatöse Krebsgeschwulst.	Linkes Ovarinm etwas atrophisch, sonst wie die rechten Adnexa gesund.	*Leopold.*	*Fearne* l. c.	Grosse Ähnlichkeit mit *Sängers* Fall (Nr. 17). Mit Abbildungen.
11.	56 j. Frau	?	Bei einer Sektion gefunden: Hühnereigrosse, krebsige Masse im Zusammenhang mit dem Fimbrienende der rechten Tube. Das Innere der krebsigen Masse communiciert mit einer straussneigrossen (geborstenen) Cyste, deren Innenfläche von dendritischen Wucherungen ausgekleidet ist.		Uterus und beide Ovarien frei.	?	*Wynter* l. c.	Der Fall erinnert etwas an die Fälle 1 u. 6.
12.	?	?	Sehr schwierige Operation eines anscheinend entzündlichen Adnextumor. Rectum an 2 Stellen verletzt. Tod im Collaps.	Tubencarcinom (laut mikroskopischer Untersuchung).	?	*Smyly*	l. c.	

13.	43 j. unverheiratet.	3 mal geboren. Letzte Entb. vor 12 Jahren. Menorrhagieen. Plötzlich erkrankt nach einer Anstrengung mit heft. Schm. im Leibe, Fieber, Dysurie. Diagnose: Rechtsseitige Ovarialcyste mit Stieldrehung und Salpingitis sinistra.	Salpingo-Oophorektomia duplex. Tod am 21. Tage n. wiederholter Coeliotomie wegen Darmocclusion.	Beide Tuben sehr gross. In der Ampulle der rechten Tube blumenkohlartige Massen; ebenso in der linken Tube, wo dieselben mehr gestielt sind. Carcinoma papillare.	Rechte Tubo-ovarialcyste. Ovarien sonst frei, ebenso Uterus.	*Warneck.*	*Warneck* l. c.	Mikroskopische Untersuchung nicht näher angegeben, nur dass die krebsige Struktur dieser Papillen durch Prof. *Nikiforoff* nachgewiesen worden sei.
14.	Frau im climacterischen Alter.	Eitriger Ausfluss. Rechts hühnereigrosser Tumor, anscheinend Pyosalpinx.	Vaginale Totalexstirp. d. Uterus u. der Adnexa, doch mit Zurücklassung der linken Tube. † später an Marasmus.	Carcinoma tubae utriusque papillare, mit Pyosalpinx. Eiter steril, ebenso wie der einer mitentfernten eiterhaltig. Cyste der *Bartholini*schen Drüse.	Anschwellung der Leistendrüsen (wurden exstirpiert). Bei der Autopsie alle Retroperitonealdrüsen krebsig infiltriert.	*v. Rosthorn.*		Mündliche Mitteilung. Fall wird ausführlich publiciert werden.
15.		*Mischnoff.*					nicht zu beschaffen gewesen.	
16.	58 j. Frau.	Seit 12 Jahren Menopause. 1 Geburt vor 31 Jahren. Seit 18 Jahren andauernde Anschwellung des Leibes. Seit 1 Jahre heftigere Schmerzen. Abmagerung. — Herzfehler. Die fast die ganze Bauchhöhle ausfüllende Geschwulst wird als Cystovarium angesprochen.	Abtragung der ca. 10 l bräunlicher mit Fetzen untermischter Flüssigkeit haltenden Cyste bis auf einen nicht ausschälbaren Rest, welcher samt dem Stumpf des auch myomatösen mitamputierten Uterus in die Bauchwunde eingenäht wird. Heilung.	Rechte Tube hydropisch erweitert, in ihrer Wand verdickt, mündet in den Cystensack. In ihrer Mitte ein taubeneigrosses, markiges, papilläres Carcinom.	Die Gesamtgeschwulst eine Tubo-ovarialcyste. Uterus, beide Adnexa, Peritoneum frei von malignen Neubildungen.	*Chrobak.*	*Knauer* l. c.	Ein ganz besonders „reiner Fall“ eines primären Tubencarcinoms.

Carcinoma tubae.

Nr	Alter etc.	Hauptsymptome. Klinische Diagnose.	Operationsergebnis	Charakter der Geschwulst	Weitere Erkrankung der Adnexa	Operateur	Quelle	Bemerkungen
17.	45j. Frau	1 Entbindung vor 20 Jahren, seit 5 Monaten fast täglich blutiger und blutig-wässeriger Ausfluss. Austastung des Uterus negativ. Auf Ausschabung Besserung. Nach einigen Wochen Zunahme des Ausflusses. Rasches Wachstum der früher konstatirten rechtsseitigen Adnex-Geschwulst. Heftigere Schmerzen. Links kleinere Adnex-Geschwulst.	Salpingo-Oophorektomia duplex. Heilung. Bis jetzt (7 Monate) recidivfrei.	In der rechten am Abdominalende geschlossenen retortenförmigen Tube ein nierengrosses und nierenförmiges markiges papilläres Carcinom.	Rechtes Ovarium, ausser Verwachsungen, normal. Links lediglich Pansalpingitis und Peri-Salpingo-Oophoritis chronica.	*Sänger.*	S. Seite 253.	

sicher auszuschliessen, da der Uterus verhältnismässig kurze Zeit vor der Operation ausgetastet und leer befunden worden war; Metastasen im Ovarium, auf dem Bauchfell fehlten: es waren somit dieselben günstigen Chancen für eine Dauerheilung gegeben, als sie bei zeitiger Totalexstirpation des Uterus wegen eines Adenoma malignum corporis Uteri bestehen, wobei, wie bekannt, ein Übergreifen auf die Muscularis noch nicht stattgefunden zu haben braucht.

So befindet sich auch unsere Patientin 7 Monate seit der Operation noch durchaus wohl und bietet keine objectiven Zeichen von Recidiv dar.

Zu den meisten Fällen der vorstehenden Tabelle II müssen wir noch Bemerkungen über einzelne Besonderheiten, namentlich betreffs der mikroskopischen Untersuchung hinzufügen.

Der papilläre Charakter des Tubencarcinoms wird, wie der Fall *Orthmanns* zeigt, beim Vordringen in die Tubenwand weniger deutlich. Die in die Tiefe der bis auf 2 cm verdickten Tubenwand vorsprossenden Epithelzapfen sind hier in rundlichen Nestern oder länglichen, durch spärliches Bindegewebe getrennten Zügen, somit alveolenähnlich angeordnet. Um so ausgeprägter wiesen die frei im Lumen der Tube wuchernden Massen papillären Bau, trotz Mehrschichtigkeit des Epithels.

In dem Falle von *Eberth* und *Kaltenbach* war die linke, kleinere Tube von halbmondförmiger Gestalt, daumendick und von markigen papillären Massen erfüllt, die stellenweise auf die verdickte Wand übergriffen. Die weit grössere, retortenförmige rechte Tube enthielt eine faustgrosse, markige, zottig-papilläre Geschwulst, von welcher Sprossen die Wand der Tube durchsetzten und die Serosa in Gestalt erbsengrosser Vorragungen durchbrochen hatten. Die Zapfen und Sprossen der Neubildung zeigten nur einschichtiges Epithel. Die Epithelwucherung muss das Primäre dabei sein; die Erhebung des bindegewebigen Bodens folge dieser nach. Die Sprossenbildung der secundären Neubildungen in der Tubenwand und auf der Serosa kann also nur vom Epithel ausgegangen sein, entstanden durch allmähliche Abschnürung epithelialer Massen und nicht durch Verschleppung solcher auf dem Wege des Lymphstroms. So erklärten sich auch Andeutungen cystenähnlicher Bildungen vom Charakter des Cystoma papilliferum ovarii in der Tubenwand.

Eberth und *Kaltenbach* beschrieben diesen derart kurz charakterisierten Fall unter dem Titel „Papillom der Tube“, ohne aber die Bezeichnung „malignes“ hinzuzufügen, obwohl sie (S. 360) von einer „malignen Geschwulst der Tuben“ sprechen. Nirgends lasse sich ein Anhaltspunkt für eine wirkliche Carcinombildung finden, auch da nicht, wo die Neubildung mehr einen parenchymatösen Charakter hat, und von einer Zerstörung des bindegewebigen Papillarkörpers durch eingedrungene Epithelmassen sei nichts zu sehen.

Allerdings um ein alveoläres Carcinom handelte es sich nicht, wohl aber um eine maligne Neubildung, für welche wir sehr wohl ein Vergleichsobjekt besitzen, nämlich in den malignen Adenomen des Uterus, speziell in der invertierenden Form derselben *(C. Ruge)*, wobei ebenfalls ein einschichtiges, sprossentreibendes Epithel vorhanden ist, das wie

dort in und durch die Wand der Tube schliesslich auch in die Wand des Uterus eindringt.

Weniger zutreffend, da die Tube embryogenetisch und anatomisch sich dem Uterus anschliesst, wäre ein Vergleich mit gewissen papillären Cysten und Adeno-Carcinomen des Ovarium, wobei ebenfalls oft bei noch geringer Grösse der Geschwulst Sprossen ihre Wand durchbrechen.

Die Neubildung muss somit als malignes Papillom angesprochen werden. Da aber alle krebsigen Neubildungen der Tuben papilläre sind, gleichviel ob ihr Epithel ein- oder wirklich mehrschichtig ist, so wird es vollkommen berechtigt sein den Fall von *Eberth* und *Kaltenbach* zu den Carcinomen der Tubenschleimhaut zu rechnen. Selbst *Doran* zählt ihn ohne weiteres zu den Carcinomen: („der Fall scheint zugleich krebsige Entartung von Papillom der Tuben zu sein", was er für die papillären Carcinome überhaupt annimmt).

Doran meinte anfangs in seinem Fall ein Sarcom vor sich zu haben, bis es ihm gelang, den epithelialen Charakter der Geschwulst zu erkennen. „Das Krebsgewebe glich mehr einem Drüsenkrebs, als einem Epitheliom einer Schleimhaut oder anderen Oberfläche." Gemäss der Anschauung *Dorans* von der drüsigen Beschaffenheit der Tubenschleimhaut nennt er „tubuläre Structur", was wir als papilläre auffassen.

Gegen die Annahme, dass in seinem Fall das Carcinoma ovarii das primäre gewesen sei, bringt *Doran* vor: 1. Dass die langsamer verlaufende Tubenerkrankung die schwerere, daher ältere sei. 2. Die Kleinheit des Ovarium, da primäre Ovarialcarcinome sehr rasch wüchsen. 3. Secundäre Tubencarcinome entständen überhaupt sehr schwer und dann von der Serosaseite her. 4. Das Ovarium sei von der Tube her auf dem Wege des Lig. lat. inficiert worden.

Wie unser weiter unten (S. S. 274) mitgeteilter Fall von doppelseitigem Carcinom der Tube und Ovarien zeigt, ist es ungemein schwierig, bei Miterkrankung des Ovarium zu entscheiden, ob dieses primär oder sekundär erkrankt sei.

Meistens wird wohl doch das Carcinoma ovarii das Primäre sein, was einzugestehen Selbstverleugnung und — genaue, vergleichende, mikroskopische Untersuchung erfordert. Im Falle *Dorans* wird man allerdings die von ihm gegebenen Kriterien für ausreichend halten dürfen.

In *Zweifels* Fall war die Bauart der Geschwulst wieder ausgesprochen papillär. „Der Querschnitt zeigte eine Masse eines zottig schwammigen Gewebes, das in einzelnen Abteilungen gleichsam in Cotyledonen zerfiel. Alles bestand aus weichen, fast rein schleimig sich anfühlenden Zotten und Zöttchen. Im Zupfpräparat sahen sie Chorionzotten ähnlich, durch deren klare durchsichtige Gallerte überall zarte Gefässpapillen durchschienen." Mikroskopisch bestand anfänglich der Eindruck eines Rundzellen-Sarcoms, bis die um den gefässhaltigen, axialen Kern der Zotten herumgelagerten grosskernigen Zellen richtig als epitheliale erkannt wurden. Auch in der etwas verdickten Tubenwand fanden sich kleine metastatische Krebsherde.

Die ungemein anschaulichen Abbildungen dieses Falles verdienen besondere Hervorhebung.

In dem Falle von *Westermark* und *Quensel* trat in den Geschwulstmassen der rechten Tube der papilläre Charakter weniger scharf hervor als in der augenscheinlich geringer und später befallenen linken Tube. Die Metastasen auf der Innenwand der rechtsseitigen Ovarialcysten verhalten sich genau wie in dem Falle von *Orthmann*.

In dem Falle von *Landau* und *Rheinstein* war unterhalb der Neubildung noch ein kleiner Rest der Schleimhaut mit einzelnen cystischen Erweiterungen erhalten. Beschreibung und Abbildung ergeben, wenngleich sie in anderen Ausdrücken gehalten sind, volle Übereinstimmung mit papillärer Knäuelbildung. Die Spalträume zwischen den Epithelmassen sind wohl als wirkliche Spalten zwischen den einzelnen Papillen-Systemen aufzufassen, die drüsenähnlichen Formen, nach *Eberth* und *Kaltenbach*, als papilläre Sprossen mit scheinbaren Hohlräumen.

Th. Landau und *Rheinstein* weisen ferner bei einem Fall von Tuben-Tuberculose nach, dass hierbei, ähnlich wie bei Lupus, auch atypische Epithelwucherungen im Sinne *Friedländers* vorkommen.

Der von *Cornil* angegebene mikroskopische Befund von *Routiers* Fall lässt keinen Zweifel darüber, dass es sich um eine ausgesprochen papilläre Geschwulst handelte. Die Durcheinanderwindung der epithelbesetzten Bindegewebssprossen wird treffend mit den Knäueln der Darmschlingen verglichen.

Der Fall von *Fearne* gleicht seinem mikroskopischen Aussehen nach dem unsrigen so sehr, dass die beiderseitigen Abbildungen miteinander verwechselt werden könnten. Er beschreibt auch ganz wie wir die „baumförmig verästelten Papillen mit — — zu ihrer Unterlage senkrecht gestellten Zellen", „den charakteristischen einschichtigen Typus des Stammes der Papillen", aber auch, was wir nicht fanden, eine „atypische Anordnung der Epithelzellen zu Haufen, sogen. Zellnestern". Vielleicht, dass diese doch nichts anderes als Haufen abgestossener Epithelien darstellten, welche *Fearne* selbst „von dem freien Raum, welchen das Epithel umgiebt", erwähnt.

In *Warneeks* Fall, welcher wieder Tubensäcke und Tubengeschwülste durcheinander wirft, kann es sich auch um ein einfaches Papillom gehandelt haben.

Gehen wir nun zu einer Analyse der Tabelle II über, so sind makro- und mikroskopisch genau beschrieben und meist mit guten Abbildungen belegt von deren 16 Fällen nur 9. — Es sind die Fälle von *Orthmann, Doran, Eberth-Kaltenbach, Zweifel I, Westermark-Quensel, Th. Landau-Rheinstein, Fearne, Knauer, Sänger.*

Relativ verwertbar die Fälle von *J. Veit, Routier, Wynter, Zweifel II, Warneck, v. Rosthorn*, welch letzterer ausführlich bekannt gegeben werden wird.

Nicht verwertbar vorläufig sind die Fälle von *Smyly* und *Mischnoff.*

Allgemeine Ergebnisse. Anatomisches.

Eine Tube war betroffen, so weit angegeben, in 12 Fällen (Nr. 1, 2, 4 (?), 5, 7, 8, 9, 10, 11, 13, 16, 17 der Tabelle).

Beide Tuben betroffen in 3 Fällen (Nr. 3, 6, 14).

Einseitiges Befallensein überwiegt somit weitaus.

Ausschliesslich die Tuben waren von Carcinom ergriffen in 12 Fällen (Nr. 3, 4, 5 (?), 7, 8 (?), 9 (?), 10, 11, 13, 14, 16, 17).

Ein Ovarium mit ergriffen in 3 Fällen (Nr. 1, 2, 6).

Nur in Fall 2 (*Doran*) war das Ovarium, obwohl wenig vergrössert, stark von Krebswucherungen durchsetzt.

In den Fällen 1 *Orthmann* und 6 *Westermark-Quensel* handelte es sich sicher um Implantationsmetastasen.

Anderweitige Erkrankungen der Tuben waren in sämtlichen Fällen vorhanden.

Verschluss des Abdominalendes der Tube ohne (sonstige) Peri-Salpingitis, ohne Erkrankung der Ovarien und des Bauchfelles, bestand in 4 Fällen (Nr. 3, 4, 5 (?), 10).

Die Occlusio infundibuli muss der Neubildung stets vorausgegangen sein.

Chronische Salpingitis und Peri-Salpingitis mit oder ohne Saetosalpinx (serosa, haemorrhagica) beider Seiten in 6 Fällen (Nr. 1, 2, 6, 7, 13, 16).

In den Fällen 9 und 11 kann angenommen werden, dass auch die anderen Adnexa erkrankt waren.

Sactosalpinx purul. unilateralis und bilateralis in je 1 Fall (Nr. 8 u. 14).

Anderweitige Erkrankung der Ovarien:

Multiple Abscesse in Fall 1,
Uniloculäre Cyste in Fall 11,
Uniloculäre Cysten beiderseits in Fall 6,
Tubo-Ovarialcyste in Fall 13 und 10.

Perioophoritis ist zwar nur in 1 Fall (7) erwähnt, aber sie muss ebenso wie Pelioperitonitis chron. wenigstens in allen Fällen chronischer Peri-Salpingitis mit vorhanden gewesen sein.

Zur Ätiologie und Symptomatologie.

Für gewöhnlich gehören diese beiden klinischen Abschnitte nicht zusammen, wohl aber hier, wo sie thatsächlich ineinander greifen.

Schon bei den Papillomen ist darauf hingewiesen worden, dass sich, neben anderen Adnexerkrankungen, stets chronische Salpingitis verschiedener Arten, mehrmals mit Atresia infundibuli vorfand, welche mit der Entstehung der Papillome in direcle Verbindung gebracht wurde.

Ganz dasselbe Verhalten besteht erst recht und ausnahmslos für die Tubencarcinome, wie wir gesehen haben.

Selbst in den Fällen, wo nur Verschluss des Abdominalendes der Tuben gefunden wurde, muss die Neubildung diesen schon vorgefunden haben, muss eine dazu führende Salpingitis vorausgegangen sein. Die mehrfach angegebenen Verdickungen der Tubenwand, besonders deren

pars uterina, beruhen denn auch immer auf älterer Salpingitis interstitialis und sind nicht etwa als „scirrhöse Verhärtungen" anzusehen, die bei den weichen Tubenkrebsen überhaupt nicht vorkommen. Es liegt hier auch in allgemein pathologischer Hinsicht ein sehr wichtiges Factum vor, nämlich der sichere keine einzige Ausnahme erleidende Beweis des Auftretens von Carcinom auf chronisch-entzündlicher Grundlage.

Noch weiter ergiebt sich, dass die chronischen Entzündungszustände sehr lange bestanden haben müssen und endlich, dass die Climax von unverkennbarem Einfluss gewesen ist.

So standen von 14 Fällen mit Altersangabe nicht weniger als 10 in einem Alter von 43 bis 50 Jahren, ja 5 standen genau im 46. Lebensjahr, 3 standen im Alter von 56, 58 und 60 Jahren und nur ein einziger Fall im 36. Jahr, der von *Veit*, worüber nähere Angaben fehlen. Ferner waren unter 12 Fällen mit diesbezüglichen Notizen 6 mit Sterilität, 5 hatten, fast alle vor langer Zeit, nur 1 mal geboren und nur in einem Fall (*Warneck*, 43jährige Frau) waren 3 Geburten vorausgegangen, die letzte vor 12 Jahren.

Das alles kann, gerade bei so kleinem Material, kein Zufall sein. So haben denn auch schon *Doran* und mit noch grösserer Bestimmtheit *Fearne* ausgesprochen, dass „die primären carcinomatösen Affectionen der Tuben das Ergebnis einer malignen Degeneration früher bestehender gutartiger Papillome seien", welche „in verschiedener Menge und Grösse bei catarrhalischen hydropischen und purulenten Entzündungen vorkommen". Von dieser Auffassung weichen wir nur in zwei Punkten ab, erstens darin, dass wir auch eine directe Entstehung des Tubencarcinoms ohne Zwischenstufe des Papilloms annehmen, zweitens, dass wir die zusammen mit dem Carcinom vorgefundenen Eiterungen für accidentelle halten. Es waren dies überhaupt nur 3 Fälle: der von *Orthmann* mit Abscessus ovarii und die beiden vorläufig nur kurz mitgeteilten Fälle von *J. Veit* und *v. Rosthorn* mit Pyosalpinx.

Wir müssen also annehmen, dass das primäre Tubencarcinom stets auf dem Boden einer chronischen vielleicht meist eitrig gewesenen, aber nicht mehr eitrigen Salpingitis, nachdem dieselbe sehr lange Zeit bestanden hat, erwächst und dies zumeist genau in der climakterischen Zeit.

Aus diesem Grunde wird objectiven und subjectiven Verschlimmerungen alter Adnexerkrankungen eben zu dieser Zeit grosses Gewicht beizulegen sein.

Es sind damit doch gewisse Anhaltspunkte gewonnen, welche nebst einzelnen, nicht an und für sich, aber im Verein mit allen anderen Momenten bedeutungsvollen Symptomen zur Stellung der Diagnose führen könnten.

Ohne damit ein typisches Krankheitsbild zusammensetzen zu wollen, seien hier nur folgende Symptome hervorgehoben.

1. Sehmerzen im Bereiche des Krankheitsherdes und im gleichseitigen Bein; neuerliche Verschlimmerung von solchen, mitunter plötzlich, ähnlich wie nach Stieldrehung einer Ovarialcyste. Wiederauftreten von Sehmerzen, nachdem solche Jahre lang sistiert hatten.

2. Menstruationsstörungen, besonders unregelmässige Menses und Menorrhagieen. Tubarer Typus der Menstruation: abwechselnd abnorm lange und kurze Intervalle, gefolgt von profuser Blutung.

3. Ausflüsse. Längere Zeit anhaltender oder sturzartig in grösserer Menge abgehender Ausfluss von wässeriger, blutig-wässeriger oder eitronengelber wässerig-schleimiger, oder dünnserös-eitriger mit Blut gemengter Flüssigkeit. („Hydrops tubae profluens.")

4. Ansehwellung des Leibes; oft Ascites. Abschwellung des Leibes nach Absturz von Flüssigkeit.

5. Abmagerung, Entkräftung, Cachexie.

Von objectiven Zeichen liesse sich eigentlich nur die Wurstform, oder, wenn einmal verglichen werden soll, richtiger die Oecarinaform der Tubengeschwulst als charakteristisch hervorheben, welche freilich nur in einem Teil der Fälle vorhanden war. Sonst waren die Befunde dieselben wie bei anderen kleineren und grösseren Adnexgeschwülsten, kleineren und grösseren Ovarieneysten, besonders solchen, wie sie der Malignität verdächtig schienen und auch fixiert waren. Ferner wäre Volumenänderung der Hauptgeschwulst nach Absturz von Flüssigkeit zu beachten. Vor allem wird es gelten, wenn einmal das nicht so seltene Vorkommen primärer Tubencarcinome bekannt geworden ist, auch öfter daran zu denken.

Das allgemeine pathologische Bild des primären Tubencarcinoms ergiebt, als übereinstimmenden Zug für alle Abarten, den papillären Bau. *Orthmann* unterschied, allerdings nur für die von ihm gesammelten älteren Fälle, zwei Formen von Tubenkrebs, eine medulläre und eine scirrhöse, eine lediglich auf das bare Aussehen und die Consistenz gegründete Einteilung, welche *Orthmann* selbst für seinen Fall durch die auf den feineren, mikroskopischen Bau beruhende Bezeichnung Carcinoma tubae papillare ersetzt hat.

Eine scirrhöse, etwa mit einem scirrhösen Drüsen-Carcinom zu vergleichende Form, giebt es für das primäre Tubencarcinom sicher nicht.

Die Verdickungen und Verhärtungen der Tubenwand in einzelnen der beschriebenen Fälle, beruhten auf vorausgegangener chronischer, interstitieller Salpingitis.

Ausgangspunkt des primären Tubenkrebses ist ausnahmslos die Tubenschleimhaut und zwar eine durch chronische Entzündung

alterierte Tubenschleimhaut, auch bei anscheinend in der Tubenwand sitzenden Knoten oder diffusen krebsigen Infiltraten derselben.

Lediglich bei sekundärem Tubenkrebs kann die Schleimhaut der Tuben frei bleiben, indem die Neubildung von der Serosa her eindringt. Doch geschieht dies offenbar sehr selten. (So waren in einem Fall von *Kiwisch*[1]) die Tuben ganz von Krebsmassen eines Carcinoma ovarii eingeschlossen ohne sekundär zu erkranken. In einem Falle von *Winter*[2]) durchwuchs ein ovarieller Krebsknoten die Wand der Tube, drang pilzartig in deren Lumen ein, ohne doch zu weiterer Erkrankung zu führen.)

Krebsknoten auf der Serosa tubae werden daher bei Vorhandensein eines primären Carcinoma ovarii, wohl seltener uteri, stets metastatisch, bez. implantiert sein. Doch können, wie sehr prägnant der Fall von *Eberth-Kaltenbach* zeigt, auch von einem primären Tubencarcinom aus Krebsknoten durch die Wand der Tube durch und zur Serosa herauswuchern.

Auch darauf muss als einen bemerkenswerten Umstand hingewiesen werden, dass die Neubildung fast immer die Pars media und externa tubae einnahm. Je weiter entfernt vom Abdominal- und auch Uterinende der Tube sie sitzt, um so einwandsfreier wird sie als primäre Neubildung dastehen.

Nach äusserer Gestaltung, Grösse und Lokalisation lassen sich dann folgende Formen des primären Tubencarcinoms unterscheiden.

1. eine rein knotige Form: Vorhandensein nur eines einzigen, solitären Tumor.

Hierher gehören die Fälle 2, 3, 4, 5, 7, 9, 10, 11, 13, 16, 17 = 11, somit die überwiegende Mehrzahl der Fälle.

2. eine diffuse Form: zahlreiche kleinere, in Flächen- und Tiefenausbreitung sich aneinander reihende Knoten.

Hierher gehören die Fälle 1, 8 und 14. Aus der diffus ausgebreiteten Neubildung können sich auch einzelne grössere Knoten herausheben wie in Fall 6. Daraus eine Mischform zu machen, wäre zu weitgehend.

Die Grösse ist in einzelnen Fällen besonders angegeben als „kleine Exereseenzen", „Taubenei-, Hühnerei-, Nieren- und Faustgrösse", in Massen ausgedrückt: „bis zu 20 cm Länge und 8 cm Dicke".

Der Tubenkrebs ist immer ein weicher Krebs, ein „Markschwamm".

Nach den Befunden der mikroskopischen Untersuchung haben wir zu unterscheiden:

---

[1]) Klinische Vorträge etc. 1851, Bd. I. S. 479.

[2]) Centralbl. f. Gynäk. 1887, Nr. 31 und Discussion zu *Orthmanns* Vortrag in der Berl. Gynäk. Gesellschaft.

1. Fälle mit rein papillärem Bau, entsprechend dem malignen Adenom des Corpus uteri mit invertierendem Typus.

Hierher gehören, soweit es noch der zum Teil fehlenden oder mangelhaften mikroskopischen Untersuchung zu entnehmen möglich ist, die Fälle 3, 4, 7, 9, 10, 13, 17.

2. Fälle mit papillär-alveolärem Bau, entsprechend dem Adeno-Carcinoma uteri.

Hierher gehören die Fälle 1, 2, 6.

In den Fällen ad 1 ist das Epithel zweifellos stets einschichtig. Nur ist dies bei der regellosen Verknäuelung der gewucherten Papillen nicht immer leicht zu erkennen. Der Unterschied zwischen dem Papilloma simplex s. benignum und dem Papilloma malignum s. Carcinoma papillare (papillomatosum) liegt im Wesentlichen darin, dass bei dem letzteren ein unaufhaltsames, unbegrenztes und rasches Wachstum statthat, unter primärer, durch gegenseitige Raumbeengung wirrer Sprossung von Epithelzapfen, in welche nachträglich schmächtige Ausläufer von Stromabindegewebe eindringen. Im Gegensatz zum Papilloma simplex greift die Neubildung auch auf die Wand der Tube über und kann sie vollständig durchsetzen.

In den Fällen ad 2 kommt neben einschichtigem auch mehrschichtiges Epithel vor. Durch Zusammenschluss mehrerer papillärer Ausläufer entstehen pseudo-alveoläre, mit Epithelien angefüllte und unter einander communicierende Herde, neben echten Alveolen innerhalb des Stromas und der Wand der Tube, welche bei dieser Form öfter und schwerer von der Neubildung durchdrungen wird.

Es wird aber weiteren Untersuchungen vorbehalten bleiben, ob bei dieser Form nicht doch auch Einschichtigkeit des Epithels und pseudo-alveolärer Bau das Vorherrschende sei.

Die nach den Ausgängen der bisher bekannten Fälle von primärem Tubencarcinom zu beurteilende Prognose ist eine verhältnismässig günstige.

1. Im Anschluss an die Operation erfolgte der Tod in 3 Fällen. (Fall 1, mit Abscessen des Ovarium zur Operation gekommen, wohl an Sepsis. Fall 12, Tod im Collaps. Fall 13, Tod an Ileus).

2. Tod an Recidiv, soweit bekannt, in Fall 2 (nach 10 Monaten 3 Wochen), in Fall 4, Fall 6 (nach 5 Monaten), Fall 14 (sehr bald nach der ersten Operation, wohl schon Metastasen z. Z. derselben).

3. Als geheilt bez. genesen sind angegeben die Fälle 3, 7, 8, 9, 10, 16, 17.

Ohne Angabe: die Fälle 5, 15.

Sections-Präparat: Fall 11.

Von nicht zur Operation gekommenen Fällen der älteren Litteratur seien hier noch 2 seltene Todesarten erwähnt.

Erklärung der Abbildungen auf Tafel IV.

Fig. 1. **Carcinoma gyriforme tubae secundarium.**

K Knäuel von Papillen und Windungen der epithelialen Neubildung;
D Detritus und geronnenes Sekret in Hohlräumen.
B Bindegewebe, kleinzellig infiltriert.
(Zeiss, Oc. 4, Obj. 16,0.)

Fig. 2. **Carcinoma gyriforme ovarii.**

H Hohlraum (Follikel) ausgefüllt von
N kranzförmigen und trabeculären Massen der gewundenen epithelialen Neubildung;
P papilläre Sprossen;
B Bindegewebe.
(Zeiss, Oc. 4, Obj. 16,0.)

Fig. 3. **Carcinoma gyriforme ovarii.**

p die priesterkrausenartigen Windungen der epithelialen Neubildung;
H Hohlraum (Spalt), erfüllt von Detritus;
B Bindegewebe.
(Zeiss, Oc. 4, apochrom. 16,0.)

Fig. 4. **Sarcoma papillare tubae dextrae.**

O a t Ostium abdominale tubae (verschlossen gewesen);
P a t Pars abdominalis tubae (aufgeschnitten);
P m t Pars media et interna tubae (U-förmig abgebogen, nicht aufgeschnitten);
O Ovarium;
S Sarcom-Massen.

Fig. 1.

Fig. 3.

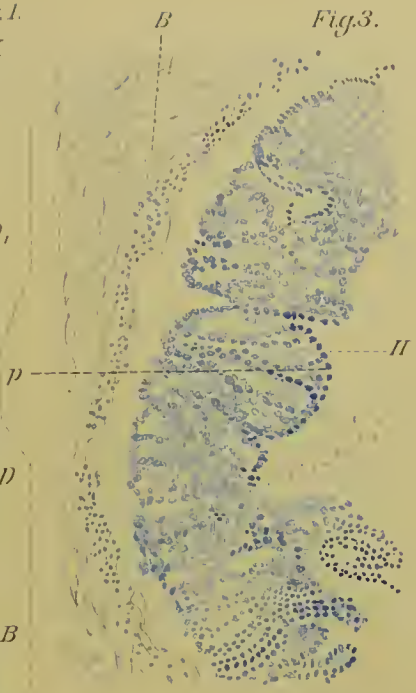

Fig. 2.

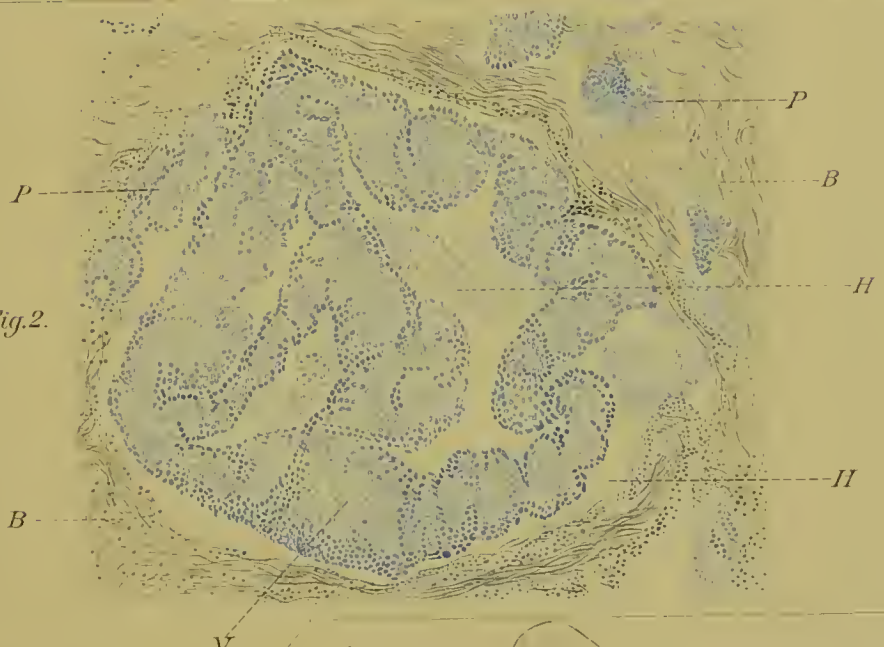

Fig. 4.

Verlag von Eduard Besold in Leipzig

In einem Falle von *Kiwisch* wurde die Tube durch die Neubildung zum Bersten gebracht. Die Frau starb an Peritonitis.

In dem Falle von *Scanzoni* zerriss das carcinomatöse Ovarium. Die Frau starb an innerer Verblutung.

Es kann wohl aber als sicher angenommen werden, dass einzelne von den als geheilt Angegebenen nachträglich doch noch einem Recidive erlegen sind.

Die secundären Tubencarcinome.

Es liegt in der Natur der Sache, dass Erfahrungen und Angaben über secundäre krebsige Erkrankungen der Tuben früher nur durch Autopsieen gewonnen wurden. Mit Bezug auf das Carcinoma tubae nach Carcinoma uteri ist dies unter Abzug der Fälle von Totalexstirpation des Uterus noch heute so und wird so bleiben. Es verschlägt auch wenig, was für Procentverhältnisse hier von *Kiwisch, Dittrich, E. Wagner* (5 % der Letztere) herausgerechnet wurden, und *Zweifel* hat ganz Recht, wenn er sagt: „Solche Erfahrungen — wie das Übergreifen des Gebärmutterkrebses auf den Eileiter — als Carcinoma tubae zu beschreiben, heisst einer völlig vulgären Erscheinung ein interessantes Mäntelchen umhängen.“

Anders liegen die Dinge aber hinsichtlich der Beziehungen des primären Carcinoma ovarii zum Carcinoma tubae, schon deswegen, da wir hier heutzutage sehr oft an der Lebenden in die Lage kommen, beide Krebsarten nebeneinander zu treffen und an den operativ entfernten Adnexen zu entscheiden, in welchem Verhältnis sie zueinander stehen, eine Aufgabe, die viel schwieriger ist, als die bei ihrer Entscheidung, in Unbekanntschaft mit dem primären Carcinoma tubae, sehr willkürlich vorgehenden früheren Beobachter denken würden. So hat *Orthmann* an dem „lebenden Material“ der *Martin*schen Klinik unter 38 Fällen von Carcinoma uteri (5 Corpus-Carcinome) keinen, aber unter 12 Fällen von Carcinoma ovarii 2 Fälle von secundärem Carcinoma tubae beobachtet, was nichts anderes heisst, als dass nach Sectionsergebnissen das Carcinoma uteri, nach klinischen Ergebnissen aber das Carcinoma ovarii häufiger als das primäre festgestellt wird.

Sicher schliesst sich aber doch der secundäre Tubenkrebs am häufigsten an Krebs des Uterus und hier wieder am öftesten an Krebs des Corpus Uteri an; dann, vielleicht in einem Drittel der Fälle, an Krebs des Ovarium.

Sofern primärer Krebs des Bauchfells ebenso fragwürdig ist wie primäre Tuberkulose des Bauchfells, ist auch noch kein Fall von secundärem Tubenkrebs nach Bauchfellkrebs erwiesen, obwohl in den Abhandlungen davon die Rede ist.

Hier wollen wir uns nur mit Krebs von Ovarium und Tube

beschäftigen. So lange man von dem sicheren Vorkommen primärer Tubenkrebse keine Kenntnis hatte, wurden unter allen Umständen diese für secundär gehalten, doch nicht mehr heute. Es muss beides als möglich zugestanden werden: primärer Tuben- mit secundärem Ovarialkrebs und umgekehrt. Ferner lässt sich auch das gleichzeitige, unabhängige Vorkommen von Krebs der Tube und des Ovarium nicht abweisen, wie es vielleicht doch in dem Falle *Scanzonis* vorlag, wo die linke Tube und das rechte Ovarium befallen waren.

Die Annahme, dass am Uterus zwei voneinander unabhängige Krebsarten nebeneinander vorkommen könnten, ist freilich von *Hofmeier*[1]) sehr erschüttert worden, und auch *Reichel*[2]) fasst das gleichzeitige Vorkommen von Careinom des Uteruskörpers und des Eierstocks nur vom Gesichtspunkt einer gegenseitigen isolierten Metastasenbildung auf, aber entschieden ist die Frage gegenseitiger Unabhängigkeit zweier Krebse in verschiedenen Abschnitten des Sexualorgans doch noch nicht.

Wir wollen aber nun nicht nochmals auf die Kriterien des primären Tuben- und secundären Ovarial-Krebses und umgekehrt eingehen, sondern wollen gerade den hier auftretenden secundären Tubenkrebs selbst heranziehen, um zu zeigen, dass hier doch Dinge vorkommen, welche, schon in Ergänzung der Lehre vom primären Tubenkrebs, sehr der Beachtung wert sind. Ausser der betreffenden Arbeit von *Orthmann* ist uns auch keine weitere bekannt, die sich neuerdings damit beschäftigt hätte. Dazu kommt die grosse Seltenheit eines von der Lebenden gewonnenen doppelseitigen Tubo-Ovarial-Krebses, wie er in unserem Falle vorlag. Aus der älteren Litteratur haben wir nur einen ähnlichen (durch Autopsie gewonnenen) Fall von *Dittrich* und aus neuerer Zeit einen von *Edebohls* (s. S. 280) finden können.

Wir glauben daher, dass die ausführliche Mitteilung unseres Falles lohnend und gerechtfertigt sei, zumal er, was die Tube anlangt, bisher nicht beschriebene Befunde ergeben hat.

Cysto-Adeno-Careinoma utriusque ovarii. Careinoma papillare gyriforme utriusque tubae. Carcinomata disseminata parva peritonei.

(Ovario-Salpingeetomia duplex. Genesung).

Krankengeschichte:

Frau Gl., 38 Jahre alt, in Consultation mit Dr. *T.* zuerst gesehen 28./XII. 1894. Menstruation: 3—4wöchentlich, 4—5 Tage, mässig, ohne Schmerzen.

---

[1]) Zeitschr. f. Gebh. u. Gyn., XXXII, 2.

[2]) Zeitschr. f. Gebh. u. Gyn., XV, 3.

Typus in letzter Zeit nicht geändert. 2 Entbindungen ohne Kunsthülfe, letzte vor $4^3/_4$ Jahren, Kinder leben, Wochenbetten gut.

Seit $^1/_4$ Jahr Zunahme des Leibesumfanges, ohne Schmerzen und ohne Fieber bis in die letzte Zeit. Seit etwa einer Woche Schmerzen, Temperaturen zwischen 38,2 und 39,6°, stärkere Auftreibung des Leibes. Seit ca. 2 Tagen heftige Schmerzen, mit lästigem Gefühl von Spannung im Leibe, Übelkeit, Verhaltung von Flatus, grosse Unruhe.

Status: Leib stark aufgetrieben, Haut glänzend, im Hypogastrium handbreit leerer, darüber hochtympanitischer Schall; Änderung der Dämpfung bei Lagewechsel. Im Unterleib quere Fluctuation. — Uterus hochgradig antevertirt, links und hinter ihm ein knolliger, derber, unbeweglicher Tumor von etwa Faustgrösse, rechts ein kleinerer; obere Grenzen wegen des Ascites nicht genau zu bestimmen.

Diagnose gestellt auf: Tuben- und Bauchfell-Tuberculose, Ascites, partielle Darm-Obstruction. Differential-Diagnose: Maligne Ovarial- oder Tubengeschwulst.

Fig. 53.

O Ovariengeschwulst; *E* Exsudatauflagerung; *K* oberflächliche Knötchen; *T* Tube; *Os* Nebentube; *G* Geschwulst in der Tube; *F* Fimbrienende.

Operation 31./XII. 94. Coeliotomie. Ablassung von mehreren Litern gelb-grüner, flockiger Ascitesflüssigkeit. Periton. parietale und viscerale streifenweise bedeckt von gelbweissen Exsudatmassen, besonders reichlich im Bereich der Beckenorgane. Ausserdem sah man sehr zahlreiche papilläre Knötchen von Hanfkorn- bis Halberbsengrösse auf dem Peritoneum der Bauchwand, der Eingeweide, namentlich aber auf und im grossen Netz. Därme gebläht und stark injiciert. Die Kleinbeckenhöhle war ausgefüllt von zwei etwa faustgrossen, knolligen Ovarialtumoren, mit welchen die nach dem Fimbrienende zu stark verdickten und gewundenen Tuben durch nivellierendes Exsudat zu einer einzigen Masse verbacken waren. Zuerst vorsichtige Auslösung und Abbindung der ungemein zerrcisslichen rechtsseitigen, dann ebenso der linksseitigen Geschwulst, dicht am Uterus.

Trockentupfung der Bauchbeckenhöhle, doch Zurücklassung der festhaftenden Exsudatmassen. Schluss der Bauchhöhle.

Verlauf ohne Reaction.

Bei der Entlassung am 21. Tage p. o. war der Douglas sowie die Gegend der Ligaturstümpfe eingenommen von einer harten, diffusen, doch offenbar flachen Masse. — 6 Wochen später fand sich dieselbe bedeutend kleiner, nur noch auf den Douglas beschränkt; Leib flach, weich.

Aussehen und Befinden ausgezeichnet. Es handelte sich somit ganz bestimmt nur um Exsudat, nicht um Neubildung.

Seitdem keine weitere Untersuchung, doch Nachricht, dass sich Frau G. anhaltend durchaus wohl befinde.

Makroskopische Beschreibung (s. Fig. 53 u. 54). Beide Adnexgeschwülste sind annähernd gleich gross und annähernd gleich gestaltet, die Ovarien ungefähr von der Grösse der Niere eines Erwachsenen, durch etwa ein Dutzend blasiger Vortreibungen bis zu Wallnussgrösse drüsig gelappt, teils von frischem Exsudat bedeckt, teils besetzt von einer Anzahl rundlicher und papillärer Knötchen, wie sie am Peritoneum gesessen hatten, sonst von glatter Oberfläche. Die Tuben samt Mesosalpinx waren über die Ovarialgeschwülste weggespannt und, besonders fest am Abdominalende, durch reichliches Exsudat mit ihnen verlötet. Die rechte Tube, welche hier zu näherer Beschreibung gewählt ist, verlief von der Uterinseite her ca. 6 cm lang in welliger Biegung und geringer, gleichmässiger Verdickung bis zu einer gerade die Mitte bildenden, nach oben gerichteten, ca. 1 cm langen Nebentube (s. Fig. 53 *Os* und Fig. 54 *O*). Von da ab schwillt sie stark an und bildet tief eingeschnittene, unregelmässige, teils rundliche, teils cylindrische Wülste, welche in plumpe, kurze, stummelartige Fimbrien auslaufen (s. Fig. 53 *F*).

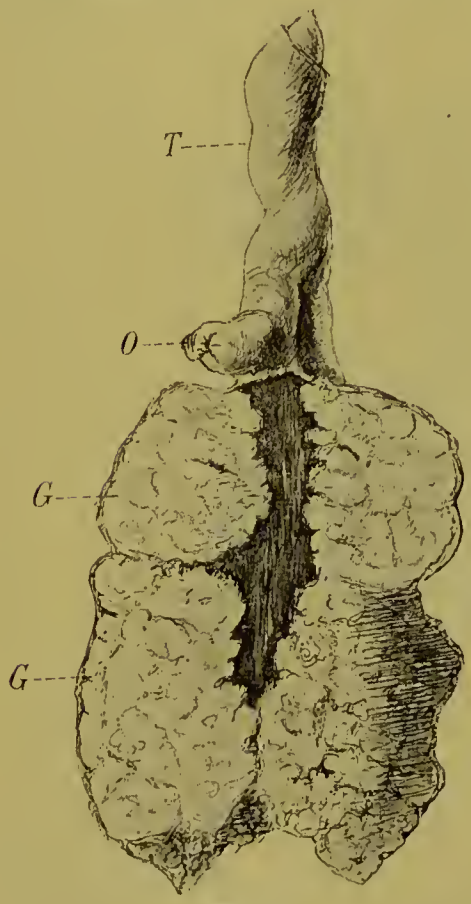

Fig. 54.

T Tube; *O* Nebentube; *G* Geschwulstmassen.

Das Ostium abd. tubae d. ist durch ältere Verwachsung und frisches Exsudat verschlossen. Von hier aus der Länge nach aufgeschnitten, zeigt sie ihre Wand bis auf einen schmalen, noch freien Rest eingenommen von einer höckerig-papillären, in Läppchen angeordneten, schmutzig-weissen, markigweichen Geschwulst, welche bei einer Dicke von 1,5—2,5 cm gerade an der Nebentube Halt macht (s. Fig. 54 *O*). Die Tubenwand ist im Bereich der Geschwulst wesentlich dünner als an der inneren Hälfte der Tube.

Die linke Tube zeigt genau dieselbe Neubildung, nur in etwas geringerer Mächtigkeit.

Das rechte Ovarium zeigt auf dem Durchschnitte teils markige, teils blätterige Beschaffenheit. Freie cystische Räume waren im Inneren nicht vorhanden, sondern nur an der Peripherie und auch hier nur in Gestalt von breiten Spalten und halbmondförmigen Räumen. An dem die Hauptmasse ausmachenden blätterigen

Kern der Geschwulst erkannte man aus bogen- oder kreisförmiger Anordnung bindegewebiger Segmente die Zusammensetzung aus einzelnen früher vielleicht cystischen Räumen. Diese rundlichen Bezirke zeigten ein zierlich damasciertes Stromagerüst mit Einlagerung weisser, markiger Massen, die sich auf Druck leicht auspressen lassen, worauf die schwammige, cavernöse Beschaffenheit noch deutlicher vortritt. Aus einzelnen Räumen kann man mit der Pincette zottige Massen herausziehen, welche ausgelaugten Chorionzotten von Abortiveiern ähneln. In den Randpartieen sitzen erbsen- bis haselnussgrosse cystische Herde, welche ganz von weichen, heringsmilchähnlichen Massen erfüllt sind. Hier sind auch dickere Septa zwischen den cystenähnlichen Räumen vorhanden.

Der weisse abgestreifte Geschwulstsaft ergab verschieden grosse epithheliale Zellen mit grossen, ovalen, oft doppelten Kernen, grosse, ovale, freie Kerne; kleinere grosskernige Zellen, Detritus.

Das linke, etwas kleinere Ovarium, ungefähr von gleichem Bau, nur an der Peripherie mehr rein cystische Räume aufweisend.

Mikroskopische Untersuchung gehärteter Präparate.

Tube. Schnitt nahe der Tubenwand. Schwache Vergrösserung. (S. Taf. IV, Fig. 1.)

Man erkennt bandartig-breite in Schleifen, Bogen, Winkeln verlaufende Züge grosser Zellen mit stark gefärbten grossen Kernen, welche hellere, entsprechend gestaltete, von nicht organisierten Massen erfüllte Räume (D) einschliessen, ausserdem noch von leeren verzweigten Spalten, sowie von verästelten Streifen lockeren zellreichen Bindegewebes (B) durchzogen sind. Die Zellen der bandartigen Streifen liegen stellenweise anscheinend in dichten Haufen, grösstenteils folgen sie einer faltenartigen, gewundenen Anordnung, etwa gleich den Falten eines Corpus luteum oder, weiter hergeholt, den Oberflächenwindungen des Gehirns; wieder an anderen Stellen gehen wie von einem axialen Faden beiderseits gestreckte oder gebogene, zackenartige Papillen ab, in deren Mitte eine kleine Menge helleren Gewebes bemerkt wird.

Die derartig gefalteten Bänder sind knäuelartig durcheinander gewunden, aber doch durch die erwähnten Spalten und Streifen scharf voneinander geschieden.

Bei starker Vergrösserung lösen sich die Bänder auf das deutlichste in lauter einzelne, dicht aneinander gereihte Falten und Windungen auf, welche genau einer Priesterkrause gleichen (vgl. auch Taf. IV, Fig. 3). Die einzelnen Fältchen der „Krause" bergen einen oft kaum wahrnehmbaren Kernstrang aus hellem lockerem Bindegewebe, dem in einfacher, nur scheinbar an vielen Stellen mehrfacher Lage Cylinderepithelien aufsitzen. Streckenweise liegen die Zellwindungen so dicht aneinander, dass von dem axialen Bindegewebe nichts wahrzunehmen ist. Denkt man sich einen an den äusseren Rändern mit Perlen besetzten Priesterkragen dicht zusammengedrückt, so würde man nur die Perlen, nicht aber die inneren Falten wahrnehmen. Ganz ebenso hier, wo die grossen, in Windungen angeordneten Zellen scheinbar Hanfen und Zapfen ohne Zwischengewebe, also Zellnester, Alveolen, bilden, während dieses überall vorhanden und von einer einfachen und dicht zusammengeschobenen Lage von Cylinderzellen überkleidet ist. Die Windungen öffnen sich auch abwechselnd nach der einen und nach der anderen Seite, können somit auch nicht mit nebeneinander gereihten tubulösen Drüsen verglichen werden.

In Fig. 55 ist der Versuch gemacht zwei Systeme von Windungen einzelner Faltenstämmchen, auch zum Vergleich mit der Sprossenbildung bei reinem Papillom schematisch darzustellen. Die Windungen sind hier auseinander gezogen wieder gegeben; man muss sich dieselben dicht zusammengedrängt wie eine zugedrückte Zieh-Harmonika oder einen geschlossenen Fächer vorstellen.

Die grösseren hellen Hohlräume enthalten lediglich Detritus und zerfallende Leucocyten — offenbar geronnenes Sekret, wie es aus den leeren Spalten wohl ausgefallen ist. Die breiteren Bindegewebszüge mit zahlreichen Granulationszellen und Gefässen (B) senden schmälere und immer schmälere Ausläufer aus, welche schliesslich in die Falten des „Priesterkragens" eindringen.

Die verdünnte Tubenwand lässt nur noch Reste von Muscularis erkennen, ihr Bindegewebe ist gleichfalls stark zellig durchsetzt.

Vor allem enthält sie tiefe Einsenkungen derselben gewundenen epithelialen Neugebilde, welche die Hauptmasse der Geschwulst ausmachen.

Die epithelialen Zellen sind an charakteristischen Stellen deutlich cylindrisch mit grossen ovalen, häufig doppelten Kernen, ein oder mehreren Kernkörperchen. An Stellen, welche offenbar weniger der Compression ausgesetzt waren, sind sie scharf conturiert, sonst verschwimmen die Zellgrenzen und man kann nur an der Aufeinanderfolge der Zellkerne die Zellleiber auseinander halten.

Fig. 55.

Bildung der epithelialen Windungen. — *Tu* Tubenwand; *K* Knäuel.

Ovarium.

Hier zeigen die inneren Partieen und die Randpartieen sich durchaus verschieden.

An Schnitten aus dem cavernösen Gewebe der ersteren erkennt man ein hirschgeweihartig reich verästeltes, bindegewebiges Balkenwerk als Gerüst, welches in feinfaseriger Grundlage zahlreiche grosskernige Rund- und Spindelzellen, sowie in den breiteren Balken Nester epithelialer Zellen aufweist. Die Räume zwischen den Gerüstbalken sind dicht erfüllt von grossen epithelialen Zellen, welche aber nur da, wo sie den Bälkchen aufsitzen, als cylindrisch erkennbar sind. Sie bilden nur ausnahmsweise geschlossene alveoläre Räume, sondern stehen mit den Zellhaufen des nächsten Bälkchensystems netzartig in Verbindung. Nur an einzelnen Stellen sah man hier noch Windungen der Epithelien, welche durch mehrere Schichten derselben hindurchgingen, sonst lagen sie anscheinend regellos in grossen Haufen zwischen dem bindegewebigen Balkenwerk.

Das mikroskopische Bild entsprach somit genau dem Adenocarcinoma papillare ovarii von *Pfannenstiel*.

Ganz andere Verhältnisse zeigten Schnitte von der Randzone und Oberfläche des Ovarium. Hier traf man ganz dieselben gewundenen Priesterkrausen, wie wir sie von dem Carcinom der Tuben beschrieben und abgebildet haben (s. Tafel IV, Fig. 2). An einigen derselben waren die Windungen scharf zu erkennen, da hier

offenbar die Epithelien noch einschichtig waren; an anderen waren die Windungen breiter, schlossen sich zu Reihen aneinander, die ihrerseits wieder durch Querbänder geteilt waren (s. Tafel IV, Fig. 2.) Hier bestand deutliche Mehrschichtigkeit des Epithels und waren die Grenzen zwischen diesen nur mehr schwer zu erkennen.

In dem umgebenden lockeren Bindegewebe sah man quer- und schräg getroffene gewundene Zellbänder, sowie vereinzelte wie aus zwei parallelen Lagen bestehende, tubulösen Drüsen ähnliche Schläuche.

Einzelne derselben liessen sich bis zur Oberfläche des Ovarium verfolgen und gingen hier über in das prächtig erhaltene niedrig kubische Keimepithel.

An anderen Stellen der Randzone liessen sich drüsenähnliche Einstülpungen bis zu den Zellwindungen hin verfolgen, in allen Übergängen niedriger papillärer Erhebungen des Epithels bis zur Krausenbildung und den mehrschichtigen kolbenförmigen Verdickungen, ähnlich wie dies auch *Orthmann* von seinem ersten Fall von primärem Ovarial- und secundärem Tubencarcinom abgebildet hat (s. seine Fig. 5).

Damit war mit Bestimmtheit erwiesen, dass die Zellwindungen nicht vom Endothel ausgingen, dass es sich nicht um ein Endotheliom handelte, sondern, dass sie ihren Ursprung vom Keimepithel, vom Epithel *Pflüger*scher Schläuche und dann von Eierstocksfollikeln nahmen.

Wie lässt sich nun die Verschiedenheit der centralen und peripheren Herde erklären? Es handelt sich durchaus nicht um zwei verschiedene Arten, sondern nur Formen der gleichen Neubildung. Hier wie dort muss sie vom Keim- bez. Follikelepithel ausgegangen sein.

Die Hauptdifferenz ergiebt sich für die peripheren Formen aus der Entwickelung in der Follicularzone, für die centrale in der Markzone, im Stroma ovarii. Dort sehen wir Gebundensein an die Follikel, hier regelloses Wachstum, regellose Epithelproliferation.

Die Windungen der peripheren Herde sind dann noch weiter bedingt durch langsamere Wucherung der Epithelien in einem beengten Raum, so dass sie länger einschichtig blieben und unter Krausenbildung den Ausläufern des bindegewebigen Stromas Zeit liessen noch in die Sprossen einzudringen.

Das Charakteristische der Neubildung in der Randzone des Ovariums und in den Tuben, wie es in dieser Weise noch nicht beschrieben worden, ist die ganz eigentümliche Art papillärer Wucherungen in Gestalt von Falten und Windungen, welche wohl berechtigen, sie mit einem besonderen Namen zu belegen, dem eines Carcinoma gyriforme als besondere Abart des Adeno-Carcinoma papillare.

Nach diesen Befunden bedarf es nur weniger Worte zur Begründung, dass hier die Erkrankung der Ovarien das primäre, die der Tuben das secundäre gewesen sei.

Von gröberen Argumenten sprechen hierfür die im Verhältnis schwerere, und daher ältere Erkrankung der Ovarien; die Verlötung der Tuben mit diesen, das Ergriffensein der letzteren genau aufwärts von ihrem Abdominalende.

Vor allem aber zeugen dafür die feineren, mikroskopischen Verhältnisse, welche einesteils erwiesen, dass die eigenartigen Formen des Carcinoma gyriforme ovariellen Ursprungs sein mussten, andererseits

ergaben, dass gleichartige Formen bei primärem Tubencarcinom niemals beobachtet worden sind.

Diese Lösung zu finden, war im vorliegenden Falle nicht leicht und die Versuchung ihn doch als primäres Tuben-Carcinom aufzufassen, nur unter vielen Zweifeln und Skrupeln zu bestehen.

Der oben erwähnte, nur kurz mitgeteilte Fall von *Edebohls* verhielt sich folgendermaassen:

Anämisches cachectisches 45jähriges Fräulein. Seit 8 Monaten Schmerzen, hauptsächlich im Unterleibe mit Stuhl- und Urinbeschwerden. Seit 6 Monaten Schmerzen in der rechten, seit 2 Monaten in der linken Inguinalgegend. Cervix nach unten und vorn verdrängt. Ein rundes Myom der Hinterwand der Cervix und des Corpus füllt mit Uterus und Adnexen die Beckenhöhle beinahe vollständig aus. Tuben und Ovarien mit Mühe zu erreichen, fühlen sich hart und vergrössert an. Zwischen Uterus und linkem Ovarium ein kleiner ovaler Tumor. Probepunktion desselben ergiebt blutiges Serum. — Coeliotomie! Abbindung und Entfernung beider Tuben und Ovarien, die Sitz neoplastischer Veränderungen sind, die mikroskopisch wie ein beginnendes Papillom aussehen. Rechts findet sich auch die Rückwand des Beckens von Neubildungsmassen besetzt. Ausschälung derselben. — Der ovale Tumor links zwischen Eierstock und Uterus erwies sich als ein Packet kleiner Cysten im linken Ligamentum latum mit blutigserösem Inhalt. — Das Myom konnte nicht aus dem Becken hervorgeholt werden, blieb unbehelligt. — Tod an Entkräftung am 9. Tag post operationem. — Mikroskopische Untersuchung von Dr. *Hodenpyl*, Pathologen des St. Francis Hospitals, vorgenommen. Dieselbe ergiebt ein „colloides Adeno-Epitheliom beider Ovarien und Tuben".

In einem anderen Bericht über diesen Fall (Amer. Journ. of Obstetr. 1891. S. 619), ist nur gesagt, dass die Geschwulst der beiden Ovarien die Tuben mit betroffen habe („involving the tubes"), womit genügend ausgedrückt ist, dass diese secundär befallen waren.

Dass auf diesem Gebiete noch weitere Funde gemacht werden können, beweist ein uns in freundlicher Weise von *Westermark* brieflich mitgeteilter Fall:

Bei einer 49jährigen, sterilen Frau werden die beiderseitigen schwer erkrankten und cystischen Adnexe entfernt. Die nähere Untersuchung ergiebt doppelseitige chronische eiterige Salpingitis mit cystischer Erweiterung beider Tuben bis zu Apfelsinengrösse. In dem mit der linken Tube innig verwachsenen Ovarium fand sich ein typisches Cancroid mit Epithelperlen und bindegewebigem Stroma. Eben solche Epithelnester und -stränge fanden sich in den äusseren (anliegenden?) Teilen der Tubenwand. *Westermark* vermutete, dass das Cancroid des Ovarium von einer Dermoidcysten-Anlage in letzterem herstammen möge, war aber nicht in der Lage dies nachweisen zu können.

4. Deciduoma tubae malignum („Epithelioma serotino-choriale tubae" im Sinne von Marchand).

Litteratur. *Ahlfeld.* Ein Fall von Sarcoma uteri deciduocellulare bei Tubenschwangerschaft. Monatsschr. f. Geb. u. Gyn. Bd. I, H. 3, S. 209, mit einer farbigen Tafel. — *Marchand.* Über die sogenannten „decidualen" Geschwülste im Anschluss an normale Geburt, Abort, Blasenmole und Extrauterinschwangerschaft. Monatsschr. f. Geb. u. Gyn. Bd. I, H. 5, S. 419, mit 1 Tafel und 1 Abbildung im Text. — Ibidem Bd. I, H. 6, mit 1 Tafel.

Durch *Ahlfeld* und *Marchand* ist nun auch in der Tube das Vorkommen jener eigentümlichen bösartigen Geschwülste der Decidua, bez. der Decidua serotina festgestellt worden, wie sie seit *Sängers* und *Pfeifer-Chiaris* ersten Veröffentlichungen hierüber (1889) in steigender Zahl und fortschreitender Aufklärung am Uterus beobachtet werden.

Bisher wurden diese Geschwülste für solche der Sarcomgruppe angesehen. Nun hat aber *Marchand*, gerade ausgehend von dem *Ahlfeld*schen Fall, dargethan, dass sie nicht von den bindegewebigen Decidualzellen, sondern von den epithelialen Elementen der Chorioplacentaranlage, nämlich dem Syncytium und der ectodermalen Zellschicht der Chorionzotten ausgingen, also epithealer Natur seien.

Sie nähmen daher ihren Ursprung auch nicht aus von der Decidua vera und reflexa, sondern von der Decidua serotina.

Demgemäss verwirft *Marchand* die bisherigen Bezeichnungen, geriet aber auch noch nicht über eine ganz neutrale andere Benennung, nämlich einer „serotinalen Geschwulst", hinaus. So befinden wir uns zur Zeit in der seltsamen und misslichen Lage bei der Erschütterung, welche die bisherigen Auffassungen durch die glanzvolle *Marchand*sche Arbeit erfahren haben, bei dem Fehlen des „Audiatur et altera pars" der früheren und künftigen Untersucher, keine feststehenden, allgemein anerkannten Namen für diese Geschwulstart zu besitzen. Da wir uns aber augenblicklich noch nicht entschliessen können, der Annahme, dass, wenigstens in gewissen Fällen, die bindegewebigen Decidualzellen doch beteiligt sein könnten, gänzlich zu entsagen, so überzeugend sonst die Darlegungen von *Marchand* lauten, so bleibt in dieser gegenseitigen Verlegenheit hier nichts übrig, als vorläufig die alte, neutrale Bezeichnung „Deciduoma malignum" wieder hervorzuholen und ihr eine zweite genau im Sinne *Marchands*, dessen Beschreibung wir strikte zu folgen haben, gehaltene und seine Auffassung streng wiedergebende Benennung, nämlich die eines „Epithelioma serotino-choriale" beizugeben.

Krankengeschichte. Klinischer Teil, von Prof. *Ahlfeld*.

Ein 17jähriges, kräftiges Mädchen, das früher immer regelmässig menstruiert war, litt seit $^1/_2$ Jahr an unregelmässigen Blutungen von längerer Dauer und kürzeren Intervallen, welche auch einmal ohne Unterbrechung 3 Wochen anhielten. Das Blut war stets flüssig, ohne Gerinnsel. Nach 8tägiger Bettruhe, kurzdauerndes Aufhören der Blutung, dann mit einem Male, nach wehenartigen Schmerzen, sehr bedeutender Absturz von grösstenteils geronnenem Blut. Am 14. Juni 1894 Aufnahme in die Marburger Frauenklinik. Dicht hinter dem Scheidencingang fand sich in der vorderen Wand der Scheide eine wallnussgrosse Hervorragung, mit einer für die Fingerspitze durchgängigen Öffnung und fetzigen Rändern, welche in eine seichte, mit weichen polypösen Massen ausgefüllte Höhle führte. Der in die Scheide hineinragende, druckempfindliche Tumor setzt sich etwa hühnereigross hinter der Sympshyse nach oben fort. Ausschabung der Geschwulsthöhle, Tamponnade! Einige Tage später nochmalige Ausschabung und ferrum candens. Inzwischen

war ein zweiter, kleinerer Tumor links vom Harnröhrenwulst aufgetreten, noch nicht ulceriert und von blauroter Oberfläche. Ausräumung, ferrum candens! Auch Ausschabung der Uterushöhle, welche nichts Abnormes ergab. — Danach septische Symptome unter Temperatur- und Pulssteigerung. 5 Tage später bildete sich eine pralle Geschwulst über der Symphyse zugleich mit Schmerzen im linken Knie und in der linken Schulter, woselbst Fluctuation wahrzunehmen war. Unter Narkose Incision dieser Stelle und Entleerung von Eiter, in welchem Streptococcen enthalten waren. Zugleich war nun links und hinter dem Uterus ein umfänglicher walzenförmiger, nicht sehr harter Tumor zu fühlen, welcher sich mit dem Uterus auf- und abbewegen liess, aber doch an der Beckenwand mässig fixiert war. Am Tage nach dieser Untersuchung schwere peritonitische Erscheinungen. Daher Cöliotomie, um den, wie angenommen wurde, durch Perforation der oben erwähnten prallen, offenbar eiterhaltigen Geschwulst in die Bauchhöhle entleerten Eiter womöglich abzulassen. Tod vor Vollendung der Operation unter asphyctischen Erscheinungen (Äther-Narcose), 6 Monate nach Beginn der ersten Krankheitserscheinungen.

Pathologisch anatomischer Teil, von Prof. *Marchand.*

Die bei der Narcosenuntersuchung festgestellte walzenförmige Geschwulst links und hinter dem Uterus stellte sich als die in eine faustgrosse, mit dem Netz, Uterus, Harnblase u. s. w. verwachsene Geschwulst verwandelte linke Tube heraus. Aus einem Einriss entleerte sich trübe, bräunliche Flüssigkeit in die Bauchhöhle.

Die Tube lässt sich vom Uterus ab mehrere Centimeter weit verfolgen, bildet dann erst unter starker Krümmung und Erweiterung die Geschwulst. Ihre derben schwieligen Wandungen umschliessen eine unregelmässige Höhle, welche mit bröckelig-zottigen, an zerfallenes Placentargewebe erinnernden Massen erfüllt waren. Sonst eiterige Peritonitis und allgemeine Anämie.

Keine weiteren Metastasen.

Schon jetzt wurde angenommen, dass es sich um eine frühzeitig unterbrochene, linksseitige Tubenschwangerschaft handelte mit Entwickelung einer Geschwulst innerhalb des Tubensackes, von welcher die Metastase in der Scheide ausgegangen war.

Die mikroskopische Untersuchung ergab sowohl für die Geschwulst wie für die Scheidenmetastase ein reich verästeltes Balkenwerk einer homogenen, von zahlreichen eingestreuten, grossen, ovalen Kernen, von Vacuolen, sowie von Capillaren-ähnlichen mit Blut gefüllten Hohlgängen durchsetzte Protoplasmamasse, welche als echtes, vom umgewandelten Tubenepithel oder dem davon abstammenden äusseren Chorionepithel herrührendes (mütterliches) Syncytium anzusehen war. Das syncytiale Balkenwerk war innig durchflochten von polygonalen, epithelähnlichen ohne Zwischensubstanz dicht aneinander stossenden Zellen, welche aber, trotz ihrer Ähnlichkeit mit solchen, keine Decidualzellen vorstellten, sondern als von dem fötalen Ectoderm abstammende epitheliale Zellen anzusprechen waren.

Von Anhäufungen von Decidualzellen unterschieden sie sich ganz besonders durch gänzlichen Mangel von Gefässen, welche bei letzteren als bindegewebiger Natur nie fehlten.

Aus diesen beiden Bestandteilen, welche auch das normale Epithel der Chorionzotten bilden, dem Syncytium und den ectodermalen Zellen setzte sich daher im wesentlichen die Geschwulst zusammen und eben deshalb wird vielleicht auch die uns einstweilen gewählte Bezeichnung der Geschwulst keine provisorische bleiben.

Anmerkung. Bei dieser Gelegenheit wollen wir eine kurze, gewiss interessante Bemerkung einschalten über die Lebensdauer der Decidualzellen. Über die

Persistenz solcher nach Aborten und rechtzeitigen Geburten hatte zuerst *Küstner* berichtet, *Pestalozza* und *Perske-Fränkel*, dass sie 15—20 Monate als solche erhalten bleiben könnten, ohne geschwulstartig zu wuchern. *Sänger* beobachtete folgenden Fall: 1888 rechtsseitige, tubare Molenbildung unter allen klassischen Symptomen, abwartend behandelt und ausgeheilt. 1894 linksseitige Graviditas tubo-abdominalis VI. mensis. Totalexstirpation von Tube und Fruchtsack. Im Lumen der bei dieser Gelegenheit mit entfernten verdickten rechten Tube fand sich ein Netzwerk verdickter aus den Tubenfalten hervorgegangener Trabekel, sowie freie verdickte Kolben, welche Inseln und Kuppen unzweifelhafter Deciduazellen aufwiesen. Unter Abweisung der Erklärung, dass diese unter dem Einfluss der zweiten Tubenschwangerschaft entstanden seien, muss angenommen werden, dass sie noch von der ersten herrühren, somit ein Alter von 8 Jahren besassen. Die Persistenz allein ist freilich nicht hinreichend, um Anlass zur Geschwulstbildung abzugeben. Es dürfte daher diese Beobachtung auch nicht dazu benützt werden, zu behaupten, Deciduazellen könnten überhaupt nicht Ausgang von Geschwulstbildung werden.

Auf die feinen und erschöpfenden Details der mikroskopischen Beschreibung und die hierauf gebaute Begründung der neuen Auffassung *Marchands* hier weiter einzugehen, müssen wir uns versagen.

Es wird schwer sein dagegen aufzutreten, und nur auf Grund weiterer Untersuchungen könnte es geschehen.

Das Bekanntwerden fernerer Fälle dieser Art von seiten der Tube wird, ebenso wie vom Uterus, nachdem einmal die Aufmerksamkeit darauf gelenkt wurde, nicht ausbleiben. Wir möchten daher schon aus dem ersten Fall eine praktische Nutzanwendung ziehen, nämlich hierin einen Grund mehr zu sehen für die grundsätzlich active Behandlung der Tubenschwangerschaft bez. auch des tubaren Abortus und der tubaren Molenbildung, ferner für eine regelmässige genaue Untersuchung solcher — auf serotinale Geschwulstbildung.

5. Sarcoma mucosae tubae.

Litteratur. *Gottschalk.* Primäres Tubensareom. Centralbl. f. Gyn. 1886, S. 727. — *Janvrin*[1]). Myxo-sarcoma of the Fallopian Tube. New-York Med. Journal. June 1889, p. 609. — *Jones.* Three Cases of Myeloma (Sarcoma) of the Fallopian Tube. American Journal of Obstetries 1893, 2, p. 324. — *M. Sänger.* Sarcoma tubarum papillare. Verhandl. d. Gesellsch. f. Geburtshülfe zu Leipzig. 1890—91, S. 30. — *E. Senger.* Über ein primäres Sarcom der Tuben. Centralbl. f. Gyn. 1886, S. 601.

Ganz im sonstigen Frequenzverhältnis der Sarcome der einzelnen Abschnitte des Sexualorgans zu den Carcinomen sehen wir auch hier das Carcinomae tubae und zwar etwa um das Fünffache überwiegen.

Es sind überhaupt nur 3 Fälle von Schleimhaut-Sarcom der Tube, nur 1 Fall von Sarcom der Tubenwand veröffentlicht worden und von diesen wurde gerade der erst bekannt gewordene von *E. Senger* von

[1]) Fall *Janvrin* siehe unter Geschwülsten der Tubenwand.

Tabelle III.

Sarcoma tubae.

Nr.	Alter etc.	Hauptsymptome. Klinische Diagnose	Ergebnisse d. Operation	Charakter der Geschwulst	Befallensein anderer Teile	Operateur	Quelle	Bemerkungen
1.	59 J.	An Diabetes gestorben. Intra vitam angeblich keine Symptome einer Unterleibserkrankung.		Beide Tuben mit je 2 durch eine Einschnürung getrennten Erweiterungen, die mit papillomatösen Massen gefüllt waren, rechts bis zu Bohnengrösse. Die stärkste Erweiterung der linken Tube ist taubeneigross, mit einem polypenartigen Auswuchs an der vorderen Wand. In den Tubensäcken sonst etwas bräunliche Flüssigkeit. Rundzellensarcom ausgehend von der Tubenschleimhaut mit „drüsigen“ Elementen.	Kleine Metastase im Douglas. Beide Tuben ergeben frühere Pansalpingitis. Ausserdem pelioperitonitische Stränge vorhanden.		*Senger* l. c.	Zufällig entdeckt bei der Section (Pathol. Institut in Breslau unter *Ponfick*).
2.	37 J. verh. 3 mal geb.	Seit 3 Monaten heftige Sehmerzen in der rechten Seite des Unterleibes. Rechts vom Uterus ein walnussgrosser, nach hinten zu noch ein etwa apfelgrosser Tumor zu fühlen, im Douglas unregelmässige, kleine, derbe Knoten.	† am 4. Tag nach der Operation (ohne septische Erscheinungen).	Der apfelgrosse Tumor war eine zwischen Ovarium und Beckenwand sitzende Blutcyste. Der walnussgrosse Tumor ergab sich als die rechte Tube u. barg ein kleinzelliges Spindelzellensarcom der Tubenschleimhaut.	Metastasen im Douglas.	*L. Landau*	*Gottschalk* l. c.	Ein mit herausgesehnittenes Stückchen der Metastasen im Douglas ergab ebenfalls ein „kleinzelliges Spindelzellensarcom“.

3.	42 J. Seit 18 J. verh., steril.	Seit Jahren profuse Menstruation, periodisch wässeriger Ausfluss. 3 mal schwere, etliche leichtere Attacken von „Unterleibsentzündung“. Seit $^1/_2$ Jahre Stärkerwerden des Leibes. Abmagerung, Anämie, Cachexie. — Leib aufgetrieben; links bis zum Hypochondrium ein praller, unempfindlicher, unverschieblicher Tumor zu fühlen ete. Diagnose: Cystoma parovarii sin. intraligament., doppelseitige chron. Adnexerkrankung. Hydro-(Pyo?)-salpinx sin. Chronische Pelioperitonitis.	Genesung. Starb $^1/_2$ Jahr später an Recidiv.	Beide Tuben geschwellt, die linke am stärksten, gleich einer Dünndarmschlinge. Die Tuben mit papillären, von der Schleimhaut ausgehenden Neubildungsmassen angefüllt. Klein-rundzelliges Sarcom der Mucosa tubae, teils in Gestalt pilzartiger Papillome, teils diffus auf die Museularis übergreifend.	Cystoma „parovarii“ sin. Residuen früherer Pansalpingitis u. Pelioperitonitis.	*M. Sänger*	*Sänger* l. c. u. S. 286.

Doran und *Fearne* als sehr wahrscheinlich, doch ungerechtfertigterweise zu den Carcinomen gehörig, angesehen.

Das vorliegende Material ist natürlich viel zu klein, um allgemeine Schlüsse daraus ziehen oder gar eine Einteilung nach Abarten treffen zu können. Es sollen daher auch nur die bisher bekannten Fälle hier angeführt und zueinander in Beziehung gebracht werden.

Zu diesen gehört auch der von *M. Sänger* bereits früher kurz veröffentlichte Fall, der zunächst schon darum nochmals gebracht werden soll, als die inzwischen durchgeführte, genaue mikroskopische Untersuchung ein von dem früheren, vorläufigen, abweichendes Ergebnis gehabt hat.

Eigener Fall. Krankengeschichte.

Die 42jährige, seit 18 Jahren in steriler Ehe verheiratete Pat. hat dreimal schwere, dann noch etliche Male leichtere Attacken von „Unterleibsentzündung" durchgemacht. Seit etwa $^1/_2$ Jahr Stärkerwerden des Leibes, nach einem Fall auf die linke Seite. Die schon seit Jahren profuse Menstruation seitdem noch mehr verstärkt, doch in regelmässigen Intervallen von 3 Wochen. In der Zwischenzeit wässeriger Ausfluss.

Frau sehr abgemagert, anämisch, von cachectischem Aussehen. Leib ungleichmässig aufgetrieben von einer vorzugsweise die linke Bauchhälfte bis zum Hypochondrium hinauf ausfüllenden, prall-elastischen, unempfindlichen, unverschieblichen Geschwulst, die vom Nabel abwärts auch das rechte Hypogastrium auf etwa Handbreite einnimmt. Von rechts-unten nach links-oben läuft über dem Tumor weg ein rundlicher, etwa fingerdicker Strang. — Uterus weit nach rechts gedrängt durch den das linke Scheidengewölbe tief herabbuchtenden Tumor, anteflectiert, fixiert, nicht vergrössert. Starke, schleimig-eiterige, geruchlose Absonderung. Rechtsseitige Adnexa nicht tastbar, in Adhäsionen eingehüllt. — Diagnose: Cystoma parovarii sin. intraligamentosum, doppelseitige chronische Adnexerkrankung, Hydro-(Pyo?)-salpinx sinistra, chronische Perioperitonitis. — Cöliotomie (am 26. November 1891). An der Kreuzung von 2 Gefässlagern zu erkennen, dass die Geschwulst retroperitoneal liege. Durch Trokar 2 Liter trüb-bräunlicher Flüssigkeit entleert. Nach Abbindung von Dünndarmadhäsionen Hervorziehung der oberen Cystenkuppe samt linker Tube. Diese verlief bogenförmig nach oben-aussen und schwoll nach dem verschlossenen Abdominalende immer mehr an, so dass das letzte Drittel den Umfang einer Dünndarmschlinge annahm. Sie war von durchweg geradezu harter Consistenz. Doppelte Unterbindung und Durchbrennung der linken Tube am Uterushorn. Nach Spaltung des sehr dünnen Bauchfellüberzuges wurde die Cyste alsdann auszuschälen versucht. Bald aber verlor sich das Peritoneum an ihrer Rückwand vollständig und zahlreiche derbe, bei ihrer Lösung stark blutende Darmadhäsionen zogen direkt zur Cyste, welche sich tief in das Septum rectovaginale und in das retroperitoneale Bindegewebe eingegraben hatte. In Anbetracht, dass Pat. einen stärkeren Blutverlust nicht vertrug und es nicht möglich war, den durch vollständige Ausschabung der Cyste entstehenden Raum durch Peritoneum abzuschliessen, wurde die Cyste tief unten in mehreren Partien abgebunden und reseciert, der relativ schmale, gefaltete Stumpf gebrannt und versenkt. — Die rechte Tube war samt Ovarium in zahlreiche feste Verwachsungen eingebettet; aus diesen gelöst und hervorgezogen, zeigte sie Destillierkolbenform, war vom Uterinende nach dem verschlossenen Abdominalende bis zu Daumendicke angeschwollen. Abbindung. Thermokauter. Schluss der Bauchwunde.

Vor Eröffnung der Tuben wurde angenommen, dass es sich um eine doppelseitige chronische Pyosalpinx mit starker Verdickung der Tubenwand handle. Als nun die linke Tube von der Pars uterina her der Länge nach eröffnet wurde, zeigte sich als überraschender Befund, dass dieselbe von weichen, papillären Neubildungen erfüllt war. Pilzartig gestielt, ähnlich spitzen Condylomen doch mit mehr gerundeten, nicht so zerklüfteten Zacken sassen etwa ein Dutzend dieser markigen Papillome zerstreut in der Pars uterina und Media tubae von der Grösse einer Erbse bis zu der einer Haselnuss. (S. Fig. 56.)

In der Pars abdominalis drängten sie sich ganz dicht zusammen und durchsetzten hier auch in Gestalt von weichen, markigen Infiltraten fast bis zu Centimeterbreite die stark verdickte Tubenwand.

In der rechten Tube (S. Taf. IV, Fig. 4) sassen weniger Papillome, dafür aber in deren Pars abdominalis eine einzige, dünn gestielte, aus mehreren höckerigen Knollen zusammengesetzte Geschwulst von 3 cm Länge, 1,5 cm Breite.

Der Verlauf nach der Operation war normal. Entlassung nach 3 Wochen.

Fig. 56.

Sarcoma papillare tubae sin.

C Cyste; *O. a. t.* Ostium abd. tubae; *O. u. t.* Ostium uterinum tubae; *Tp* papilläre Sarcomwucherungen der Tubenschleimhaut; *Ts* Sarcomatöse Wucherungen auch der Tubenwand.

Trotzdem nunmehr die menstruale Blutung — das linke Ovarium war nicht entfernt worden — sich bis Mai 1892 4-wöchentlich und spärlicher als früher zeigte, so kam es bei der Pat. doch zu keiner rechten Erholung. Laut Bericht des behandelnden Arztes liessen sich von April an seitlich am Uterus höckerige Knollen tasten, die Leistendrüsen schwollen an; dazu kamen dann stärkere blutige und wässerig-schleimige Abgänge aus dem Uterus, Meteorismus etc. mit raschem Kräfteverfall. Anfang Juni erlag die Kranke. Keine Autopsie.

Mikroskopische Untersuchung.

Schnitte durch einen der grösseren papillären Knoten ergeben zwei auf das Innigste durcheinander geflochtene zellige Elemente. Regellose, dicht gedrängte Haufen grosskerniger, doch kleiner Rundzellen (nicht ganz von Grösse der kleineren Form von Leucocyten) umschlossen kolbige, zapfenförmige Gebilde sowie rundliche alveolenähnliche Haufen aus epithelialen Zellen, welche sich teils scharf von den kleinen Rundzellen abhoben, teils mit verwaschenen Grenzen in diese übergingen und dann stellenweise so, als ob die Rundzellen in das Innere der Zapfen eindrängen. An einzelnen Stellen fanden sich auch deutliche gewundene, mit langen cylindrischen Epithelien überkleidete Papillen neben einem oder mehreren Zapfen, doch nur ganz vereinzelt. Das kleinzellige Gewebe überwog weitaus. Die

geschilderten epithelialen Zapfen und Papillen fanden sich nur ganz vereinzelt.

Die Ränder der Geschwulst verliefen teils in Gestalt plumper, kolbenähnlicher Papillen, teils in der langer, auch verästelter, schmaler Zotten. Diese Papillen wiesen grösstenteils ein noch wohlerhaltenes niedrig-cylindrisches Epithel auf, welches sich streckenweise von der Unterlage abhob: hier bestand in beträchtlicher Breite eine ganz besonders starke Anhäufung von Rundzellen, ohne alle epithelialen Elemente.

Die vorerwähnten Zotten bestanden ausschliesslich aus teils dicht zusammengedrängten, teils in helles, fein fibrilläres Bindegewebe eingelagerten spärlicheren Rundzellen. Züge ebensolchen, streckenweise breiteren und mehr faserigen Bindegewebes durchzogen als verästelte Septa die Hauptmasse der Geschwulst und zerteilten sie in einzelne Lappen. Im Innern derselben bestand, von den spärlichen epithelialen Zapfen und Papillen abgesehen, durchaus keine weitere papilläre Anordnung, sondern nur regellose Anhäufung jener kleinen Rundzellen innerhalb einer hellen, spärlichen (durch Gerinnung) fein reticulierten Grundsubstanz.

Die Untersuchung der Tubenschleimhaut in einiger Entfernung einer Geschwulsterhebung ergab an Stelle von Tubenfalten nur niedrige, hügelartige Erhebungen, überkleidet von langen, doch flimmerlosen Epithelien, unterhalb welcher die Schleimhaut in breiter Zone auf das Dichteste von jenen kleinen Rundzellen durchsetzt war. Epitheliale Einsenkungen fehlten hier durchaus.

Die durch (frühere) Salpingitis interstitialis stark verdickte Tubenwand zeigte da, wo sie von der Neubildung ergriffen war, zwischen den teils auseinandergedrängten, teils in Aufzehrung begriffenen Zügen von Muskelfasern und Bindegewebe dreierlei Arten von herdförmigen Zellenhäufungen: a. spärliche und kleine Haufen epithelialer Zellen ganz augenscheinlich in Lymphspalten gelegen; b. zahlreiche und grosse Haufen jener kleinen, grosskernigen Rundzellen und c. Mischungen beider, und so, dass die Rundzellen sowohl die epithelialen rings umgaben wie auch zwischen dieselben eindrangen.

Je näher an die eigentliche Geschwulst heran, um so mehr nahmen die kleinzelligen Herde an Zahl und Ausdehnung zu, um dann in die diffuse Masse der Geschwulst-Rundzellen aufzugehen. —

Nach dieser hiermit zu ihrem Ausgangspunkt zurückgekehrten objectiven Beschreibung des mikroskopischen Befundes handelt es sich zweifellos um ein kleinzelliges Rundzellen-Sarcom der Tubenschleimhaut, doch mit entschiedener Beteiligung epithelialer Elemente.

Könnte man in Bezug auf die beschriebenen Papillen und Zapfen des Geschwulstinnern wohl denken, dass sie lediglich epitheliale Reste früherer Tubenfalten vorstellen, indem die doch offenbar im bindegewebigen Stroma der letzteren aufgetretene, sarcomatöse Rundzellwucherung thatsächlich die Falten zersprengte und deren Epithelbekleidung bis auf vereinzelte Endspitzen aufzehrte, so verlangt das Verhalten der Neubildung innerhalb der Tubenwand eine andere Deutung. Es muss sich hier unbedingt um ein Eindringen, um eine Verschleppung auch von epithelialen Elementen handeln und liegt es sehr nahe anzunehmen, dass eben die abgeschnürten und zersprengten Epithelien der Tubenschleimhaut durch die Lymphbahnen in die Tubenwand verschleppt wurden und hier krebsalveolenähnliche Herde bildeten.

Nur in dieser, die active Beteiligung der epithelialen Elemente sehr einschränkenden Auffassung möchten wir hier von Sarco-Carci-

noma sprechen. Im wesentlichen handelte es sich um ein kleinzelliges Rundzellensarcom.

Bei der noch grossen Unklarheit über den Begriff des Sarco-Carcinoms und Carcino-Sarcoms, welcher schliesslich nur von Fall zu Fall durch genaue, mikroskopische Untersuchung zu entscheiden ist, glauben wir auch hier demgemäss verfahren zu sein, indem wir den carcinomähnlichen Heerden der Geschwulst den Anteil zuweisend welchen sie zu beanspruchen haben dürften — nicht mehr.

Von den beiden anderen Fällen von Sareom der Tubenschleimhau, ist nur der von *Senger* mikroskopisch genauer beschrieben worden.

Ein Vergleich mit dem unsrigen ist nicht nur an sich von Interesse, sondern wir glauben auch umgekehrt in den Stand gesetzt zu sein, gewisse Punkte, welche *Senger* an seinem Falle rätselhaft erscheinen, durch den unsrigen aufzuklären.

Er erkannte seinen Fall gleichfalls als kleinzelliges Rundzellensareom, aber — und das war ihm sehwer zu deuten — mit Beteiligung „drüsiger" Elemente. „An manchen Stellen der grossen Geschwulstknoten," sagt er, „erscheinen dort, wo die Sareomneubildung in das straffe Binde- und Muskelgewebe der Tubenwandung hineinbricht, Geschwulstzellen und -stränge zwischen dem Bindegewebe, so dass man fast Carcinombilder vor sich zu haben meint. Allein es ist nur — — Sareomgewebe, welches in die Lymphräume resp. Lymphspalten vorgedrungen ist." Dann weiter — — „es finden sich in das Sareomgewebe verstreut deutliche tubulöse, mit hohem einfachen Cylinderepithel bekleidete und mit einer Membrana propria versehene Kanäle (!), also ganz deutliche Drüsenschläuche (!)" — — Ferner „da die Tubenschleimhaut keine Drüsen besitzt, so konnte man annehmen, dass das Cylinderepithel der Mucosa selbständig zu Drüsen gewuchert sei."

Dies dünkt ihm sehr unwahrscheinlich, er möchte daher eher glauben, dass „die obige Drüsenwucherung ihren Ursprung von den gewucherten Drüsen des Parovariums genommen habe". Das Sareomgewebe war aber doch das „Prävalierende des ganzen Tumors", weshalb er ihn einfach als Sareom bezeichnet habe. Legte man aber auf die „Drüsengebilde" Wert, so könne man den Tumor auch, nach *Ziegler*, als „Adeno-Sareom" bezeichnen.

Diese Erklärung *Sengers* ist in wahrem Sinne des Wortes weit hergeholt. Es bedarf des Parovarium nicht im mindesten, um die vermeintlichen „Drüsengebilde" zu erklären.

Wir wissen eben, dass jene „tubulösen Canäle" keine „Drüsenschläuche" gewesen sind, sondern, worauf *Eberth* und *Kaltenbach* schon hingewiesen hatten, papilläre Gebilde, dendritische Endausläufer, von ob sonst normalen oder krankhaft veränderten Tubenfalten. Dies einmal festgestellt, ergiebt sich eine hohe Uebereinstimmung des *Senger*schen Falles mit dem unsrigen. Die Metastase im Douglas enthielt denn auch keine epithelialen Elemente, war ein reines Sarcom.

Jedenfalls ist *Dorans* Annahme, dass es sich dabei doch um ein Carcinom gehandelt habe, nicht zutreffend.

In beiden Fällen lag Sarcom vor, nur mit Beimengung epithelialpapillärer Elemente.

Von dem Falle *Gottschalks* erfahren wir nur, dass der Tumor ein „kleinzelliges Spindelzellen-Sarcom" der Schleimhaut gewesen sei.

In Bezug auf die Unverwertbarkeit der 3 Fälle von „Myeloma" tubae — so möchte er wegen seiner gewöhnlichen markigen Beschaffenheit das Sarcom benannt wissen — von *Charles Dixon Jones* können wir uns nur *Fearne* anschliessen.

Es ist ein starkes Stück, einige uralte Spirituspräparate unbekannter Herkunft gleich als 3 Specimina einer so äusserst seltenen Erkrankung hinzustellen, wie es das primäre Tubensarcom ist.

Der Fall von *Janvrin* ist bei den Geschwulsten der Tubenwand untergebracht.

Die äussere, makroskopische Ähnlichkeit der papillären Sarcome und Carcinome, namentlich der diffusen und diffus-knotigen Form der letzteren, ist eine so grosse, dass eine Entscheidung, welche von beiden Geschwulstarten vorliegt, nur durch genaue mikroskopische Untersuchung festgestellt werden kann, welche wegen des Vorkommens von Mischgeschwülsten eine besonders schwierige werden kann.

Ganz in Übereinstimmung mit den Verhältnissen beim Carcinoma tubae ersteht auch das Sarcoma tubae auf dem Boden chronischer Endo- und Pansalpingitis.

II. Geschwülste der Muscularis
(samt intermusculärem Bindegewebe).

a. Myome und Fibrome.

Litteratur. *Fabricius.* Über Myome und Fibrome des Uterus und deren Einfluss auf die Umgebung etc. Beitr. z. klin. Med. u. Chir., herausgeg. v. Red.-Comité d. Wien. klin. Wochenschr. Heft 11. 1895. Wien, Braumüller. — *Myrtle.* Fibro-cartilaginous tumour in the left Fallop. tube. The monthly journ. of med. Sc. Edinburgh 1849. — *Pilliet.* In den Berichten d. Soc. anatomique de Paris, Juli 1894. S. 554. cf. auch Centralbl. f. Gyn. 1895, Nr. 1 und bei *Reymond.* — *Schwartz.* Fibromyome de la trompe utérine droite à son origine. Soc. obst. et gyn. de Paris, Annal. de Gyn. XXXIII. 1890. p. 380. — *Simpson*, Sir J. Clinical Lectures on the Diseases of Women. Edinburgh 1878. — *Spaeth.* Ein Fall von Fibroid des Eileiters. Zeitschr. f. Gebh. u. Gyn. XXI. S. 363.

Vgl. auch: *Coe and Wylie*, Dis. of the Fall. tubes; Amer. Syst. of Gyn. Vol. II; *Hennig, Meckel* (Handb. d. path. Anat. 1888); *Klob, Rokitansky, Scanzoni, v. Winckel* Lehrb. d. Frauenkrankh. II. Aufl. 1890).

Immer und immer wiederholen sich, besonders in den älteren Lehr- und Handbüchern der pathologischen Anatomie und Gynäkologie, die gleichen Angaben über das Vorkommen kleinerer fibröser Tumoren der Tubenwand „von Erbsen- bis Bohnengrösse", einfach oder mehrfach, „auf der Innenfläche des hydropischen Tubarsackes" (*Rokitansky*), wie unter der Serosa und diese vortreibend u. s. w.

Aus einzelnen Beschreibungen, wie bei *Klob*, erhellt deutlich, dass hier auch hypertrophische Verdickung der Tubenwand, wie sie von *Kaltenbach*[1]) genauer geschildert wurde, mit zu den „Bindegewebsneubildungen" gerechnet wurde.

Doch unterscheidet gerade *Klob* daneben noch „umschriebene Wucherungen, meistens in Form fibromuscularer oder rein fibröser Tumoren", welche niemals beträchtliche Grösse erreichten. Die weitere Hinzufügung, dass sie meistens in den äusseren Schichten der Wand sässen, geschwulstartig vorragten und selbst gestielt von den Tuben herunterhingen, macht ihre Natur als „fibromusculäre Tumoren" wieder zweifelhaft. Auf weitere Verwechslungen der letzteren mit der „Salpingitis nodosa", mit der „Salpingitis myo-cystica", wofür eben *Fabricius* neue Beispiele erbracht hat, ist, wie dies auch schon von *Reymonds* Seite selbst geschah, früher verwiesen worden (s. S. 242).

Beschreibungen aus noch entlegenerer Zeit und in einer heute kaum mehr verständlichen anatomischen Sprache, wie die von *Meckel* und *Young Myrtle* mögen wohl hierher gehörige Geschwülste gewesen sein, aber es wäre unnütze Deutelei näher darauf einzugehen.

Alles in allem ergiebt sich schon hieraus, dass echte und sichere Fybromyome der Muscularis tubae doch sehr grosse Seltenheiten sind, wohl noch grössere als Darmmyome.

Wir konnten überhaupt nur 5 Fälle ausfindig machen und von diesen sind nur 2 genauer beschrieben, die Fälle von *Spaeth* und *Fabricius*. Der in allen Lehrbüchern erwähnte Fall *Sir J. Simpson*'s von einem kindskopfgrossen sogar gestielten Myom der Pars uterina tubae ist nur abgebildet, aber keineswegs ausführlich beschrieben worden. Die Präparate der Fälle von *Schwartz* und *Pilliet* sind nur demonstriert, aber gleichfalls nicht näher beschrieben worden.

Es heisst von *Schwartz*s Fall:

„Fibromyom der rechten Tube an ihrer Abgangsstelle. Laparotomie. Abtragung, Heilung. Das Präparat von der Grösse eines Eies entstammt einer 54jährigen Frau, welche noch menstruierte und unabhängig von den Blutungen an hystero-epileptischen Anfällen litt, die nach der Operation aufhörten."

Ferner von *Pilliet*s Fall:

„Fibromyom der rechten Tube. Patientin war wegen doppelseitiger Salpingitis operiert. Die rechte Tube barg in ihrem mittleren Teil ein haselnussgrosses Myom, nur bestehend aus glatten Muskelfasern und Bindegewebe."

Trotz aller Kürze ist hier wenigstens der histologische Charakter der kleinen Geschwulst bestimmt angegeben.

Der von *Prochownik* operierte, von *Spaeth* sehr eingehend, am eingehendsten von allen, beschriebene Fall unterschied sich in seinem klinischen Verhalten und nach dem Gange der Operation nicht von

[1]) Centralbl. f. Gyn. 1885. Nr. 43.

anderen schweren, durch besonders derbe und massenhafte Verwachsungen ausgezeichnete Adnexerkrankungen.

Wir geben daher sogleich kurz den anatomischen Befund wieder:

Das Präparat ist ein rundlicher, etwa $5^1/_2$ cm langer, $4^1/_2$ cm breiter und 4 cm dicker Tumor der linken Tube. Serosa verdickt, theilweise zerfetzt. Derselbe sitzt in dem lateralen verschlossenen Teile der Tube; von Fimbrien ist nichts mehr zu sehen. Das uterine Ende etwas dilatiert und verdickt. Das linke Ovarium, klein-cystisch degeneriert, mit der Tubengeschwulst fest verlötet. Die rechten Adnexe wegen eines noch vorhandenen Myoma uteri mitentfernt, normal, ohne Verlötungen. Mikroskopisch zeigt sich eine riesige Verdickung der Tubenwand und zwar sowohl durch bindegewebige wie musculäre Elemente, einem Fibromyom des Uterus zum Verwechseln ähnlich. Die Schleimhaut der Tube nur wenig verdickt, ihre Falten ausgeglättet. Auch entzündliche und hypertrophische Verdickung der Tube habe nicht vorgelegen. So resumiert denn *Spaeth* folgendermassen: „Wie aus der Krankengeschichte ersichtlich, war gleichzeitig ein subseröses und ein kleines intraparietales Fibroid der Gebärmutter vorhanden und wir können nicht umhin, nachdem wir alle entzündlichen Processe makro- und mikroskopisch auszuschliessen in der Lage waren, den Fall als eine echte Fibromatosis der aus den *Müller*schen Gängen entstandenen Gebilde hinzustellen, insbesondere die Eileitergeschwulst nicht unter die gewöhnlichen Muskelhypertrophieen, sondern unter die gutartigen Neubildungen, die Fibromyome, einzureihen."

Vergleicht man diese Darstellung mit den ja doch nur schematischen Abbildungen, so möchte man bei ganz unbefangener Betrachtung denken, eine rudimentäre Uterushälfte mit Wandverdickung wie bei Haematometra lateralis vor sich zu haben.

Ohne die Schilderungen *Spaeth*s weiter zu kritisieren, möchten wir doch auf die noch in anderen Punkten wohl zu stützende Möglichkeit hinweisen, dass es sich vielleicht um etwas derartiges gehandelt habe, statt einer so eigentümlichen „Fibromatosis", welche also kein umschriebenes Fibromyom vorstellt, sondern, allgemein ausgedrückt, eine excentrische, fibromusculäre Wandverdickung eines Hohlorgans, dessen innere Auskleidung zudem keineswegs als tubarer Natur festgestellt worden ist.

Fabricius, welcher sich auf Anregung von *Chrobak* die Aufgabe gestellt hatte, den Einfluss der Myome des Uterus auf ihre Umgebung speciell die Tuben zu untersuchen, fand unter 42 Fällen also unter 84 Tuben nur ein Myom. 3 cm vor der Einmündung der 9—10 cm langen Tube in den wegen eines kindskopfgrossen Myom entfernten Uterus traf man einen in der unteren Wand der Tube entwickelten „kirschkerngrossen Tumor, der offenbar von der Ringmusculatur der Tube ausgeht, da man diese Muskelfasern direct in den Tumor hineinziehen sieht, während der Tumor sich zwischen den Blättern des Ligam. latum entwickelt".

Die 11 mm im Durchmesser haltende kleine Geschwulst, welche von der Musculatur der Tube nicht genau abgrenzbar war, bestand aus

Muskelbündeln und Bindegewebszügen, die an einzelnen Stellen von granulationsähnlichen Zellen durchsetzt waren. Es lag also zweifellos ein offenbar rasch wachsendes Myofibroma tubae vor.

Dass sich in der ganzen Litteratur nur ein einziger ganz einwandsfreier, gut beschriebener und gut abgebildeter Fall eines solchen fand, ist ein gewiss überraschendes Ergebnis. Bei aller Seltenheit der Tubenmyome können wir aber doch nicht annehmen, dass nicht doch ihr Vorkommen ein häufigeres sei.

b. Sarcome.

Der Pluralis mag hier nur für die Zukunft am Platz sein, denn es giebt überhaupt nur einen Fall, welcher als Sarcom der Tubenwand beschrieben wurde, von *Janvrin*.[1]) Durch Cöliotomie wird eine bedeutend vergrösserte, keulenförmig gestaltete Tube entfernt, von ziemlich fester Consistenz und einem Durchmesser von 4 cm. Ovarium gesund. Das ganz durchgängige und von unverändertem Epithel ausgekleidete Lumen der Tube geht in vielen Schlängelungen durch die Neubildung durch. Diese war zwischen der Schleimhaut und dem sonst gleichfalls normalen Peritoneum entwickelt und bestand hauptsächlich aus embryonalem Bindegewebe, vereinzelten glatten Muskelfasern, Schleimgewebe, sowie Zellen verschiedener Form. Demnach wurde die Geschwulst als Myxo-Sarcom bezeichnet. Die Kranke starb, wahrscheinlich infolge von chronischem Morphinismus.

III. Geschwülste der Subserosa.

In Absehung von den hier vorkommenden mit denjenigen des Mesosalpingium in Beziehung stehenden Cysten, deren Beschreibung nicht zu unserer Aufgabe gehört, handelt es sich nur um Lipome.

Bei sehr fetten Frauen finden sich ganz gewöhnlich Ansammlungen von Fettgewebe, besonders im äusseren Drittel der Tube und nach unten zu, zwischen den Blättern des Mesosalpingium. Diese Fettmassen ballen sich öfter zu kleinen lipomartigen Geschwülsten bis zu Walnussgrösse zusammen. Meist gleichen sie den Appendices epiploicae. Auch in den Stielen von Hydatiden und Nebentuben treten zuweilen spindelige Fettmassen auf.

Dass diese Fettgeschwülstchen auch proliferierenden Charakter annehmen können, beweist ein von *Pernice* mit Glück operierter und von *Mittelschulte*[2]) beschriebener Fall, wo Mesosalpingium und Ligamentum

---

[1]) Myxo-Sarcoma of the Fallopian Tube. New York. Med. Journ. June 1889. S. 609.

[2]) Ein Beitrag zu den primären desmoiden Geschwülsten der breiten Gebärmutterbänder. Inaug.-Diss. Greifswald 1884.

latum bei einer 64jährigen Frau von einem über 15 Kilo schweren Lipom eingenommen war.

IV. Geschwülste der Serosa.

So wichtig der Peritonealüberzug der Tuben für die entzündlich-infectiösen Erkrankungen derselben ist, so bedeutungslos ist er in Bezug auf primäre Neubildungen, wie denn überhaupt die Wichtigkeit der einzelnen Schichten der Tuben in dieser Hinsicht von Innen nach Aussen rasch abnimmt.

Die verschiedenen Arten hier vorkommender cystoider Bildungen haben wir, da keine derselben als wahre Neubildung gelten kann, früher schon unter den Scheingeschwülsten besprochen (s. S. 244).

Mehr um der Vollständigkeit willen haben wir auch die Serosa tubae besonders abgetheilt, obwohl a priori von ausschliesslich auf dem ja nur eine Bauchfellfalte darstellenden Perisalpingium vorkommenden Neubildungen, ob primär oder secundär, keine Rede sein kann.

So sahen wir in einem Fall von Sactosalpinx purulenta gonorrhoica mit frischer noch exsudativer Peri-Salpingo-Oophoritis nicht im Inneren der eitergefüllten, in ihrer Wand stark verdickten Tuben, sondern nur auf deren Serosa, aber auch auf den Ovarien, den Ligamenta lata eine grosse Anzahl durch Melanin schwarz gefärbter papillärer Excrescenzen ähnlich kleinen spitzen Condylomen. Sie mussten für die Serosa tubarum sowie für das Bauchfell als primär angesehen werden und wurde angenommen, dass sie hier durch das gleiche „Virus“ erzeugt wurden, welches sonst in weniger seltenen Fällen papilläre Wucherungen der Tubenschleimhaut hervorruft.

V. Neubildungen der Tubenfransen.

Zu diesen müssen wir einen als Unicum dastehenden Fall zählen, welcher uns hauptsächlich veranlasst hat damit noch eine besondere Gruppe aufzustellen, welche sonst höchstens noch in embryogenetischer, weniger in morphologischer Beziehung Selbständigkeit beanspruchen könnte.

Wiederum finden wir in der älteren Litteratur eine Reihe von Angaben über abnorme Gebilde der Tubenfransen, denen eine genauere histologische Untersuchung meistens abgeht und welche auch nur theilweise als Neubildungen anzuerkennen sind.

Klob beschrieb Bindegewebsgeschwülste der Tubarfransen: diese intumescierten und degenerierten zu weissen, knorpelharten, birnförmigen, kleinen Knoten, welche aus dichtem Bindegewebe bestanden und aus directer Bindegewebswucherung der kolbigen Fransenenden hervorgegangen seien; sie zerren mitunter die Fransenenden lang aus und hängen dann an fadenartigen Stielen am Ostium abdominale.

Rokitansky fand in Tubarfransen Cysten von Mohnkorn- bis Hirsekorngrösse, mit serösem oder colloidem Inhalt, manchmal mit geschichteten Kalkkörperchen untermischt, ferner Entwickelung von Bindegewebe in den Tubenfransen, so dass diese wulstig, starr und weiss werden.

Klebs sah an den Tubarfransen papilläre Wucherungen; Ödem mit Bildung cystischer Hohlräume. Im höheren Alter kämen Kalkablagerungen vor.

Alle diese pygmäischen Gebilde, Knötchen, Cysten, Pseudocysten u. s. w. werden in den Schatten gestellt durch die auf Taf. V abgebildete Geschwulst, deren Ausgangsstellen die Tubenfransen gewesen sind.

Krankengeschichte.

Frau H., 26 J. alt, wird am 5./XI. 1894 in die Klinik aufgenommen.

Menstruation regelmässig, 4wöchentlich, 3 Tage anhaltend, in letzter Zeit stärker als früher. Eine Entbindung, 6. Juli 1894, ohne Kunsthilfe. Alles normal verlaufen. Während der Schwangerschaft keine besonderen Beschwerden. Nach der Entbindung bemerkte der Hausarzt durch die schlaff gewordenen Bauchdecken hindurch im linken Hypogastrium eine unregelmässig knollige Geschwulst, weshalb er schon damals zur Operation riet.

Patient entschloss sich aber erst dazu, als die Geschwulst grösser wurde und Schmerzen auftraten.

Status: Zartgebaute, etwas blasse, doch sonst gesunde Frau.

Durch die schlaffen Bauchdecken hindurch fühlt man von aussen bis etwa halbwegs Nabel eine unregelmässig knollige, dabei weiche Geschwulst aus dem Kleinbecken emporragen, welche bei bimanueller Untersuchung sich als links und zum Teil vor dem Uterus gelagert erwies, wodurch dieser sinistro-retroponiert wurde. Die rechten Adnexa waren deseendiert, sonst normal.

Die Diagnose wurde demnach gestellt auf eine besondere Form von Ovarialcyste.

Operation in steiler Beckenhochlagerung. Etwas Ascites vorhanden. Leichte Herausholung, ja förmliches Herausfallen der nirgends verwachsenen Geschwulst. Es ergab sich zur grössten Überraschung, dass sie von den Fimbrien der linken Tube ausging. Die linke Tube selbst, das linke Ovarium, Uterus und rechte Adnexa waren sonst durchaus normal. Es waren drei aus einem Conglomerat kleiner und grösserer, teils cystischer, teils fester Gebilde bestehende Geschwülste vorhanden, von denen jedoch nur zwei (T_1 und T_2 auf Taf. V.) an Stielen hingen, welche nichts anderes waren als lang ausgezogene, dabei verdickte und verbreiterte Fimbrienfransen. Die dritte, kleinste Geschwulst (T_3) hing wieder durch einen etwa 2 cm langen, dünnen, verdrehten Stiel mit der oberen Geschwulst (T_2) zusammen. Das grösste Geschwulstpacket (T_2) samt Anhängsel (T_3) lag in der Excavatio vesico-uterina, die kleinere (T_1) im Douglas.

Operativ brauchte nichts weiter gethan zu werden, als die beiden stielbildenden Fimbrien mit feiner Seide abzubinden. Danach sahen die linken Adnexa wieder geradezu vollkommen normal aus.

Es erfolgte ungestörte Heilung. Frau H. concipierte sehr bald wieder, abortierte aber im zweiten Monat. —

Eine genauere Beschreibung des äusserst bunten Aussehens der Geschwülste können wir unter Hinweis auf die ausgezeichnete Wiedergabe derselben auf Taf. V. uns ersparen. Auch wollen wir nur die Hauptergebnisse der mikroskopischen Untersuchung anführen.

1. am frischen Präparat.

Es liessen sich cystische und feste Gebilde unterscheiden; die ersteren überwogen weitaus.

Die cystischen Gebilde enthielten entweder, wie der in Kleeblattform gelagerte Tumor T_1, eine gelbe, trübe, flockige Flüssigkeit, corpusculär bestehend aus zerfallenden Leucocyten, Körnchenkugeln, Fett-Detritus; oder sie bargen, wie die grösste Cyste (I) von Tumor T_2, eine consistentere Masse als Gemisch von Fett-Detritus mit altem schmierigem Blut; oder es fand sich, wie in Cyste II von Tumor T_2, sowie innerhalb der cystischen Räume des beinahe abgedrehten Tumor T_3, frischeres Blut vor, aber auch hier gemengt mit den Producten innerer Abstossungen, bez. inneren Zerfalls; endlich ergeben sich die schon durch ihre helle gelbe Farbe auffallenden Gebilde als im Innern bestehend aus einer sulzigen, myxomatösen Masse (III und IV von Tumor T_2). Auch die beerenförmigen Anhängsel des Stieles von Tumor T_1 (y) ergeben solche, nur gemischt mit eingesprengten Blutherden, daher die dunkelrote Färbung.

Allein die als *Ov*, als „ovarienähnliches Gebilde" bezeichnete höckerige, etwa 2 cm lange, 1 cm breite Masse erwies sich von fester Consistenz, ja fühlte sich stellenweise wie verkalkt an.

Mikroskopische Untersuchung gehärteter Stücke.

Der kleine runde helle Knoten IV von Tumor T_2.

Vgl. hierzu auch die Abbildungen 3 und 4 von Tafel III.

Man findet zartes, fibröses, wie ödematöses Grundgewebe mit spärlichen Spindel- und Sternzellen. Von der Oberfläche senken sich in die Tiefe hinein drüsenförmige, tubulöse, z. T. ampullenartig erweiterte Schläuche, teils einfach, teils auch geteilt.

Die Schläuche sind von einem hohen cylindrischen Epithel mit grossen keulenförmigen Kernen bekleidet. Das Epithel ist mit Flimmerhaaren versehen und zwar trifft man die Wimpern bis in die entfernteste Tiefe der Schläuche (Fig. 4 Taf. III). Ein ähnliches Bild ergeben Schnitte von Cystenwänden, wie von dem Gebilde x des Tumor T_1. Auch hier ist die Oberfläche von Flimmerepithel bekleidet, das sich in drüsenförmigen Schläuchen in die Wand der Cyste einsenkt. Diese selbst besteht aus Bindegewebe mit spärlichen Spindelzellen. Auch längs und quer getroffene Züge von glatten Muskelfasern, sowie reichliche elastische Fasern sind nachzuweisen. Stellenweise findet man eingesprengte Herde von Granulationszellen, die, wie immer, Sarcomzellen ähneln. Dieselben Zellherde findet man auch in den oben beschriebenen ovarienähnlichen Knötchen (*Ov*) mit den in hyalines Gewebe eingesprengten verkalkten Massen. Von einer Epithelbekleidung an der Innenseite der Cystenwände war nirgends eine Spur zu sehen.

Ganz eigentümlich war das Verhalten der Gefässe. In der Wand der mit *x* bezeichneten Cyste, wie im Stiel des Tumors (*y*) ist nämlich eine ausgesprochene Endoarteriitis, Arteriitis und Periarteriitis vorhanden, an mehreren Stellen bis zum völligen Verschluss des Lumens, was augenscheinlich mit den regressiven Veränderungen, besonders mit den Blutergüssen innerhalb der Geschwülste zusammenhängt.

Wir finden somit, auch nach dem Ergebnis der Untersuchung zahlreicher Stücke aus den verschiedenen Gebieten der Geschwülste, einen allmählichen Übergang von kleineren soliden, doch gleichfalls schon durch vergängliches, teils sulzig-myxomatöses, teils locker bindegewebig zelliges Gewebe ausgezeichneten Knoten zu kleineren und grösseren Cysten, erfüllt von Gewebsdetritus mit Blut. Die Neubildungen wären demnach mit dem Namen eines Fibro-myxoma fimbriarum tubae cystosum zu belegen.

Die Bildung der verschiedenen Cysten ist denn auch nach den vorliegenden makroskopischen und mikroskopischen Verhältnissen leicht zu deuten. Man be-

Erklärung der Abbildung auf Tafel V.

Fall H. **Fibro-Myxoma fimbriarum tubae cystosum** (etwas verkleinert).

U Uterus;
T d Tuba dextra;
O d Ovarium dextrum;
T s Tuba sinistra;
I t s Infundibulum tubae sinistrae;
O s Ovarium sinistrum;
T_1 I. gestielter Tumor;
T_2 II. „ „ ;
T_3 secundärer gestielter Tumor;
O v ovariumähnliches verkalktes Gebilde;
x Cysten, mit trüber, gelber Flüssigkeit;
y sulziges Gewebe ohne Hohlraum;
I Blutcyste mit Blutdetritus;
II Blutcyste mit frischerem Blut;
III weiche, myxomatöse Geschwulst;
IV desgleichen.

Lith. Anstr. E. A. Funke Leipzig

Verlag von Eduard Besold in Leipzig

gegnet einem Complex von rundlichen Gebilden, die alle Übergänge von ganz festen bis zu sulzigen und rein cystischen zeigen. Das sulzige Gewebe stellt offenbar nur eine Zwischenstufe vor. An den mikroskopischen Schnitten lässt sich erkennen, wie das Gewebe von der Oberfläche nach der Tiefe an Festigkeit abnimmt. Die bindegewebigen Fasern werden mehr und mehr locker und weisen grosse Spalten und rundliche Lücken auf. Das lockere Bindegewebe wird nach dem Centrum zu einer regressiven Metamorphose unterworfen: es bildet sich in der Mitte ein Hohlraum, erfüllt von Serum und Blut. Schliesslich ist das ganze Innere verflüssigt und nur noch eine bindegewebige Kapsel als Wand der so gebildeten Cysten vorhanden. Die Grösse der letzteren hängt dabei nicht allein von der Masse des verflüssigten Gewebes ab, sondern wohl auch von Transsudaten in das Innere der Cysten, vor allem aber von den Blutergüssen, welche sicher wenigstens z. T. durch Torsions-Vorgänge (vgl. T_3) bedingt sind, sonst aber wohl mit der beschriebenen obliterierenden Endoarteriitis sowie mit Untergang von kleineren Capillaren und Gefässen zusammenhängen.

Nirgends sah man die beschriebenen Einstülpungen flimmernden Cylinderepithels (s. Taf. III, Fig. 3 und 4) tiefer in die Wand eindringen, geschweige das Innere der Cysten erreichen. Es kann also auch nicht die Rede davon sein, dass letztere etwa aus eingedrungenen und abgeschnürten Drüseneinsenkungen entstanden seien. Nirgends wurde auf der Innenseite der Cysten irgend welches Epithel oder Endothel gefunden: sie erschien stets nur als innere Grenzschicht, bis zu welcher die Auflösung des nicht organisiert gewesenen Inneren gediehen war.

Auch mit der Hydatis Morgagni kann die Neubildung keine Beziehung haben. Zwar wurde hier keine solche entdeckt, aber Mangel der Hydatide ist etwas sehr gewöhnliches: ihr Fehlen beweist somit nicht, dass sie mit der Geschwulstbildung etwas zu thun gehabt habe. Zudem waren auch zwei Geschwulststiele vorhanden. Ferner ist die Innenwand der *Morgagni*schen Hydatide von einem plattenepithelähnlichen Endothel ausgekleidet, während unsere Cysten überhaupt keinen inneren Zellbelag aufwiesen. Überdies beweisen die festen Knoten der Gesamtgeschwulst, dass ihr Ursprung nicht von einem Hohlorgan hergeleitet werden kann.

Vielmehr weist alles darauf hin, dass ihre Gewebsbestandteile im Grunde dieselben seien, wie die der Tubenfransen; vor allem ist das Oberflächenepithel sämtlicher Geschwülste vollkommen identisch mit dem Flimmerepithel der Fimbrien.

Man braucht sich nur vorzustellen, eine Tubenfranse verdicke sich durch Zunahme ihres bindegewebigen Bestandteiles, blähe sich auf, werde zu einer kolbigen, dann runden Geschwulst, fange dann an vom Centrum aus durch Absterben, Verflüssigung der Gewebe, durch Serum- und Blutaustritt eine Höhlung zu bilden, so haben wir denselben Vorgang im kleinen, wie wir ihn an unseren Geschwülsten gleichzeitig an sehr vielen Knoten und in allen Stadien im grossen sich abwickeln sahen.

Nachdem wir so nachgewiesen haben, dass die Neubildung in unserem Falle als eine solche der Tubenfransen aufzufassen sei, so ist damit doch noch nicht ihre Entstehung und Entwicklung erklärt. Wir können uns nur schwer vorstellen, dass die Patientin einst eine vollkommen normale Tube gehabt habe, aus deren Fransen sich, vielleicht gar erst innerhalb kurzer Zeit, die beschriebenen Geschwülste entwickelt hätten.

Pathologisch-anatomisch mussten wir die Gesamt-Neubildung be-

zeichnen als Fibro-myxoma fimbriarum tubae cystosum, aber wir fanden doch auch Herde echten Embryonalgewebes, wie es ja freilich in vielen Neubildungen der Bindegewebsreihe vorkommt, doch hier, wo es innerhalb geschlossener Geschwülste ausschliesslich bestand, etwas mehr zu bedeuten hat. Trotzdem wir nun andere Embryonalgewebe, vor allem epithelialer und endothelialer Natur, nicht gefunden haben, so werden wir dennoch zu der Annahme gedrängt, dass es sich um eine angeborene Geschwulstanlage handeln müsse, deren Product zu den Teratomen zu rechnen sei.

Hier kommen uns die Arbeiten von *Waldeyer*, *Flaischlen*, *Kossmann*[1]) zu Hilfe, welche Beziehungen des Epithels der Ovarien zu dem des Infundibulum einerseits, solche des Infundibulum tubae gerade zu cystischen Bildungen andrerseits feststellten.

Nach *Waldeyer* nehmen Ovarium und Infundibulum tubae den gleichen Ursprung vom „Keimepithel". Andererseits bringt *Kossmann* die strittigen Cysten des Mesosalpingium, sogar der Oberfläche des Ovarium mit dem Flimmerepithel des Infundibulum tubae und der Tube selbst in Beziehung, indem er die bisher sogenannten Parovarialcysten als tubare bezw. paratubare Bildungen hinstellt.

Diese Gebilde sitzen aber meist zwischen den Blättern des Lig. latum und sind im Inneren von Flimmerepithelien ausgekleidet, unsere Gebilde hingen frei an Stielen der Fimbrien selbst und trugen das Flimmerepithel auf der äusseren Oberfläche!

Gleichwohl kann, und das ist die Hauptsache, an der Gleichartigkeit des Epithels nicht gezweifelt werden.

Ferner kommen nach *Kossmanns* Darstellung auch gestielte Cysten vor, die er aber nicht zu den Parovarialcysten der Autoren rechnet, sondern als cystische Nebentuben auffasst (die schon von *Rokitansky* und *Roth* beschrieben wurden) wie denn auch die Nebentuben in gewisser Beziehung homolog seien mit den Seitenschläuchen des Parovarium.

Wir halten es demnach für wohl denkbar, dass in unserem Falle die Neubildung ausgegangen sei von zwei accessorischen Tuben oder solchen ähnlichen accessorischen Bildungen (Tumor T_1 und T_2), also von präformierten Gebilden, welche in jetzt nicht mehr festzustellender Weise von der Embryonalzeit her gewisse Elemente der Uranlage (Urniere) eingeschlossen erhielten, die dann, gemäss bekannten Lehren von der Entstehung der Geschwülste, später Anstoss zur eigentlichen Geschwulstentwicklung gegeben haben, doch so, dass diese vom

[1]) Zur Pathologie der Urnierenreste des Weibes. Monatsschr. für Geburtsh. u. Gynäk. Bd. I. Heft 2. (S. dort auch die anderen Litteraturangaben.)

Bindegewebe ausging und die Neugebilde demnach äusserlich von Flimmerepithel überkleidet wurden.

Hoffentlich fügt es ein günstiger Zufall, dass bald noch weitere Fälle ähnlich dem beschriebenen beobachtet werden, um zur Lösung der schwierigen hier aufgeworfenen Fragen beitragen zu können.

Was zum Schluss die operative Behandlung der Tubenneubildungen anbelangt, so haben wir hierzu nur eine einzige Bemerkung zu machen. Es wird von nun an, wo die relative Häufigkeit von gut- wie bösartigen Neubildungen der Tuben festgestellt ist, darauf ankommen, noch während der Operation zu erfahren, ähnlich wie dies *Schauta* für Eiterfälle hinsichtlich ihres Microbengehaltes eingeführt hat, ob und was für eine Neubildung die Tube berge. Sie soll daher noch während der Operation geöffnet werden, damit, wenn sich eine verdächtige Neubildung herausstellt, nicht nur die Salpingo-Oophorectomie, sondern auch noch die Amputatio uteri beziehentlich Totalexstirpation des Uterus sofort angeschlossen werden könne.

III.

Eileiterschwangerschaft.

Einleitung.

A. Martin und E. G. Orthmann.

Unser eigenes Beobachtungsmaterial.

Den folgenden Betrachtungen und Studien liegen 91 eigene Beobachtungen von ectopischer Schwangerschaft zu Grunde. Von diesen sind 14 nicht von mir oder von meinen Assistenten operiert worden; 2 derselben wurden von anderer Seite operiert und dadurch die Diagnose sichergestellt. Von den übrigen 12, also nicht Operierten, sind 9 gestorben, 2 sind nach langwieriger Eiterung und Entleerung des foetalen Skelettes per Rectum resp. Vesicam genesen, 1 nach Entwickelung einer Hämatocele (fünfwöchentliche Schwangerschaft links, wahrscheinlich tubarer Abort).

Von den 9 bei exspectativer Behandlung Gestorbenen erlag eine der chronischen Peritonitis: die Operation wurde — obwohl rechtzeitig möglich und angeboten — von dem stupiden Ehemann verweigert. Zwei starben an der Nachblutung, welche sich an die Entwickelung einer Hämatocele 4 resp. 5 Tage nach der Catastrophe anreihte. Bei 6 erfolgte der Tod an Anämie, bevor es möglich war einzuschreiten.

Über die 77 Operierten sind die folgenden Angaben erhoben worden.

1. Von den 77 operierten Frauen standen im Alter:

20—24	Jahr:	7 (20, 21, 22 je 1; 23, 24 je 2.)
25	„	3
26	„	1
27	„	6
28	„	9
29	„	4
30	„	2
31	„	1
32	„	6
33	„	6
34	„	6
35	„	4

36 Jahr 3
37 „ 5
38 „ 3
39 „ 3

41, 42, 44, 45, 53, 55, 58 je 1.

In einem Fall konnte das Alter nicht genau festgestellt werden.

2. Operiert wurden im Jahre:

1877, 78, 79, 81, 84: je 1
1885: 3
1886: 2
1887: 6
1888: 3
1889: 3
1890: 6
1891: 14
1892: 9
1893: 10
1894: 11
1895: 5 (bis April).

3. Befund am Uterus:

11 mal Endometritis,
5 „ Retroflexio,
3 „ Retroversio,
1 „ Stenosis orificii ext.,
4 „ Metritis chron.,
3 „ Myoma corporis,
1 „ Carcinoma colli.

Nähere Angaben fehlen in 3 Fällen.

4. Befund an der Tube:

3 mal Abknickung,
5 „ starke Schlängelung,
1 „ Atresie,
6 „ Atresie der anderen Tube,
1 „ Atresie beider Tuben,
1 „ Saetosalpinx serosa der anderen Tube,
2 „ Saetosalpinx haemorrhagica der anderen Tube,
1 „ Saetosalpinx purulenta,
2 „ Saetosalpinx purulenta der anderen Tube,
1 „ Saetosalpinx purulenta beider Tuben,
1 „ Verlängerung auf 28 cm,
7 „ Salpingitis,
3 „ Salpingitis der anderen Seite,
2 „ Salpingitis beiderseits,
1 „ Perisalpingitis.

Nähere Angaben fehlen in 3 Fällen.

5. Befund am Ovarium:

6 mal Ovarialtube,
12 „ Oophoritis chron.,

4 mal Ooph. chron. der anderen Seite,
1 „ Ooph. chron. beiderseits,
6 „ Haematoma ovarii,
4 „ Haem. ov. der anderen Seite,
2 „ Hydrops folliculi,
3 „ Cystoma ovarii,
1 „ Cyst. ov. der anderen Seite,
1 „ Cyst. ov. beiderseits.

Nähere Angaben fehlen in 3 Fällen.

6. Befund am Peritoneum:

67 mal Peritonitis chron.,
2 „ Ascites.

Nähere Angaben fehlen in 3 Fällen.

7. Seit der letzten Entbindung sind verflossen:

5, 6, 7, 9, 11 Monate je 1 mal.

1	Jahr	4	mal
$1^1/_4$	„	2	„
$1^1/_2$	„	2	„
$1^3/_4$	„	1	„
2	Jahre	2	mal
$2^1/_2$	„	1	„
3	„	1	„
$3^1/_2$	„	1	„
4	„	3	„
5	„	5	„
6	Jahre	2	mal
$6^1/_2$	„	1	„
7	„	2	„
8	„	1	„
9	„	2	„
10	„	1	„
11	Jahre	1	mal
12	„	4	„
15	„	2	„
20	„	1	„

Nähere Angaben fehlen in 6 Fällen.

8. ? para: 0 para: 7, 1 „ 17, 2 „ 16, 3 „ 10, 4 „ 6, 5 para: 3, 6 „ 4, 7 „ 3, 8 „ 1, 10 „ 2

Nähere Angaben fehlen in 2 Fällen.

9. Menses: ausgeblieben in 32 Fällen,
nicht ausgeblieben in 25 Fällen,
fraglich in 20 Fällen.
Nähere Angaben fehlen in 3 Fällen.

10. Sitz des Eies:

48	mal	ampullär,
8	„	isthmisch,
1	„	interstitiell,
7	„	intraligamentär,
6	„	tubo-ovar.,
3	„	tubo-abdomin.,
1	„	ovarial,
3	„	unbestimmt.

11. Die Insertion des Eies wurde
33 mal in der linken Tube,
44 mal in der rechten gefunden.

12. Schwangerschaftsmonat:

I.	Mon.	22	mal	VI.	Mon.	2	mal
II.	„	28	„	VII.	„	2	„
III.	„	10	„	VIII.	„	1	„
IV.	„	5	„	IX.	„	1	„
V.	„	4	„	unbestimmt		2	„

13. Foetus:
1 mal lebend,
1 „ mumifieiert (frei in der Bauchhöhle),
2 „ maceriert (frei in der Bauchhöhle),
2 „ Lithopaedion (frei in der Bauchhöhle),
1 „ seelettiert (frei in der Bauchhöhle),
2 „ vereitert (1 mal Durchbruch nach 11 Jahren in den Diekdarm, 1 mal Durchbrueh in das Rectum),
4 „ frisch abgestorben,
20 „ abgestorben (resp. maceriert im Eisaek),
44 „ nicht gefunden.

14. Unterbrechung der Schwangerschaft:

9	mal	Violente Ruptur,		40	mal	Abort,	
19	„	Spontane Ruptur,		7	„	unbestimmt.	
2	„	Ruptur und Abort,					

15. Blutung:

18	mal	Freier Erguss,
19	„	Haematoeele,
12	„	Freier Erguss und Haematoeele
1	„	Haematom,
1	„	Freier Erguss und Haematom.

16. Ausgang:
12 Todesfälle und zwar:
3 mal Anämie und
2 „ Collaps und
2 „ locale Peritonitis, welche vor der Operation bestanden und durch dieselbe nicht behoben werden konnten.
1 „ Sepsis,
1 „ Darmabknickung,
1 „ keine Section (Verblutung?),
2 „ unbestimmt.

17. Sitz des Corpus luteum:
37 mal im gleichnamigen Ovarium,
4 mal im ungleichnamigen Ovarium.
in den übrigen Fällen nicht zu constatieren.

18. Art der Operation:
Ausräumung: 4 mal (1 mal Drainage),
Exstirpation: 73 mal (5 mal mit Drainage des Douglas).

Bei lebender Frucht konnte 1 mal operiert werden.

Innerhalb der ersten 3 Tage nach der Ruptur resp. Abort wurde in 5 Fällen operiert. Davon genasen 3, starben 2. Eine genaue Bestimmung in Bezug auf die Zeit, welche nach dem Fruchttod verflossen ist bis zur Operation, ist in den übrigen Fällen nicht zu machen gewesen.

Über einzelne dieser Fälle oder Detailfragen aus dem Gebiet der ectopischen Schwangerschaft sind aus diesem Material bisher folgende Mitteilungen gemacht worden:

„Ein durch Laparotomie entferntes Lithopaedion.“ (Z. f. Geb. u. Gyn. III. 1878.) *A. Martin.*

„On the operative treatment of Extra-Uterine Pregnancy.“ (VII. Intern. med. Congress London 1881.) *A. Martin.*

„Demonstration eines Präparates von Extrauterinschwangerschaft.“ (VIII. Internat. med. Congr., Kopenhagen 1884.) *A. Martin.*

„Zwei Fälle von Extrauterinschwangerschaft. Heilung durch Laparotomie.“ (D. med. Woch. No. 27. 1886.) *Czempin.*

„Demonstration eines Präparates von Extrauterinschw.“ (Z. XIV. S. 219. u. 520.) *Czempin.*

„Demonstration einer Extrauterin-Gravidität.“ (Z. XIV. S. 627.) *Engländer.*

„Demonstration von Tubarschwangerschaften.“ (Zeitschrift für Geb. u. Gyn. Bd. XIV. S. 532; Bd. XVII. S. 319; Bd. XIX. S. 323; Bd. XXVIII. S. 170.) *Orthmann.*

„Über Tubenschwangerschaften in den ersten Monaten mit besonderer Berücksichtigung der pathologisch-anatomischen Befunde.“ (Z. f. Geb. u. Gyn. XX. 1890.) *Orthmann.*

„Extrauterinschwangerschaft.“ (Referat für den I. internat. Gynäkologen-Congress zu Brüssel 1892.) *A. Martin.*

„Ätiologie der Extrauterinschwangerschaft.“ (Z. für Geb. u. Gyn. XXVII. S. 205.) *A. Martin.*

„Über ectopische Schwangerschaft.“ (Berl. kl. Woch. No. 22. 1893.) *A. Martin.*
„Über ectopische Schwangerschaft.“ (Real-Encyclop. Jahrb. III. Bd. 1893.) *A. Martin.*
Demonstration von Präparaten ectopischer Schwangerschaft.“ (Z. f. Geb. u. Gyn. Bd. VIII. S. 189; Bd. X. S. 363; Bd. XI. S. 416; Bd. XII. S. 435; Bd. XIV. S. 543; Bd. XXI. S. 215; Bd. XXVI. S. 220.) *A. Martin.*
„Zur Histologie der Extrauterinschwangerschaft nebst Bemerkungen über ein sehr jnnges, mit der uterinen Decidna gelöstes Ei.“ Zeitschrift für Geb. n. Gyn. XXVII. S. 266. 1893. *Kossmann.*
„Beitrag zur frühzeitigen Unterbrechung der Tubenschwangerschaft und zur Kenntnis der weiteren Schicksale des Eies.“ (Z. f. Geb. u. Gyn. XXIX. 1894.) *Orthmann.*
„Demonstration der inneren Genitalien einer an rupturierter Tubenschwangerschaft zu Grunde gegangenen Frau.“ (Z. f. Geb. u. Gyn. XXXII. 1895.) *Wendeler.*

1. Ätiologie.

Litteratur. *Abel.* Archiv für Gyn. Nr. XXIX u. XLIV. S. 55. — *Baart de la Faille.* Verhandeling over gravidita tubo-uterina 1867. Monatsschr. für Geb. und Frauenkrankheiten. Bd. XXXI. S. 459. — *Cabot.* Annals of Gyn. and Paed. Bd. VI. S. 341. — *Czempin.* Deutsche med. Wochenschrift 1886. Nr. 27. — *Depaul.* Archives de Tocolog. Janvier 1874—Juillet 1875. — *Dickson.* Jahrb. der Am. med. assoc. 1894. March 31. — *Fehling-Müllers* Handbuch der Geburtshilfe. Bd. IV. 1889. — *Fränkel, E.* Archiv für Gyn. Bd. XIV. Berliner Klinik. Heft 17. 1889: Über die Diagnose und Behandlung der Extrauterin-Schwangerschaft in den ersten Monaten. — *Freund, W. A.* Volkmann S. K. Vort. Nr. 323. — *Fritsch.* Ber. üb. d. Gynäk.-Oper. 1891/92. Berlin 1893. — *Frommel.* I. Congress dentscher Ges. für Gyn. 1887. — — *Gottschalk.* Ges. für Geb. und Gyn. in Berlin. Sitzung 13. Oktober 1894. — *Gutzwiller.* Archiv für Gyn. Bd. XLIII: Überwanderung des Eies und gleichzeitige intra- und extrauterine Schwangerschaft. — *Hart, Berry.* Selected Papers 1893. — *Hassfurther.* Diss. in Jena 1868. — *Heckcr.* Verh. der Gesellschaft für Geb. zu Berlin. Bd. IX. Monatsschr. für Geb. Bd. XIII. — *Hasse.* Zeitschr. für Geb. und Gyn. Bd. XXII. — *Hennig.* Krankheiten der Eileiter und die Tubenschwangerschaft. Stuttgart 1876. — *Hofmeier.* Verh. der physik. med. Gesellschaft. Würzburg. N. F. Bd. XXVIII. Nr. 4. — *Kieser.* Das Steinkind von Leinzell. Tübingen 1854. — *Kleinwächter.* Extrauterinal-Schwangerschaft. Eulenburgs Real-Encyklopädie Bd II. 1886 und 1888. *Kiwisch.* Klinische Vorträge. II. Prag 1852. *Kossmann, R.* Z. f. Geb. u. Gyn. XXVII. — *Küstner. Müllers* Handbuch der Gebnrtshülfe. Bd. II. – *Leopold, G.* A. f. Gyn. X. 1876. — *Martin, A.* Extranterin-Schwangerschaft. Encyclopäd. Jahrbuch, Bd. III. 1894. Berl. kl. Woch. 1893. Nr. 22. Brüssel-Congress 1892. Zeitschr. für Geb. Bd. XIII. Zeitschr. für Geb. und Gyn. Bd. XXVII. S. 205. — *Meyer, Leopold.* Annals of Gyn. and Paed. 1890. — *Olshausen.* Deutsche med. Wochenschr. 1889. Nr. 8—10. — *v. Ott.* Beitrag zur Kenntnis der ectopischen Formen der Schwangerschaft. Leipzig 1895. — *Parry.* Extrauterin pregnancy. Philad. 1876. S. 169 und 1876. — *Puech.* Maladies de l'utérus 1866. Gaz. obstetr. 1879. Bd. VIII. S. 321. — *Sänger.* Central-Blatt f. Gyn. 1893. S. 727 — *Schauta.* Beiträge zur Casuistik, Prognose und Therapie der Extrauterin-Schwangerschaft, Prag 1891. — *Sutton, Bl.* Surgical diseases of the ovaries and Fallop. tnb. 1891. — *v. Schrenck.* Diss. i. Dorpat. 1893. — *Tait, Lawson.* Diseases of women and abdom. surgery. 1889. Vol. I. — *Veit, J.* Die Eileiterschwangerschaft, Stuttgart 1884. S. Klin. Vortr. N. F. N. 15. 1891. Zeitschr. für

Geb. u. Gyn. Bd. XXIV. S. 327. — *Webster.* Ectopic pregnancy. Edinburgh 1895. — *Werder, X. O.* (Pittsburgh). Coeliotomy in ectopic gestation, when the Foetus is living and viable with the report of a successful case. N. Y. Med. Record. Nov. 24, 1894. — *Werth.* Beiträge zur Anatomie und zur operativen Behandlung der Extrauterinschwangerschaft. Stuttgart 1887. — *Winckel, F. v.* Münchener Klinik 1891. Lehrbuch der Geb. 1889. S. 271. — *Wyder.* Archiv f. Gyn. Bd. XV. XXVIII. XLI. — *Zweifel.* A. f. Gyn. XLI. 1891. — *Zmigrodski.* Referat. Central-Blatt f. Gyn. 1886. S. 146.

Vgl. auch *Frommels* Jahresberichte und Centralbl. f. Gynäkologie.

Die Frage nach der Ursache der ectopischen Einnistung des Eies muss so lange ihrer endgültigen Lösung harren, bis sicher festgestellt ist, an welcher Stelle des menschlichen Genitalcanales die Berührung von Ei und Sperma und ihre darauffolgende Vereinigung und Verschmelzung, die Imprägnation, erfolgt. Erst dann haben wir Aussicht, sicher zu ergründen, wodurch dieser unglückliche Zufall, wie *Bandl* ihn genannt hat, verursacht wird. Zu dieser Auffassung bekennen sich auch *Fritsch* (a. a. O.) und *Hofmeier*. Vorstehend, Seite 39, hat *Wendeler* die verschiedenen Anschauungen über den Ort des Contacte szusammengestellt. Ich selbst habe mich noch 1893 zu gunsten derjenigen Auffassung ausgesprochen, die von *L. Tait* mit besonderer Wärme vertreten, in *Wyder* einen geistvollen Fürsprecher gefunden hat, dass dieser Contact physiologisch im Cavum uteri erfolgt. Auch *Hofmeier* hat sich letzthin dieser Auffassung genähert. Inzwischen haben namentlich die exacten Beobachtungen *Sobottas* und anderer bei Mäusen und Kaninchen in mir wieder lebhafte Zweifel angeregt. Denn, lassen sie auf der einen Seite ein ganz merkwürdiges Verhalten der Spermatozoen und des Eies erkennen, — Anhäufung des Sperma im Cavum, der Eier in den Fimbrien und das stossweise Eindringen vereinzelter Spermafäden auch bei diesen Tieren — so beweisen sie auf der anderen Seite auch von neuem die altbekannte Thatsache, dass bei diesen Tieren das befruchtete Ei durch die Tube hindurchwandert, bis es sich im Uterus oder Uterus-Horn einnistet. In der Discussion über meine Mitteilung in der Berl. Ges. f. Geb. u. Gyn. 1893 hat *R. Kossmann* als erster darauf hingewiesen, dass nach dem Zusammentreffen von Sperma und Ei im Infundibulum möglicherweise pathologische Veränderungen der dem Ovulum anhaftenden Granulosa-Zellen eine vorzeitige Festsetzung desselben auf dem Wege zum Cavum uteri hin bedingen können. In derselben Richtung führt *Hofmeier* (a. a. O.-Sp.-Abd. S. 29) aus, dass schon ganz früh an der Aussenseite des Chorion und seiner Zöttchen sich eine kernhaltige, structurlose, rein plasmatische Schicht bildet, welche sehr wohl die physiologische Aufgabe haben könnte, die Verbindung zwischen Ei und Schleimhaut zu erleichtern.

Weitere Beobachtungen werden lehren, welchen Anteil etwa ein Zuviel oder Zuwenig dieser plasmatischen Schicht an der vorzeitigen Einhaftung hat. Immer aber wird man dem Eileiter selbst bei der

Wanderung des Eies einen bestimmten Einfluss zuerkennen müssen, mag der physiologische Beförderungsmechanismus bei einer an sich normalen Beschaffenheit für das in ungeeigneter Verfassung befindliche Ei sich insufficient erweisen, oder mag er selbst erkrankt sein. In diesem Sinne haben sicherlich die verschiedenen Veränderungen, welche in dem Eileiter bei tubarer Einsertion gefunden werden, eine gewisse Bedeutung.

Über die Eventualität der ungeeigneten Beschaffenheit des Eies wissen wir noch nichts Positives; ein vorschnelles Wachstum der Zotten, eine pathologische Gestaltung derselben ist an den vorliegenden Präparaten noch nicht beobachtet; wir finden dasselbe meist durch die Blutung, welche die Endcatastrophe herbeiführt, zerstört. Aber die Beobachtung von Hydramnion *(Depaul)*, von Molenbildung *(Blasius)*, epithelialer Neubildung an den Chorionzotten (*Marchand*, Monatsschr. f. Geb. u. Gyn., Heft V, 1895) von Encephalocele *(A. Martin)* und sonstigen missgebildeten Früchten (*Czihak-Scanzoni*, Beitr. z. Geburtskunde IV, S. 86), von Torsion der Nabelschnur, von mangelhafter Entwickelung der Placenta (*Hennig*, a. a. O., S. 107) deuten wenigstens darauf hin, dass eine derartige pathologische Anlage vorkommt (Näheres siehe unter Anatomie).

Ebenso müssen wir zugeben, dass excessives Wachstum (Zwillinge) oder pathologische Verhältnisse für die Vollendung der Wanderung bedenklich werden können. Auch *Fritsch* (a. a. O., S. 130) weist darauf hin, dass man bisher wohl zu Unrecht allein in der Tube das ursächliche Moment für die perverse Einbettung des Eies gesucht hat. Die Hypothese von *Sippel*, dass im Verlauf einer äusseren Überwanderung das Ei zu gross geworden sein kann, um den engen Kanal der Tube zu passieren, muss zurückgewiesen werden, da sicher anzunehmen ist, dass das Volumen des Eies, welches bei der Wanderung durch die Tube nur eine minimale Vergrösserung erleidet, auch auf dem Wege durch die Bauchhöhle annähernd unverändert bleiben wird.

Wendeler legt auf die Möglichkeit einer physiologischen Antiperistaltik der Tube ein gewisses Gewicht. Müssen wir eine solche zugeben, so gewinnt die Hypothese von *Astruc*, *Ramsbothan*, *Baudelocque* und *Freund* über die Entstehung einer ectopischen Eieinbettung durch Schreck oder durch excessive geschlechtliche Erregung eine gewisse Bedeutung.

Eine ganz überwiegende Fülle von Beobachtungen liegt über die pathologische Beschaffenheit des Eileiters selbst vor. Lange Zeit nahm man an, dass die Zerstörung der Mucosa tubae die Voraussetzung der Einpflanzung des Eies sei. Das stimmte sehr gut zu der Hypothese von *L. Tait* (Dis. of women and abdom. surgery 1889, Vol. I, S. 439 — vgl. auch *Berry Hart*, Sel. papers 1893, S. 61), dass auch auf normale Weise im Uterus eine Anfrischung der Mucosa

durch die Menstruation der normalen Schwangerschaft die Unterlage gebe; ohne diese Anfrischung, resp. ohne die Zerstörung der Tubenschleimhaut und den Verlust ihrer Cilien komme das Ei nicht zur ruhigen Einleitung des Connexes mit seinem Nährboden.[1]) Ich selbst habe 1886 auszuführen versucht, dass die Endosalpingitis dadurch zur tubaren Schwangerschaft führe, dass sie die Cilien zerstöre und damit die Fortbewegung des Eies behindere. Seitdem haben meine eigenen Beobachtungen (Berl. kl. Woch. 1893) mich eines besseren belehrt. Ebenso wie *Bland Sutton, Veit* (Z. f. Geb. u. Gyn. XXIV, S. 2), *Hofmeier* und *Webster* habe ich gerade in der Nähe der Einsertionsstelle selbst normale Tubenschleimhaut gefunden. Es erscheint unzweifelhaft, dass ebenso wie im Uterus eine nicht normale Schleimhaut jedenfalls sich nur ausnahmsweise zur Decidua entwickelt (Sterilität bei Endometritis), so auch in der Tube jedenfalls ein gesundes Fleckchen Schleimhaut übrig geblieben sein muss, soll sich darin ein Ei einbetten und einen geeigneten Nährboden finden. Mag also immerhin Endosalpingitis vorhergegangen sein, mag ein Teil der Tube noch die Spuren derselben zeigen — eine vielleicht partielle Heilung muss stattgefunden haben Verursacht Endosalpingitis eine Veränderung der Secretion der Tubenschleimhaut, so wird Conception überhaupt ausgeschlossen sein. Wenn es richtig ist, dass, wie *Hennig* (Catarrh d. weibl. Genitalien) ausführt, das Tubensecret in diesem Zustand sauer reagiert, so würde eine Lähmung der Spermatozoen die notwendige Folge davon sein. Dann wäre, bis im Verlauf der Abheilung die normale Schleimsecretion eingetreten ist, temporäre Sterilität, nicht extrauterine Einsertion die Folge. *Frommel* hat (a. a. O.) eine gelegentliche Ursache zur tubaren Einsertion in der Schwellung der Fimbrien, resp. Ampullarschleimhaut erblicken wollen, welche man so häufig bei Salpingitis catarrhalis sieht. Dieselbe soll das Lumen der Tube verlegen und das befruchtete Ei so lange aufhalten, dass es, wenn Abheilung eintritt, dann für die Passage durch die enge Tube zu gross ist. Ich fürchte, dass inzwischen aber das Ei abstirbt, wenn es in der entzündeten Schleimhaut der Fimbrien sich nicht einnisten kann. Anderseits ist diese Schwellung wohl eher als Folge des durch die tubare Einsertion bedingten Reizes aufzufassen. Residuen eitriger Secretion medianwärts vom Ei, wie sie *J. Veit* (III. Cong. deutsche Ges. f. Gyn., S. 172) gesehen, sind mit grosser Wahrscheinlichkeit als nachträglich entstanden anzusehen.

Rokitansky hat im III. Band seines Lehrbuches der pathologischen Anatomie (S. 437) auf die Schleimhauthernien in der Tube hingewiesen, und auf die falschen Tubenostien, welche zur Entstehung von Abdominalschwangerschaft führen könnten. *Fritsch* hat 1881 (Lehr-

[1]) *Webster* widerlegt diese Anschauung a. a. O. S. 6 in überzeugender Weise.

buch I. Ed., S. 330) diesen Gedanken weiter ausgeführt und die Tubenhernien als eine Gelegenheit zu einem Entgleisen des Eies von dem Cardinalweg und einer Verirrung in einen solchen Recessus bis zur extrauterinen Entwickelung bezeichnet. Durch die Untersuchungen von *R. Kossmann* über die ausserordentliche Häufigkeit accessorischer Tuben hat diese Annahme zunächst gewiss an Wahrscheinlichkeit gewonnen, ja die Beobachtung von *Sänger* über eine Tubenschwangerschaft durch ein solches accessorisches Ostium beweist, dass allerdings diese Hypothese auch nicht der anatomischen Stützen entbehrt. Dennoch lassen mich eigene Beobachtungen daran zweifeln, ob die Tubenschleimhauthernien, wie *Fritsch* sie definiert, hier mit Recht angezogen werden können. *Fritsch* sagt: „nicht selten fehlt an einer circumscripten Stelle die Musculatur der Tube, so dass eine Schleimhauthernie, eine kleine Ausstülpung der Tube existiert.“ In zwei meiner Präparate, die in den ersten vier Wochen nach Ruptur bei Insertion des Eies in der Continuität des isthmischen Teiles zur Beobachtung kamen, lässt sich in der Rissstelle noch die Muscularis nachweisen, aber allerdings mit der eigenartigen Verschiebung der Fasern, wie wir sie an der Eiinsertionsstelle in der Tubenwand regelmässig antreffen. Ich möchte auch diese Veränderungen häufiger jedenfalls als Folge, nicht als Ursache für die perverse Localisation ansehen.

Ein sehr schönes Beispiel von Divertikelbildung findet sich in dem von *Th. Landau* und *Rheinstein* beschriebenen Präparat; ihre Bedeutung für die Ätiologie der tubaren Entwickelung des Eies wird jedoch dadurch zweifelhaft, dass die betreffenden Divertikel nach dem Lumen der Tube abgeschlossen sind. Zwei weitere hier anzuschliessende Fälle beschreibt *Williams* (N. obst. Journ. 1893. N. 2. S. 107). *Abel* sieht die Divertikel als Abknickungsstellen des gewundenen Tubencanals bei der infantilen Tube an.

Die Salpingitis interstitialis mit der Verdickung der Tubenwand und der Zerstörung der Muskelschichten, in denen die Beziehungen der einzelnen Muskelfasern durch die kleinzellige Infiltration und die Blutextravasate in der Umgebung der Gefässe unterbrochen sind, muss von demselben Gesichtspunkt aus betrachtet werden.

Diese Bilder gehören in der Mehrzahl der progressiven Entwickelung eines Reizeffectes an, als welchen wir das Ei ansehen müssen, nicht einem alten chronischen Process. So lange eine chronische interstitielle Salpingitis besteht, bleibt die Frau steril: solche Frauen werden nicht schwanger, weder uterin noch extrauterin. Erst wenn sie geheilt sind, dann kann die Frau concipieren und dann kann allerdings ebenso wie bei den vorher völlig gesunden das Ei sich abnorm inserieren.

Ich zähle unter meinen Beobachtungen sieben Nulliparae mit relativ nicht zu langer Dauer der Ehe bis zur Entwickelung dieser

Schwangerschaft. 23 sind nach einem Intervall von 1 bis zu 2 Jahren nach ihrer letzten Geburt wieder schwanger geworden, mehrfach lagen nur wenige Monate zwischen den beiden Graviditäten, der intra- und extrauterinen, eine Frau hatte das Kind noch an der Brust.

Mehrfach sind mechanische Hindernisse für die Einwanderung des Eies in die Uterushöhle beobachtet worden. Hier sind die Polypen der Tubenschleimhaut zu nennen, beschrieben von *Leopold* (C. f. Gyn. 1879. N. 3. und Arch. f. Gyn. XII. u. XIII.), *Beck*, (Illustr. Ärztl. Ztg. 1882. 2.) *Wyder* (a. a. O.), *Olshausen* (a. a. O.), *Dührssen* (Berl. Ges. f. Geb. u. Gyn. 1895).

Nach meiner Auffassung bezweifeln *Ahlfeld* (C. f. Gyn. 1879. 2—4) und *Frommel* (Deutsche med. Woch. 1890. N. 23) die ätiologische Bedeutung derselben in zutreffender Weise; sie sind als Producte des Reizzustandes anzusprechen, den die Einsertion in der Tube verursacht hat.

Jedenfalls sehr viel häufiger als solche Polypen treffen wir auf Fälle von Tubarschwangerschaft, in denen der Canal durch andere Complicationen verlegt erscheint.

Von sehr vielen Seiten werden Beobachtungen über die eigentümlichen Schlängelungen der Tube mitgeteilt, auf welche *W. A. Freund* als Entwicklungsfehler hingewiesen hat. Diese angebliche Hemmungsbildung wird nicht ganz selten gefunden, so dass sie auch wohl als die essentielle Ursache der Eileiterschwangerschaft bezeichnet wird. *Abel* (a. a. O. S. 77) betrachtet die tubare Einsertion als die physiologische bei derartig in ihrer Entwickelung zurückgebliebenen — infantilen — Tuben. *Abel* selbst antwortet an derselben Stelle auf den Einwand, dass Tubarschwangerschaft doch auch bei Pluriparen nach normaler Schwangerschaft vorkomme, damit, dass durch diese Schwangerschaft die Tube dann als secundär verändert anzusehen sei. *Wendeler* hat oben (S. 29) unsere abweichende Auffassung dieser Schlängelungen der Tube dargelegt. Wenn diese Windungen gelegentlich bei der Eientwickelung in dem isthmischen Teil der Tube sich finden, so stehen diesen Beispielen viele andere gegenüber, in denen bei eben dieser Einsertion die Tube völlig gestreckt verläuft. Andererseits machten Beispiele, welche in situ die *Freund*schen Schlängelungen in ausgesprochener Weise zeigten, durchaus den Eindruck, dass hier der Fremdkörper, welchen das Ei darstellt, mitten in die Tube eingesetzt in natürlicher Weise nach beiden Seiten hin die benachbarten Tubenabschnitte zusammengeschoben hat. Entfaltet man die Tube — nach der Entnahme des Präparates aus der Leiche einer meiner Kranken, welche während der Vorbereitung zur Operation starb, — so legt sich die Tube völlig gestreckt aus. Jedenfalls könnte nur da, wo diese Windungen und Schlängelungen bis zur völligen Abknickung sich entwickelt haben, und durch Verlötung der Aussenwand der Tube an der Berührungsstelle der Windungen festgeheftet

werden, in ihnen eine Gelegenheitsursache für die ectopische Schwangerschaft gegeben sein.

Unverhältnismässig häufig treffen wir bei tubarer Schwangerschaft auf vergrösserte Nachbarorgane, welche die Tube direct verlegen, abquetschen und einerseits den Motus peristalticus behindern müssen, indem sie die Tube ausgespannt erhalten, andererseits den ganzen Eileiter abknicken, sein Lumen beengen. Eine völlige Verlegung des Tubenlumen dürfte nur da angenommen werden, wo die Möglichkeit einer äusseren Überwanderung gegeben ist: wie käme sonst das Sperma durch die Verschlussstelle hindurch! Es ist zuzugeben, dass besonders das vergrösserte Ovarium (Oophoritis oder Neoplasma) auffallend häufig mit der Tube in einer solchen Verbindung angetroffen wird, so dass ich dieser Complication den Wert einer die tubare Schwangerschaft begünstigenden zuerkennen muss.

Als Beleg dafür erscheinen mir die Fälle von Tubenschwangerschaft bei Verschmelzung des Tubenlumen mit einem folliculären Hohlraum des Ovarium — bei der Ovarialtuba — deren sechs in meiner Tabelle enthalten sind. Ebenso gut wie das Ei in der seitwärts verlagerten Tube zur Einnistung gekommen, kann es voraussichtlich auch bis in das Cavum uteri vorgeschoben werden, um sich normal zu entwickeln, nachdem Sperma und Ei trotz der Verlegung des Tubencanales zum Contact gekommen sind.

Eine andere Bedeutung haben die peritonitischen Stränge und Schwielen, welche als fast constante Erscheinungen in das typische Bild der ectopischen Schwangerschaft gehören. Dass diese völlig fehlen können, beweisen drei meiner eigenen Beobachtungen. Hier ist die Catastrophe in sehr früher Zeit zustande gekommen, so dass der Reiz der Tubarschwangerschaft sich im Peritoneum noch nicht hat geltend machen können. Je älter der Fötus geworden, um so häufiger finden sich die peritonitischen Schwielen, und um so intensiver erscheinen dieselben entwickelt. Bei abgestorbenen Eiern sind diese Schwielen am kräftigsten ausgebildet. Ich schliesse daraus, dass der so häufig von den Autoren angetroffene Befund inniger Verwachsungen der Tubenoberfläche und der ganzen Beckenorgane in vielen Fällen das Product der tubaren Schwangerschaft ist, nicht ihre Ursache. Dafür möchte ich aber auch noch die allseitig gemachte Erfahrung geltend machen, dass nach puerperaler resp. septischer oder gonorrhoischer Perimetritis durchgehends eine längere Pause bis zum Eintritt der Tubarschwangerschaft entsteht. Die Ovarium und Oviduct einhüllenden Schwielen ohne Entwickelung einer Ovarialtuba sind unüberwindliche Hindernisse für das Zustandekommen der Eiimprägnation, sei es, dass die Dehiscenz der Follikel dadurch behindert ist, sei es, dass das Fimbrienende der Tube verlötet wird, oder dass die Tube ab-

gesehnürt und weder für das Sperma noch für das Ovulum durchgängig ist. Erst nachdem die Resorption dieselben beseitigt, kann wieder Follikeldehiscenz und Spermaeintritt erfolgen. Die zahlreichen Erfahrungen der Entwickelung einer normalen Schwangerschaft nach Perimetritis lassen die eetopische Einsertion jedenfalls als die Ausnahme erscheinen: sie hat mit der glücklich überstandenen Perimetritis nichts zu thun.

Immerhin muss zugegeben werden, dass für eine Reihe von Fällen mit ersichtlich alt bestehenden perimetritischen Schwielen, welche die Tube abknicken und einschnüren, in diesen die Ursache für die Unterbrechung der Wanderung des Eies nach der Uterushöhle angesehen werden muss.

Wie ich in meinem Referat in Brüssel 1891 hervorgehoben habe — und wie auch *Webster* und *Fritsch* hervorheben — entwickelt sich Schwangerschaft nur dann, wenn das Ei einen Boden findet, der zur Serotinabildung fähig ist. Das gilt für die intrauterine ebenso wie für die tubare Form. Warum das Ei gelegentlich in der Tube haften bleibt — das ist auch heute noch unserer Einsicht nicht zugänglich, weil wir den Vorgang in der Regel erst gewahr werden können, nachdem in der Tube und ihrer Umgebung mehr oder weniger Reizerscheinungen eingetreten sind, und nachdem das Ei über seine allererste Entwickelung hinaus gewachsen ist. —

Nicht selten treffen wir bei tubarer Schwangerschaft die nicht schwangere Tube in einem Zustande von unzweifelhaft lange Zeit bestehender Atresie, das Corpus luteum aber liegt in dem dieser atretischen Tube entsprechenden Ovarium. Ja, es gehört zu den häufigen Eigentümlichkeiten des Befundes der Beckenorgane, welchen wir bei vorgeschritteneren Fällen von Tubarschwangerschaft nach Eröffnung des Leibes erheben, dass wir die einzelnen Beckenorgane auf das innigste miteinander verwachsen finden. Sehen wir dann die Veränderungen besonders des Ovarium und der Tuben an, so müssen uns häufig ernste Zweifel an dem Wanderungsvorgang des Eies aus dem Follikel bis in die Tube beschleichen. Nur zu häufig sind die Präparate durch die Catastrophe, welche zur Operation führte, und weiter durch diese selbst derartig zerstört, dass eine exacte Untersuchung kaum noch ein klares Bild der ursprünglichen Verhältnisse ergiebt. Derartige Zweifel werden in einigen Fällen noch dadurch gesteigert, dass das Corpus luteum sich nicht in dem Ovarium findet, welches der imprägnierten Tube entspricht. Den Mechanismus der für diese Fälle anzunehmenden äusseren Überwanderung des Eies hat *C. Hasse* neuerdings in einer classischen Arbeit klargelegt. Vielfach war diese Frage schon experimentell angegriffen worden. *Parsenow* (experimentelle Beiträge zur Überwanderung des Eies. Rostock. Dis. inaug. 1879) und *Küstner* (Arch. XV, S. 24) hatten negative Resultate, *Leopold*

(Arch. XVI) positive. *Lode* (Arch. XV, S. 259) kam zu dem Schluss, dass ein Contact zwischen Ovarium und Tube nicht notwendig sei, und dass ein Flüssigkeitsstrom das Ei in die Tube trägt. An der Möglichkeit einer äusseren Überwanderung des Sperma ist nicht zu zweifeln: pathologische Präparate haben trotz vielerlei Schwierigkeiten ebenfalls volle Beweiskraft für ein solches Vorkommnis. Immerhin drängen zuweilen die Befunde fester Verlötung des Ostium tubae abdominale der schwangeren Tube zu der Annahme einer „inneren Überwanderung des Eies". Neben anderen hat *Wyder* einen solchen Fall ausführlich beschrieben und gegen die von *J. Veit* und *Werth* erhobene Anzweiflung in geistvoller Weise verteidigt (Arch. f. Gyn. XLI, S. 159). Trotzdem kann die Beweiskraft des *Wyder*schen Falles nicht anerkannt werden, denn es fehlt der Nachweis des Corpus luteum — d. h. es fehlt das andere Ovarium und damit entfällt die Möglichkeit einer unseren heutigen Anschauungen entsprechenden Nachprüfung. Durch eine solche hat aber *Veit* bei einem der älteren angeblich unanfechtbaren Beispiele, dem von *Hassfurther*, das Vorhandensein eines accessorischen Tubenostium constatiert und somit der ihm vordem gegebenen Deutung den Boden entzogen.

Es ist nicht zu bezweifeln, dass das Ostium abdominale sehr häufig im Verlauf der Entwickelung des tubar eingebetteten Eies atretisch wird, um so häufiger, je länger die Verklebung zu ihrer Entwickelung Zeit gehabt hat, so dass sie sehr wohl zu der Annahme führen kann, sie stamme aus der Zeit vor dem Beginn der tubaren Schwangerschaft.

Unter die vielerlei Absonderlichkeiten, welche erst die neuere Zeit in Bezug auf die Extrauterin-Schwangerschaft hat erkennen lassen, gehört die Wiederholung ectopischer Eiinsertion bei derselben Person. *Olshausen* hat wohl als der erste eine solche Beobachtung beschrieben. *Abel* konnte deren schon zehn (darunter zwei nicht ganz einwandfreie) aufzählen, *von Schrenck* berichtet über eine Patientin von *Küstner*, welche zuerst von einer Ovarialgravidität befreit wurde, dann von einer tubaren und bei Abfassung der Arbeit angeblich zum dritten Male extrauterin schwanger sein sollte (a. a. O. S. 167). Seitdem finde ich noch die Fälle von *Reck* (*Frommel*, Jahresbericht 1893), *Boisleux* (intern. gyn. Congress, Brüssel 1892), *Mackenrodt* (Berl. Ges. f. Geb. u. Gyn. 8. I, 1892) und *J. Veit* (ebenda). Der Fall von *Coe* (Americ. Journ. of Obstet. June XXVII, 1893, S. 885), in welchem die Patientin zweimal in derselben Tube concipierte, schliesst sich an den von *C. Ruge* beschriebenen an (vgl. Abbildung von *Olshausen-Veit* bei *Schröder*, XI. Ed. (S. 464), in dem beide Früchte in derselben Tube lagen. Tuben-Zwillingsschwangerschaften sind mehrfach beobachtet worden; — *Parry* (Extrauterine pregnancy. Philadelphia 1876) zählte eine auf 23 Extrauterinschwangerschaften. Er ist geneigt, anzunehmen,

dass die Eier sich gegenseitig aufhalten, obwohl ein solcher Zusammenhang sich schwerlich nachweison lässt.

Derartige Fälle werden sich sieher mit der Zunahme von Beobachtungen extrauteriner Eiinsertion naturgemäss mehren, wie alle die angedeuteten absonderlichen Complieationen. Es ist oben angeführt, dass *Abel* für die infantile Tube dio tubare Eiinsertion als die gewöhnliche ansieht. Dieser Annahme würde es allerdings entspreehen, dass die unglücklichen Trägerinnen mit grösserer Constanz und nacheinander oder aueh gleichzeitig in beiden Tuben diesen unglücklichen Zufall erlebten. Das trifft nicht zu. *Abels* eigene Patientin war vorher in utero schwanger gewesen, ebenso die von *Olshausen* und *L. Tait.* Die oben erwähnte Vermutung *Abels*, dass eventuell durch puerperale Proeesse die Tube nachträglich wie eine infantile disponiert werde, entbehrt des Beweises. *Olshausen* erwähnt ausdrücklich, dass sich nichts Pathologisches gefunden habe, ebenso *J. Veit* (a. a. O. S. 24). Aueh ich nehme an, dass wahrseheinlieh oft mechanische Verhältnisse bei der eetopischen Sehwangerschaft im Spiele sind. Leider vermögen wir aber diese gegenüber den oben angedeuteten Möglichkeiten, dass andere Umstände z. B. am Ei, die tubare Insertion bedingen, noch nicht einwandfrei und sicher zu erkennen.

Die älteren Beobachtungen über gleichzeitige intrauterine und tubare Schwangerschaft hat 1893 *Gutzwiller* in einer eingehenden Studie gesammelt. Soviel ich übersehen kann, ist ihm der Fall von *Browe* (Transactions Americ. Soc. Vol. VI, S. 445) entgangen. Seitdem sind weitere Beispiele von *Cragin* (*Frommels* Jahresbericht 1893), *Dickson, Washburn, Cabot* und *Gottschalk* mitgeteilt worden. Nur in einem Falle wurden beide Kinder ausgetragen und lebend zur Welt befördert. In der Mehrzahl der Fälle wurde das intrauterine Kind zunächst ausgestossen und dann augenscheinlich unter sehr unsicheren Vermutungen über die Natur des nunmehr entdeckten Tumor dieser angegriffen oder es trat Berstung, Verjauehung, Zerfall ein mit allen ihren üblen Folgezuständen. *Gottschalk's* Beobachtung ähnelt derjenigen *Gutzwiller's*, wo die extrauterine Frucht abstarb, dann sehr sehnell intrauterine Schwangerschaft eintrat und nun Zerfall der tubaren folgte, so dass vorzeitige Unterbreehung der intrauterinen sieh entwiekelte.

Das bekannte Steinkind von Leinzell beweist, dass nach längerem Bestehen, speeiell bei Lithopädionbildung der ectopiseh gelagerten Frueht, nicht nur die Conception nicht behindert ist, sondern dass sogar noeh ein normaler Geburts- und Wochenbetts-Verlauf möglieh ist.

Unverkennbar wird Tubarsehwangersehaft häufiger bei Pluriparen beobaehtet als bei Nulliparen. Schon *Hecker* hatte darauf hingewiesen, *v. Schrenck* zählte auf 275 Mehrgebärende 48 Erstgebärende. Ich halte diese Zahlen für wenig beweisend. Sind schon die Angaben

besonders bei lediglich casuistischen Mitteilungen oft in diesem Punkt ungenau, so ergiebt nur zu häufig ein späteres eingehenderes Examen, dass Aborte aus allerlei Gründen nicht angegeben sind. In meinem eigenen Material stehen 65 Pluripare 20 Nulliparen gegenüber. Das deutet zunächst nicht darauf hin, dass die viel umstrittenen infantilen Tuben eine besondere Prädisposition für tubare Gravidität geben. Ebensowenig möchte ich aber dadurch den Schluss *v. Schrencks* (a. a. O., S. 167) als bewiesen anerkennen, dass perimetritische Adhäsionen in der Ätiologie die Hauptrolle spielen, da dieselben ja meist im Puerperium entstehen. Das eheliche Leben bringt doch noch eine Fülle anderer Gelegenheitsursachen und diese selbst sind in ihrer Wirkung noch viel zu unklar, um zu einem derartigen Schluss zu berechtigen.

Nach meinen eigenen Aufzeichnungen erfolgte die tubare Insertion unter meinen 60 hier verwertbaren Fällen 22 mal innerhalb 2 Jahren nach der letzten Geburt, mehrfach lagen, wie berichtet, nur wenige Monate zwischen beiden Graviditäten; diese Zahlen zeigen jedenfalls, dass man nicht schlechthin das Puerperium in dieser Weise äiologisch verwerten kann. Zudem darf doch nicht übersehen werden, worauf *Hofmeier* mit Recht hinweist, wie häufig Eheleute die bekannten Schutzmittel in Anwendung ziehen, um eine neue Gravidität zu verhindern, so dass längere Intervalle zwischen 2 Conceptionen an sich durchaus nicht im Sinne eines pathologischen Einflusses eines vorausgegangenen Puerperium verwertet werden dürfen.

Über die Häufigkeit der ectopischen Schwangerschaft sind verschiedene Berechnungen angestellt. *F. v. Winckel* hatte 1889 unter 20 000 Schwangerschaften 13 Fälle gesehen, *Bandl* 3 unter 60 000, *Arneth* 1 auf 3542. Betrachten wir das Anschwellen der einschlägigen Mitteilungen in unserer Fachlitteratur, so ergiebt sich unzweideutig, dass heute eine solche Berechnung ganz unmöglich erscheint. Aus den 75 Fällen, welche im Jahre 1887 in *Frommels* Jahresbericht aufgezählt werden, sind im Jahrgang 1893 270 geworden. Und dennoch wäre es gewiss sehr unzutreffend, wollte man annehmen, dass die extrauterine Eieinbettung von Jahr zu Jahr häufiger werde. Diese Zunahme der Beobachtungen hat lediglich darin ihre Begründung, dass heute aller Orten schon bei dem Verdacht einer ectopischen Schwangerschaft die Coeliotomie vorgenommen wird.

Aber auch ohne dass ein solcher Verdacht durch Anamnese und Tastbefund erregt wird, gilt die Coeliotomie, resp. die Exstirpatio per vaginam, bei jeder Volumzunahme der Tube für berechtigt, welche erhebliche Störungen im Befinden verursacht und auf entsprechende Behandlung nicht zur Resorption gelangt. Wie oft überrascht dann der Befund eines Ovulum oder seiner Residuen bei der Untersuchung des Tubeninhaltes! Endlich hat sich unsere mikroskopische Untersuchungstechnik derart entwickelt, dass wir auch da, wo ein Fötus nicht

mehr oder eine Placenta noch nicht nachweisbar sind, durch den Befund von Zotten, ov. in Serienschnitten doch noch den Nachweis einer Tubenschwangerschaft zu führen vermögen.

Verschiedentlich wird behauptet, dass die eetopische Einbettung sich häufiger bei den Städterinnen als bei den Landbewohnern finde. *Price* (The Detroit Laneet. XVII, S. 368, 1893) spricht das aus. *Ahlfeld* (Lehrbuch d. Geb. 1895, S. 190) erklärt diese Annahmen weiter durch die hier zusammenströmende Fülle des Materials, durch die Möglichkeit, eine zusammenbrechende Frau in geeignete Behandlung zu nehmen und zu operieren und endlich durch die grössere Häufigkeit der Gonorrhoe in den grossen Handels- und Industrie-Centren. Den letzteren Punkt kann ich am wenigsten gelten lassen. Die Gonorrhoe macht in frischen Formen die Frauen temporär steril, in den chronischen heilen da wie dort auch die Tuben sehr häufig aus, so dass die ätiologische Bedeutung der Gonorrhoe noch zweifelhaft ist. Mir scheint in der noch bestehenden Abneigung der Landbevölkerung sich zur rechten Zeit an den Arzt zu wenden, oder gar sich einer Operation zu unterziehen, viel eher die Ursache der seltenen Beobachtungen tubarer Gravidität, z. B. in Marburg, zu liegen.

Nach den verschiedenen Zusammenstellungen scheint die Tubarschwangerschaft sich vorwiegend häufig bald auf der einen bald auf der anderen Seite zu entwickeln. *Olshausen* (Lehrbuch, S. 561) hält die linke Seite für häufiger befallen, nach den Berechnungen von *Hecker* und *Campbell*. *v. Schrenck* zählte auf 124 rechtsseitige 123 linksseitige; unter meinen 77 operierten Fällen prävaliert zufällig die rechte Seite mit 44 gegen 33 der linken Seite, obwohl, wie ich oben Seite 61 ausführte, unter meinen 1484 Fällen von Salpinxerkrankung die linke so wesentlich viel häufiger notiert ist 548 links gegen 411 rechts. So verzichte ich darauf, ein solches Zahlenverhältnis für die Ätiologie der tubaren Einsertion zu verwerten.

Als eine besondere Abart wird der Fall von *Koeberle* berichtet, in welchem nach Amputatio corporis uteri myomatosi Schwangerschaft eintrat. Die Patientin erlag; der Ort der Implantation ist nicht einwandfrei festgestellt. Dagegen hat *Wendeler* nach Exstirpatio uteri vaginalis Schwangerschaft in dem Tubenende gesehen, welches in das Scheidengewölbe eingeheilt war. Es erfolgte Abort. *Wendeler* entfernte die Eitrümmer aus dem erweiterten Tubenende. Patientin genas.

Einige ältere Autoren berichten von der Entwickelung geschwängerter Tuben, welche in Bruchsäcken, also streng genommen, ausserhalb der Bauchhöhle lagen. *Olshausen-Veit* (*Schröders* Lehrbuch Ed. XI, S. 561) citieren 4 Fälle, den letzten von *Müller* (Allgem. Wiener med. Zeitung 1862, No. 29). Neuere Betrachtungen habe ich in der Litteratur nicht verzeichnet gefunden. Bei der heute üblichen

strengeren kritischen Sichtung des Materials verdient diese Thatsache gewiss Beachtung.

2. Anatomie.

E. G. Orthmann.

Litteratur. *Abel, K.* Zur Anatomie der Eileiterschwangerschaft nebst Bemerkungen zur Entwickelung der menschlichen Placenta. Archiv für Gyn. 1891. Bd. 39. Nr. 393. — *Derselbe.* Über wiederholte Tubengravidität bei derselben Frau. Archiv für Gyn. 1893. Bd. 44. S. 55. — *Ahlfeld, F.* Ein Fall von Sarcoma uteri deciduo-cellulare bei Tubenschwangerschaft. Monatsschr. für Geb. und Gyn. 1895. Heft 3. S. 209. — *Baart de la Faille, J.* Über einen Fall von Graviditas tubo-uterina. Monatsschr. für Geburtsk. und Frauenkrankh. Berlin 1868. Bd. 31. S. 459. — *Bandl, L.* Die Krankheiten der Tuben, der Ligamente, des Beckenperitoneum und des Beckenbindegewebes, einschliesslich der Extrauterinschwangerschaft. Stuttgart 1886. — *Beaucamp, E.* Über Tuboovarialschwangerschaft. Zeitschr. für Geb. und Gyn. 1884. Bd. 10. S. 212. — *Birnbaum.* Über die Bauchhöhlenschwangerschaft und namentlich die inneren Blutungen dabei nach eigenen Beobachtungen. Monatsschrift für Geb. und Frauenkr. Berlin 1861. Bd. 18. S. 331. — *Bossi.* Fall von Extrauterinschwangerschaft, compliciert mit Intrauterinschwangerschaft. Sitzungsberichte des Vereins der Ärzte in Steiermark. Bd. V. Nr. 5. und 6. 1868. (Referat in Schmidts Jahrbücher. Leipzig 1869. Bd. 149. S. 57.) — *Braun-Fernwald, E. v.* Über zwei primäre Laparotomien bei Graviditas extrauterina. Archiv für Gyn. 1890. Bd. 37. S. 286. — *Breisky, A.* Zur Casuistik der vorgeschrittenen Extrauterinschwangerschaft. Wiener medizin. Wochenschrift 1887. Nr. 48 bis 50. S. 1553. — *Campbell, W.* Memoir on Extrauterine Gestation. Edinburgh 1840. Abhandlung über die Schwangerschaft ausserhalb der Gebärmutter. Aus dem Englischen übersetzt von Ecker. Karlsruhe und Freiburg 1841. — *Carsten, E.* Über die Tubenschwangerschaft in den ersten Monaten. Berliner Klinik. Heft 35. Berlin 1891. — *Chiari, H.* Beiträge zur Lehre von der Graviditas tubaria. Zeitschrift für Heilkunde. Wien 1888. Bd. 8. S. 127. — *Coe, Henry C.* Internal Crossing of the Ovum with Report of a Case of Double Ectopic Gestation; Possibly Supporting the Theory. Medical Record. New-York 1893. May 27. p. 667. — *Cohnstein.* Beitrag zur Schwangerschaft ausserhalb der Gebärmutterhöhle. Archiv für Gyn. 1877. Bd. 12. S. 355. — *Conrad* und *Langhans.* Tubenschwangerschaft. Überwanderung des Eies. Archiv für Gynaekologie 1876. Bd. 9. S. 337. — *Czempin, A.* Beobachtungen über Extrauterin-Gravidität an der Hand von 15 operierten Fällen. Zeitschr. für Geb. und Gyn. 1894. Bd. 29. S. 93. — *Derselbe.* Zwei Fälle von Extrauterinschwangerschaft. Heilung nach Laparotomie. Deutsche med. Wochenschr. 1886. Nr. 27. S. 466. — *Dibot.* Gazette obstétricale 1876. S. 161. (Citiert von *Sänger*, Monatsschr. f. Geb. u. Gyn. 1895. Heft 1. S. 21.) — *Dobbert, Th.* Beiträge zur Anatomie der ectopischen Schwangerschaften. Virchows Archiv 1891. Bd. 123. S. 103. — *Derselbe.* Beiträge zur Anatomie der ectopischen Schwangerschaften. Virchows Archiv 1892. Bd. 127. S. 397. — *Derselbe.* Beiträge zur Anatomie der Uterusschleimhaut bei ectopischer Schwangerschaft. Archiv für Gyn. 1894. Bd. 47. S. 224. — *Engström, O.* Zur Atiologie der Tubenschwangerschaft. Zeitschrift für Geb. und Gyn. 1892. Bd. 24. S. 201. — *Fenger, Ch.* Tubal Pregnancy with two ova in the same fallopian tube. Boston Medical and Surgical Journal 1891. Nr. 23. S. 559. — *Fraenkel, Ernst.* Diagnose und operative Behandlung der Extrauterin-

schwangerschaft. Volkmanns Sammlung klinischer Vorträge Nr. 217. Gyn. Nr. 60. Leipzig 1882. — *Derselbe.* Über die Diagnose und Behandlung der Extranterinschwangerschaft in den ersten Monaten. Berliner Klinik. Nr. 17. 1889. — *Fraenkel, Eugen.* Untersuchungen über die Decidua circumflexa und ihr Vorkommen bei Tubenschwangerschaft. Archiv für Gyn. 1894. Bd. 47. S. 139. — *Freund, W. A.* Ein Fall von Tubargravidität. Centralblatt für Gyn. 1889. Nr. 40. S. 690. — *Frommel, R.* Wiederholte Tubenschwangerschaft. Deutsche medizin. Wochenschrift 1890. Nr. 23. S. 494. — *Derselbe.* Zur Therapie und Anatomie der Tubenschwangerschaft. Dentsches Archiv für klin. Medizin 1888. Bd. 42. S. 91. — *Genth (Widerstein).* Extrauterinschwangerschaft ansserhalb der Bauchhöhle. Verhandlungen der Gesellschaft für Geb. in Berlin. 8. Heft. Berlin 1855. S. 97. — *Gunsser, E.* Über einen Fall von Tubarschwangerschaft, ein Beitrag zur Lehre von den Beziehungen zwischen den Chorionzotten und deren Epithel zu dem mütterlichen Gewebe. Centralblatt für allg. Pathologie und pathologische Anatomie 1891. Nr. 6. S. 225. — *Gutzwiller, H.* Ein Fall von gleichzeitiger Extra- und Intrauteringravidität. Zusammenstellung und Betrachtung derartiger Fälle. Archiv für Gyn. 1893. Bd. 43. S. 223. — *Hart, Berry.* The minute anatomy of the placenta in extrauterine gestation. Edinburgh medical Journal 1889 Oct., p. 344. — *Hennig, C.* Die Krankheiten der Eileiter und die Tubenschwangerschaft. Stuttgart 1876. — *Hennigsen.* Abdominalschwangerschaft bei einer Sechstgebärenden. Archiv für Gynaekologie. Berlin 1870. Bd. 1. S. 335. — *His, W.* Offene Fragen der pathologischen Embryologie. Internat. Beiträge znr wissenschaftlichen Medizin. Berlin 1891. Bd. 1. S. 177. — *Hofmeier, M.* Anatomische und klinische Beiträge zur Lehre von der ectopischen Schwangerschaft. Verhandlungen der physik.-med. Gesellsch. Würzburg 1894. Nr. 4. — *Hugenberger.* Bericht ans dem Hebammeninstitut in Moskan. Petersbnrg 1863. S. 122. — *Jones, Ch. D.* Entwickelung der Placenta bei Tnbenschwangerschaft. American Jonrnal of Obstetr. März 1893. (Referat im Centralblatt für Gyn. 1894. S. 711.) — *Kaltenbach, R.* Zur Pathologie der Tuben. II. Zur Pathogenese der Tubenruptur bei Graviditas extrauterina. Zeitschr. für Geb. nnd Gyn. 1889. Bd. 16. S. 368. — *Keller, C.* Zur Diagnose der Tubengravidität. Zeitschrift für Geb. und Gyn. 1890. Bd. 19. S. 1. — *Kirchhoff.* Ein Thorakopagus im tnbaren Fruchtsack. Centralblatt für Gyn. 1894. Nr. 16. S. 232. — *Klebs, E.* Handbuch der pathologischen Anatomie. Bd. I., 2. Abt. Berlin 1876. S. 906. — *Klein, G.* Zur Anatomie der schwangeren Tube. Zeitschr. für Gyn. 1890. Bd. 20. S. 288. — *Kleinwächter.* Extrauterinalschwangerschaft. Eulenbnrgs Realencyclopädie. II. Aufl. 1886. — *Klob, J. M.* Pathologische Anatomie der weiblichen Sexualorgane. Wien 1864. S. 522. — *Kossmann, R.* Zur Histologie der Extrauterinschwangerschaft, nebst Bemerkungen über ein sehr jnnges, mit der uterinen Decidua gelöstes Ei. Zeitschr. für Geb. und Gyn. 1893. Bd. 27. S. 266. — *Küchenmeister.* Über Lithopädien. Archiv für Gyn. 1881. Bd. 17. S. 153. — *Küstner, O.* Die ectopische Schwangerschaft. P. Müllers Handbuch der Geburtshülfe. Stuttgart 1889. Bd. II. S. 497. — *Landau, L.* Zur Lehre von der Eierstocksschwangerschaft. Archiv für Gyn. 1880. Bd. 16. S. 436. — *Lederer.* Beiträge zur Anatomie der Tubenschwangerschaft. I.-D. Berlin 1888. — *Leopold, G.* Experimentelle Untersuchungen über das Schicksal implantierter Föten. Archiv für Gyn. 1881. Bd. 18. S. 53. — *Derselbe.* Tubenschwangerschaft mit äusserer Überwandernng des Eies und consecutiver Haematocele retrouterina. Archiv für Gyn. 1876. Bd. 10. S. 248. — *Mackenrodt, A.* Ein Fall von doppelseitiger Tubarschwangerschaft. Zeitschr. für Geb. und Gyn. 1892. Bd. 23. S. 301. — *Marchand, F.* Über die sogenannten „decidualen" Geschwülste im Anschluss an normale Geburt, Abort, Blasenmole und Extrauterinschwanger-

schaft. Monatsschr. für Geb. und Gyn. 1895. Bd. I. Heft 5. S. 419. — *Marschner.* Über einen Fall von Extrauterin-Gravidität (interstitiell). Gesellsch. für Geb. und Gyn. zu Dresden. 4. März 1886. Centralbl. f. Gyn. 1886. Nr. 17. S. 265. — *Martin, A.* Ein durch Laparotomie entferntes Lithopädion. Zeitschr. f. Geb. u. Gyn. 1878. Bd. 3. S. 398. — *Derselbe.* Eine Tubarschwangerschaft mit Stieltorsion. Zeitschr. f. Geb. u. Gyn. 1893. Bd. 26. S. 221. — *Derselbe.* Extrauterin-Schwangerschaft (ectopische Schwangerschaft). Eulenburgs Realencyclopädie 1893. — *Derselbe.* Präparat von interstitiell-tubarer Extrauterinschwangerschaft (Graviditas tubo-uterina). Zeitschrift für Geb. und Gyn. 1885. Bd. 11. S. 416. — *Derselbe.* Über ectopische Schwangerschaft. Berliner klin. Wochenschr. 1893. Nr. 22. S. 513. — *Derselbe.* Über Extrauterinschwangerschaft. Berl. klin. Wochenschr. 1881. Nr. 51 u. 52. S. 753. — *Matlakowski, W.* Zwei Fälle von Extrauterinschwangerschaft. Operation bei toter Frucht. Hierzu „Beiträge zur Anatomie des Fruchtsackes bei Eileiterschwangerschaft" von Dr. S. Krysinski. Archiv für Gyn. 1890. Bd. 38. S. 367. — *Mennen, H.* Über Missbildungen des Foetus bei extrauteriner Schwangerschaft. Arbeiten aus dem pathologischen Institut zu München. Stuttgart 1886. S. 246. — *Merttens, J.* Beiträge zur normalen und pathologischen Anatomie der menschlichen Placenta. Zeitschr. f. Geb. u. Gyn. 1894. Bd. 30 S. 1 u. Bd. 31 S. 28. — *Müller, W.* Graviditas extrauterina. Vollkommen reifes, lebendes Kind in einer rechtsseitigen Leistenhernie; Entbindung mittelst Operation. Allg. Wiener med. Zeitung 1862. Nr. 29. S. 268. — *Munk, H.* Ein Beitrag zu den seltenen Indicationen für Sectio caesarea. Prager med. Wochenschr. 1890. Nr. 43 u. 44. S. 533. — *Muret, M.* Beitrag zur Lehre der Tubenschwangerschaft. Zeitschr. für Geb. und Gyn. 1893. Bd. 26. S. 22. — *Olshausen, R.* Über Extrauterinschwangerschaft mit besonderer Berücksichtigung der Therapie in der zweiten Hälfte der Schwangerschaft. Deutsche med. Wochenschr. 1890. Nr. 8 bis 10. S. 145. — *Orth, J.* Lehrbuch der speciellen pathologischen Anatomie. Bd. II. 1. Abt. Berlin 1893. S. 634. — *Orthmann, E. G.* Beitrag zur frühzeitigen Unterbrechung der Tubenschwangerschaft und zur Kenntnis der weiteren Schicksale des Eies. Zeitschr. für Geb. und Gyn. 1894. Bd. 29. S. 61. — *Derselbe.* Über Tubenschwangerschaften in den ersten Monaten mit besonderer Berücksichtigung der pathologisch-anatomischen Befunde. Zeitschr. für Geb. und Gyn. 1890. Bd. 20. S. 143. — *Ott, D. v.* Beiträge zur Kenntnis der ectopischen Formen der Schwangerschaft. Leipzig 1895. — *Otto.* Über Tubenschwangerschaft. I.-D. Greifswald 1871. — *Parry, J. S.* Extrauterine Pregnancy. Philadelphia 1876. — *Pfannenstiel.* Die verschiedenen Schicksale der Tubargraviditäten und deren Behandlung. Deutsche med. Wochenschr. 1894. 23. Aug. Ver.-Beilage Nr. 11. S. 83. — *Poppel, J.* Ein Fall von Graviditas tubo-uterina. Monatsschr. für Geb. und Frauenkr. Berlin 1868. Bd. 31. S. 208. — *Prochownik, L.* Ein Beitrag zur Mechanik des Tubenaborts. Festschrift zur Feier des 50jähr. Jubiläums der Gesellsch. für Geb. und Gyn. in Berlin. Wien 1894. S. 266. — *Recklinghausen, v.* Ein Fall von Tubenschwangerschaft. Deutsche med. Wochenschr. 1889. Nr. 34. S. 708. — *Rokitansky, C.* Lehrbuch der pathologischen Anatomie. 3. Aufl. Wien 1861. Bd. III. S. 534 und 542. — *Ruge, C.* Casuistische Mitteilungen. II. Beobachtung einer Schwangerschaft bei zweihörniger Gebärmutter mit solidem Cervix des geschwängerten Horns. Zeitschr. für Geb. und Gyn. 1878. Bd. 2. S. 27. — *Sänger, M.* Conception durch ein accessorisches Tuben-Ostium. Kaiserschnitt, bedingt durch frühere ectopische Schwangerschaft. Monatsschr. für Geb. und Gyn. 1895. Heft 1. S. 21. — *Derselbe.* Über solitäre Hämatocelen und deren Organisation. Verhandlungen der deutsch. Gesellschaft für Gyn. 5. Congress. Leipzig 1893. S. 281. — *Schauta.* Beiträge zur Casuistik, Prognose und Therapie der Extrauterinschwangerschaft. Prag 1891. —

Schrenck, O. v. Über ectopische Gravidität. I.-D. Dorpat 1893. — *Schuchardt, K.* Über intraligamentöse Tubenschwangerschaft. Virchows Archiv 1882. Bd. 89. S. 133. — *Simon.* Die Graviditas tubo-uterina. I.-D. Berlin 1885. — *Strecker.* Ein Fall von Extrauterin-Zwillings-Schwangerschaft. Berl. klin. Wochenschr. 1892. Nr. 13. S. 314. — *Spiegelberg, O.* Eine ausgetragene Tubenschwangerschaft. Archiv für Gyn. 1870. Bd. 1. S. 406. — *Tait, L.* Lectures on ectopic pregnancy and pelvic haematocele. Birmingham 1888. — *Teuffel, R.* Hydramnion bei Extrauterinschwangerschaft. Archiv für Gyn. 1884. Bd. 22. S. 53. — *Veit, J.* Behandlung der Extrauterinschwangerschaft. Verhandl. der deutsch. Gesellsch. für Gyn. III. Congress. Leipzig 1890. S. 158. — *Derselbe.* Die Eileiterschwangerschaft. Stuttgart 1884. — *Derselbe.* Die Frage der inneren Überwanderung des Eies. Zeitschr. für Geb. und Gyn. 1892. Bd. 24. S. 327. — *Derselbe.* Über Hämatosalpinx. Verhandl. der deutsch. Gesellsch. für Gyn. Bd. IV. 1892. S. 215. — *Derselbe.* Über intraperitoneale Blutergüsse. Sammlung klin. Vorträge. N. F. Nr. 15. Leipzig 1891. — *Vulliet, F.* Über einen Fall von Tubo-Ovarialcysten-Schwangerschaft. Archiv für Gyn. 1884. Bd. 22. S. 427. — *Walker, A.* Der Bau der Eihäute bei Graviditas abdominalis. Virchows Archiv 1887. Bd. 107. S. 72. — *Walter.* A case of Tubal Gestation, in which both tubes were gravid. The Lancet, Aug. 6., 1892. p. 329. — *Webster, J. C.* Ectopic Pregnancy, its etiology, classification, embryology, diagnosis and treatment. Edinburgh and London 1895. — *Werth.* Behandlung der Extrauterinschwangerschaft. Verhandl. der deutsch. Gesellsch. für Gyn. III. Congress. Leipzig 1890. S. 175. — *Derselbe.* Beiträge zur Anatomie und zur operativen Behandlung der Extrauterinschwangerschaft. Stuttgart 1887. — *Derselbe.* Bericht über das anatomische Ergebnis einer Gastrotomie bei Extrauterinschwangerschaft nebst mikroskopischer Untersuchung des Fruchtsackes und Fötus. Archiv für Gyn. 1881. Bd. 18. S. 14. — *Winckel, F. v.* Lehrbuch der Geburtshülfe. 2. Aufl. Leipzig 1893. — *Wyder, Th.* Beiträge zur Extrauterinschwangerschaft. Archiv für Gyn. 1891. Bd. 41. S. 153. — *Derselbe.* Beiträge zur Lehre von der Extrauterinschwangerschaft. Archiv für Gyn. 1886. Bd. 28. S. 325. — *Zedel, J.* Zur Anatomie der schwangeren Tube mit besonderer Berücksichtigung des Baues der tubaren Placenta. Zeitschr. für Geb. und Gyn. 1893. Bd. 26. S. 78. — *Zmigrodski, C.* Beiträge zur Lehre von der Extrauterinschwangerschaft. Petersburg 1886. (Autoreferat im Centralbl. für Gyn. 1888. Nr. 10. S. 146.) — *Zweifel, P.* Über Extrauteringravidität und retrouterine Haematome. Archiv für Gyn. 1891. Bd. 41. S. 1.

Die Eileiterschwangerschaft, Graviditas tubaria, gehört zu der bei weitem häufigsten Form der ectopischen Schwangerschaft. Unter den 610 von *v. Schrenck* zusammengestellten Fällen fanden sich 339 Tubenschwangerschaften; unter den 91 *Martin*schen Fällen von ectopischer Schwangerschaft finden sich 77 Tubenschwangerschaften. Was die Häufigkeit der Erkrankung der rechten oder linken Seite anbetrifft, so fand *v. Schrenck*, allerdings für alle Formen von Extrauteringravidität, den Sitz der Schwangerschaft 124 mal auf der rechten und 123 mal auf der linken Seite; *Hecker* fand unter 64 Fällen 27 mal die rechte Seite erkrankt und 37 mal die linke; *Campbell* unter 75 Fällen 34 mal die rechte und 41 mal die linke. *Hennig* sammelte 122 Fälle von Tubenschwangerschaft und fand in denselben, dass beide Seiten gleich häufig erkrankt waren; unter den 77 *Martin*schen Fällen

sass die Schwangerschaft 44 mal in der rechten und 33 mal in der linken Tube.

a. Die verschiedenen Arten der Eileiterschwangerschaft.

Was den speciellen Sitz des Eies in der Tube anbetrifft, so unterscheidet man je nachdem drei Hauptformen; sitzt das Ei in dem noch innerhalb der Uterusmuskulatur verlaufenden Teil der Tube, so spricht man von einem Graviditas interstitialis, sitzt dasselbe in dem mittleren Teil der Tube, so nennt man die Schwangerschaft eine Graviditas isthmiea oder tubaria propria, und sitzt dasselbe schliesslich, was am häufigsten vorkommt, in dem ampullären Teil der Tube, so haben wir es mit einer Graviditas ampullaris zu thun. *Hennig* fand unter seinen 122 Fällen 77 mal den Sitz der Schwangerschaft in der Mitte zwischen Uterus und Fimbrienende; in 37 Fällen liess sich der Sitz noch genauer feststellen und kamen hiervon 5 auf die Gegend unmittelbar neben dem Uterus, 17 auf die Mitte der Tube, 5 auf das äusserste Drittel und 5 auf das äusserste Viertel.

Parry fand unter 214 Fällen 31 interstitielle, 34 im Infundibulum und 149 ampulläre Schwangerschaften; unter den 77 *Martin*schen Fällen befinden sich 1 interstitielle, 7 intraligamentöse, 8 isthmische und 57 ampulläre Tubenschwangerschaften, hierunter 6 tubo-ovariale und 3 tubo-abdominale (in den übrigen Fällen war der Sitz des Eies zweifelhaft). —

Drei Unterarten kommen bei der Eileiterschwangerschaft mehr oder weniger häufig zur Beobachtung; bei der interstitiellen Form kann es leicht vorkommen, dass sich ein Teil des Eies in die Uterushöhle hinein entwickelt, dann handelt es sich um eine Graviditas tubo-uterina; bei der ampullären Form tritt häufig ein Teil des Eies durch das Fimbrienende nach der Bauchhöhle heraus, so dass wir es dann mit einer Graviditas tubo-abdominalis zu thun haben, und schliesslich kann es bei einer Schwangerschaft in einer Ovarialtube zu einer Graviditas tubo-ovarialis kommen.

Secundär kann sich aus einer ursprünglichen Tubenschwangerschaft beim Austritt des Eies durch das Ostium abdominale eine Graviditas abdominalis entwickeln oder, wenn sich das Ei zwischen die Blätter des lig. latum hinein ausdehnt oder eventuell nach Ruptur der unteren Tubenwand ganz austritt, eine Graviditas intraligamentosa ausbilden.

Als aussergewöhnlich seltene Fälle, die aber auch noch in den Bereich der Tubenschwangerschaften gehören, sind diejenigen zu bezeichnen, in denen sich das Ei auf der Fimbria ovariea festsetzt (*Martin, Zweifel*), oder aber in einer aecessorischen Tube oder auf einem aecessorischen Tubenostium (*Kossmann*).

In einer kürzlich erschienenen ausführlichen Monographie über ectopische Schwangerschaft von *J. C. Webster* teilt derselbe die Tuben-

schwangerschaften in ampulläre, interstitielle und infundibuläre ein; durch letzteren Ausdruck will er die Bezeichnungen Graviditas tubo-ovarialis und tubo-abdominalis ersetzen, da die beiden letzten Formen doch stets ursprünglich tubare Schwangerschaften seien.

1. Graviditas interstitialis. Die interstitielle Tubenschwangerschaft scheint nicht gerade sehr häufig zu sein; offenbar sind hierbei des öfteren Verwechslungen mit Schwangerschaften in einem rudimentären Uterushorn oder auch in Uterusdivertikeln (Graviditas intramuralis nach *Baudelocque* und *Steele*) vorgekommen, die ja sehr nahe liegen. — *Hecker* hat 26 Fälle von Graviditas interstitialis gesammelt, während *J. Baart de la Faille* einige Zeit später nur 17 sichere Fälle feststellte; *Hennig* fand unter 150 Fällen 42 mal eine interstitielle Tubenschwangerschaft; *Parry* unter 214 Fällen 31 mal, während sich unter den 77 *Martin*schen Fällen nur eine Graviditas interstitialis fand. *Bandl* fand im Wiener Museum nur zwei Fälle von interstitieller Schwangerschaft; einen aus der ersten Zeit mit einem nussgrossen Ei und einen anderen, in welchem die Schwangerschaft 16 Monate gedauert hatte und der überreife Fötus durch die Coeliotomie entfernt worden war.

Nach *Hecker* entwickelt sich die Graviditas interstitialis meist nur bei Frauen, welche bereits öfter geboren haben; so befanden sich unter 21 Fällen 17 multiparae; ausserdem soll die linke Seite vor der rechten bevorzugt sein; *Hecker* fand unter 24 Fällen 17 auf der linken und 7 auf der rechten Seite.

Bei beginnender Graviditas interstitialis tritt zunächst eine Anschwellung in der Gegend des betreffenden Uterushornes auf, welche aber meist mit einer gleichzeitigen Vergrösserung des ganzen Uterus verbunden ist, so dass dieselbe sich kaum scharf gegen den Uteruskörper abgrenzt; in späteren Stadien wird diese Abgrenzung in der Regel erst deutlicher. Als besonders charakteristisch ist die Lage des lig. rotundum zu bezeichnen; dasselbe verläuft bei der interstitiellen Tubenschwangerschaft stets lateralwärts von dem Fruchtsack im Gegensatz zu den übrigen Formen der Tubenschwangerschaft, in denen das lig. rotundum immer medianwärts entspringt; einen ähnlichen Verlauf desselben finden wir nur noch bei einer Schwangerschaft in einem rudimentären Uterushorn, bei welcher aber zum Unterschied von der interstitiellen die Insertion der Tube auf der schwangeren Seite tiefer liegt wie auf der anderen Seite (*C. Ruge-Simon*).

Die Ansicht *Schwabes*, der sich auch *Klob* anschliesst, dass jede interstitielle Schwangerschaft aus einer ursprünglich tubaren hervorgehe, ist, wie *Hennig* und andere Beobachter bereits hervorgehoben haben, nicht aufrecht zu erhalten. Das Verhalten des Fruchtsackes zur Tuben- und Uterushöhle kann sich sehr verschieden gestalten und ist namentlich auch von der Dauer der Schwangerschaft abhängig;

während anfangs häufig eine Communication sowohl mit der Tube, wie auch mit dem Uterus noch möglich sein kann, verschieben sich die Verhältnisse mit dem weiteren Wachstum des Eies oft ganz bedeutend, so dass die Öffnungen entweder einfach verlegt werden oder auch vollkommen verwachsen. Im weiteren Verlauf kann sich der Fruchtsack noch nach dem Tubencanal zu, wie auch nach der Uterushöhle hin weiter entwickeln, so dass es im letzteren Fall zur Bildung einer wirklichen Graviditas tubo-uterina kommt, wobei nach *Klebs* in der Regel die Placenta an der uterinen Seite liegt. Mit zunehmender Ausdehnung

Fig. 57.

Graviditas interstitialis dextra rupta, mens. IV.
(Ansicht von hinten.) — (Aus *Hennig, C.* Krankheiten der Eileiter etc., S. 140; nach *Herr* und *Birnbaum.*)

des Fruchtsackes tritt naturgemäss eine entsprechende Verdünnung der Muskulatur ein, welche schliesslich zur Ruptur führen kann (Fig. 57); eine Entwickelung der interstitiellen Schwangerschaft zwischen die Blätter des lig. latum ist ebenfalls, aber anscheinend sehr selten beobachtet worden (*Martin, Leopold*). Die von einigen Forschern, wie *Klob, Hennig, Kleinwächter* u. a. aufgestellte Behauptung, dass die Fruchtsackwände durchweg stärker sind, wie bei der reinen Tubenschwangerschaft, und die Graviditas interstitialis infolgedessen mehr Aussicht habe, bis zum Ende zu gelangen, bezieht sich wohl weniger auf die reine interstitielle Schwangerschaft, wie auf die Graviditas tubo-uterina.

2. Graviditas isthmica seu tubaria propria. Bedeutend häufiger wie die interstitielle Schwangerschaft ist die Graviditas isthmica, deren Sitz sich an verschiedenen Stellen der uterinen Hälfte der Tube befinden kann, am häufigsten aber ungefähr in der Mitte der Tube zu sein pflegt. Im Anfang der Schwangerschaft wird zunächst der Sitz des Eies durch eine gleichmässige, spindelförmige Anschwellung der Tube gekennzeichnet (Fig. 58); die Grösse derselben hängt selbstverständlich von dem Zeitpunkt der Schwangerschaft ab.

Das Ei selbst zeigt auf einem Querschnitt den gewöhnlichen Aufbau, wie auch bei intrauteriner Entwickelung die Placentarbildung findet in der Regel an der unteren oder hinteren Wand der Tube statt; die Verbindung der Placenta mit der Tubenwand ist namentlich im Anfang bedeutend lockerer, wie bei der intrauterinen

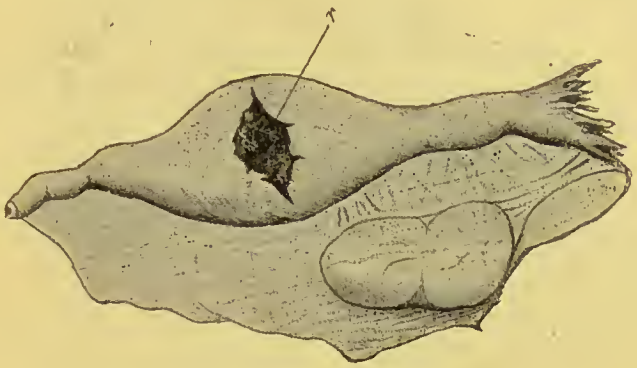

Fig. 58.

Graviditas isthmica dextra rupta, mens. II.
Ansicht von hinten.) — *r* Rupturstelle in der Mitte der hinteren Tubenwand; Reste des Chorion sind in der Rissstelle noch sichtbar. — (Natürliche Grösse.)

Schwangerschaft. Die Wand des Fruchtsackes kann sich verschieden verhalten; es sind Fälle von ganz ausserordentlicher Verdünnung beobachtet worden, namentlich bei excentrischer Entwickelung des Eies in Schleimhautdivertikeln (*Klein*) oder bei Verhältnissen, welche die Ausdehnung des Eies nur nach einer bestimmten Richtung hin gestatten, wie bei starken Knickungen und Verwachsungen der Tubenwandungen unter sich (Fig. 59); daneben kommt aber auch eine gleichmässige Hypertrophie der Tubenwandung vor, ganz ähnlich wie bei der Uterusmuskulatur; *Küstner* sah in einem Fall von ausgetragener Tubenschwangerschaft eine ganz gleichmässige Verdickung der Wandung von $^1/_2$—1 cm. Selbstverständlich ist das Verhalten der Fruchtsackwandungen ausserordentlich wichtig für die weitere Entwickelung der Tubenschwangerschaft; nach *Werth* soll die hintere Tubenwand eine besondere Neigung zur Verdünnung haben. — Die Graviditas isthmica entwickelt sich am ersten zu einer sogenannten gestielten Tuben-

schwangerschaft, da dieselbe sich am freiesten nach allen Seiten hin ausdehnen kann. *Werth* hat 13 derartige, genau beschriebene Fälle aus der Litteratur zusammengestellt, welche mindestens bis zum 6. Monat gediehen waren, während 4 sogar bis zum normalen Schwangerschaftsende gelangten.

3. Graviditas ampullaris. Die Entwickelung einer Schwangerschaft in der Ampulle der Tube, also im äussersten Drittel derselben, gehört entschieden zu den häufigsten; sie bietet einerseits eine sehr günstige Bedingung dafür, dass sich die Schwangerschaft infolge der grösseren Dehnbarkeit der Tubenwandung bis zum normalen Ende entwickeln kann;

Fig. 59.

Graviditas isthmica dextra rupta, mens. II.
(Längsschnitt; natürliche Grösse.) — *Ou* Orificium uterinum tubae; *E* Ei mit Foetus; *Pl* Placentarstelle; *R* Rupturstelle; *Oa* Orificium abdominale tubae; *O* Ovarium mit corpus luteum (*Cl.*).

andererseits besteht aber auch infolge der Nähe des Ostium abdominale eine grössere Gefahr, dass das Ei nach dem Abdomen zu ausgestossen wird und so zugrunde geht, da eine Weiterentwickelung in derartigen Fällen zu den grössten Seltenheiten gehört. Das Fimbrienende kann sich hierbei sehr verschieden verhalten; zuweilen kommt es zu einer vollkommenen Verklebung der Fimbrien mit ihren peritonealen Flächen untereinander; zuweilen bleibt eine kleine Öffnung bestehen, um welche sich die Fimbrien rosettenartig herumlegen. Inseriert das Ei in der Nähe des Infundibulum, so kommt es vor, dass ein Teil desselben aus dem Ostium abdominale herausragt, infolge von pseudomembranösen Verklebungen mit der Umgebung verwächst und so zu einer Graviditas tubo-abdominalis führt.

Von besonderem Interesse ist eine weitere Unterart, die sogenannte Graviditas tubo-ovarialis, von welcher Form sich unter den *Martin*schen Fällen allein 6 vorfinden. — Man teilt dieselben auch wohl noch ein in reine Tuboovarialschwangerschaften und in Tuboovarialcysten-Schwangerschaften. Die Vorbedingung zur Entstehung einer derartigen Schwangerschaft ist das Vorhandensein einer sogenannten Ovarialtube; letztere kommt dadurch zustande, dass das Fimbrienende der Tube das Ovarium umfasst und mit diesem fest verlötet, oder dadurch, dass sich in der oben (Seite 168) erwähnten Art und Weise zunächst eine Tuboovarialcyste bildete und sich in diese hinein ein reifer Follikel entleert. An der Bildung des Fruchtsackes kann sich alsdann Tube und Ovarium gleichmässig betheiligen (Fig. 60). Die ersten der-

Fig. 60.

Graviditas tubo-ovarialis dextra rupta, mens. II.
(Ansicht von hinten.) — *ou* Ostium uterinum tubae; *r* Rupturstelle der Tube; *f* Fimbrien; *e* Blutcoagel, zum Teil noch in der Tube steckend; *to* Tuboovarialhöhle, ebenfalls rupturiert; *ov* Ovarium.

artigen Fälle sind von *Beaucamp* und *Vulliet* beschrieben worden; seit der Zeit haben sich die Fälle bereits bedeutend vermehrt.

Von secundären Formen nach Tubenschwangerschaft sind die Graviditas intraligamentosa und die secundäre Bauchhöhlenschwangerschaft zu erwähnen. — Die erste kommt verhältnismässig häufig, sowohl nach interstitiellen, wie nach rein tubarer oder ampullärer Tubenschwangerschaft vor. *Schuchardt* hat drei Möglichkeiten für die Entstehung derselben festgestellt; zunächst kann das Ei infolge einer besonders nach dem Lig. latum zu sich entwickelnden Wachstumsrichtung die Blätter des Ligaments allmälig auseinanderdrängen und sich hier noch vollkommen von Tubenmuskulatur umgeben, weiter entwickeln (Fig. 61); weiterhin kann es infolge des zunehmenden Druckes allmählich zu einer ausserordentlichen Verdünnung

und schliesslich zum vollkommenen Schwunde der Muskulatur kommen, so dass der Fruchtsack nur noch von dem Peritoneum des Lig. latum gebildet wird, und endlich kann es zu einer intraligamentösen Schwangerschaft kommen, wenn die untere nach dem Lig. latum zu gelegene, vom Peritoneum nicht bedeckte Wand der Tube platzt und hierauf das Ei in toto oder zum Teil, Placenta oder Foetus, zwischen die Blätter des Lig. latum austritt. Eine Weiterentwickelung ist im Gegensatz zu den beiden vorigen Entstehungsarten wohl noch möglich, aber weniger wahrscheinlich. Im weiteren Verlauf dehnen sich die Blätter des Lig. latum immer mehr aus; eine vollkommene Entfaltung resp. Beteiligung an der Fruchtsackbildung ist aber auch bei weit fortgeschrittener Schwangerschaft nicht nötig. Es kann immerhin noch ein Teil des Ligament auf dem Beckenboden unverändert bleiben und so zu einer breiten Stilbildung des Fruchtsackes Veranlassung geben. *Werth* konnte

Fig. 61.

Graviditas isthmica (intraligamentosa) rupta tubae dextrae, mens. III. (Sectionspräparat.) — Rupturstelle vorn und oben. Im Cavum uteri mächtige Decidua-Entwickelung.

nach strenger Sichtung 16 Fälle von intraligamentöser Tubenschwangerschaft zusammenstellen, von denen ein grosser Teil das normale Schwangerschaftsende erreicht hatte.

Eine **secundäre Bauchhöhlenschwangerschaft** kann sich bilden, wenn das Ei entweder nach einer Ruptur des Fruchtsackes direct oder auch durch das Ostium abdominale auf normalem Wege ganz oder zum

Teil in die Bauchhöhle austritt; ob bei dem Austritt des Eies in toto eine Fortentwickelung möglich ist, wie einzelne Forscher annehmen, ist sehr unwahrscheinlich und bisher durch keinen einwandfreien Fall nachgewiesen; dagegen ist ein Fortschreiten der Schwangerschaft sehr wohl möglich, wenn die Frucht nach Zerreissen der Eihäute allein in die Bauchhöhle austritt, während die Placenta an ihrer ursprünglichen Stelle in dem tubaren Fruchtsack haften bleibt.

Zu einem der seltensten Vorkommnisse gehören die auf der Fimbria ovarica oder der Plica infundibulo-ovarica sich entwickelnden Schwangerschaften; der erste derartige Fall ist von *Zweifel* beschrieben worden, ein weiterer von *Martin*. — *Zweifel* hebt mit Recht hervor, dass die Beckenserosa an und für sich nicht geeignet ist, ein befruchtetes Ei sich inseriren zu lassen; hierzu gehört Epithel und diese Bedingung wird ebenso wie von der Fimbria ovarica, so auch von den sich bis zum Ovarium hinstreckenden Plica infundibulo-ovarica, welche nach *Zweifel* ein flimmerndes Cylinderepithel tragen soll, erfüllt; in dem *Zweifel*schen Fall hatte sich der Fruchtsack zum Teil in das Lig. latum hinein weiter entwickelt. In dem *Martin*schen Fall sass das Ei in einer muldenförmigen Vertiefung der Fimbria ovarica, deren Schleimhaut mikroskopisch eine deutliche Umwandlung in Decidua erkennen liess.

Dieselben Bedingungen wie bei der Fimbria ovarica finden sich auch bei accessorischen Tuben oder Tubenostien, wie *Kossmann* betont; und es ist deshalb wohl denkbar, wenn auch bisher über einen derartigen Fall noch nichts berichtet worden ist, dass sich auch einmal ein befruchtetes Ei auf dem Epithelbesatz einer accessorischen Tube oder eines Tubenostium niederlässt. Ein sicherer Nachweis liesse sich hierbei wohl nur in den ersten Monaten beibringen, da bei einer eventuellen Weiterentwickelung eine Unterscheidung von einer Abdominal-Gravidität wohl kaum noch möglich sein dürfte.

b. Verlauf und Ausgänge der Eileiterschwangerschaft.

Jede Form der Eileiterschwangerschaft kann nicht nur bis zum normalen Schwangerschaftsende fortbestehen, sondern die Frucht kann sogar noch Jahre lang — es sind Fälle von Fruchtverhaltung bis zu 57 Jahren beschrieben worden — innerhalb oder ausserhalb des Fruchtsackes weiter getragen werden.

In der Mehrzahl der Fälle kommt es jedoch zu einer frühzeitigen Unterbrechung der Tubenschwangerschaft und zwar meist innerhalb der ersten vier Monate. Die Unterbrechung kann auf zweierlei Art zustande kommen, entweder durch Zerreissen des Fruchtsackes oder durch Abort, auf den *Werth* zuerst aufmerksam gemacht hat und dessen Bedeutung erst in letzterer Zeit mehr gewürdigt worden ist. Während *v. Schrenck* beispielsweise in seiner umfangreichen statistischen Zusammenstellung

unter 330 genau beschriebenen Fällen 270 mal eine Ruptur feststellen konnte, fand er unter den im ganzen gesammelten 610 Fällen von Extrauterin-Schwangerschaften nur 8 mal Angaben, welche auf einen tubaren Abort schliessen liessen. —

Was zunächst die Häufigkeit der Ruptur in den einzelnen Monaten anbetrifft, so berichtet *v. Schrenck,* dass in 141 ganz einwandfreien Fällen die Ruptur

im 1. Monat 13 mal
„ 2. „ 67 „
„ 3. „ 28 „
„ 4. „ 12 „

eingetreten war. *Schauta* fand unter 87 tödlich verlaufenen Fällen

im 1. Monat 15 mal
„ 2. „ 29 „
„ 3. „ 23 „
„ 4. „ 10 „

eine Zerreissung des Fruchtsackes.

Zur Feststellung des Verhältnisses zwischen Ruptur und Abort habe ich 70 einwandfreie Fälle aus dem 1.—4. Monat zusammengestellt (Zeitschrift für Geb. u. Gyn., Bd. 29, S. 64); unter denselben fanden sich 38 Fälle von Ruptur und 32 Fälle von Abort. Die Unterbrechung der Schwangerschaft trat infolge von Ruptur ein:

Im 1. Monat 6 mal
„ 2 „ 23 „
„ 3. „ 5 „
„ 4. „ 4 „;

Infolge von Abort:

Im 1. Monat 8 Mal
„ 2. „ 19 „
„ 3. „ 4 „
„ 4. „ 1 „

Unter den bisher an der *Martin*schen Anstalt beobachteten 91 Fällen von ectopischer Schwangerschaft finden sich 65 Tubenschwangerschaften aus dem 1.—4. Monat; hierunter trat 26 mal Ruptur und 37 mal Abort ein, in zwei Fällen fand sich gleichzeitig Ruptur und Abort, je einmal im 1. und einmal im 2. Monat.

Die Verteilung der übrigen Fälle auf die einzelnen Monate war folgende:

	Ruptur	Abort
Im 1. Monat	6 mal	13 mal
„ 2. „	10 „	15 „
„ 3. „	6 „	7 „
„ 4. „	4 „	2 „
	26 mal	37 mal

Es ergiebt sich hieraus, dass die Unterbrechung der Eileitersehwangerschaft in den ersten beiden Monaten am häufigsten ist, und zwar überwiegen die Aborte über die Rupturen, indem unter 135 Fällen innerhalb der ersten vier Monate 64 mal Ruptur und 69 mal Abort eintrat (zweimal kamen beide gleichzeitig vor). —

Die Zerreissung des Fruchtsackes wird in der Mehrzahl der Fälle durch Blutungen zwischen Fruchthalter und Ei verursacht, die meist durch mechanische Verhältnisse bedingt sind; begünstigt wird dieselbe durch eine aussergewöhnliche Dehnung der Tubenwand bei excentrischer Entwickelung des Eies (*Klein*) infolge von Divertikelbildung oder auch durch Verwachsungen der Tubenwand unter sich, welche eine gleichmässige Ausdehnung derselben hindern. (Fig. 59.) *Muret* beobachtete einen Fall, in dem es zu einer rein localen Dehnung der Tubenwand gekommen war dadurch, dass sich infolge einer Wucherung der Decidua ein Wall gebildet hatte, welcher der gleichmässigen Ausdehnung des Blutes hindernd in den Weg trat; an der betreffenden Stelle wurde die Fruchtsackwand nur noch von der Serosa gebildet. Pseudomembranöse Verwachsungen können nach *Kaltenbach* gleichfalls durch Zerrung am Fruchtsack eine Ruptur herbeiführen. —

Die Widerstandsfähigkeit der Tubenwand kann schliesslich auch durch das Eindringen der Chorionzotten in die Muskulatur sehr herabgesetzt werden, wie *Leopold* dies in einem Fall beobachtet hat; noch bedenklicher dürfte sich die Einwirkung der Chorionzotten gestalten, wenn es sich gleichzeitig um eine Degeneration derselben handelt; so haben *W. A. Freund* und *von Recklinghausen* einen Fall von myxomatöser Degeneration der Chorionzotten bei Tubensehwangersehaft beschrieben und *Ahlfeld* und *Marchand* einen solchen von sacromatöser Degeneration. —

Der Ausgangspunkt der Blutung ist die Placentarstelle; von hier verbreitet sich das Blut nach dem Ort des geringsten Widerstandes, also vorwiegend zwischen Fruchthalter und Eihäute, welche bei den Tubengraviditäten eine weniger feste Verbindung einzugehen pflegen, wie bei der normalen Sehwangersehaft; weiterhin erstreckt sich dann die Blutung auch zwischen die etwa noch vorhandenen Muskel- und Bindegewebsbündel der Tubenwand und setzen so die Widerstandsfähigkeit derselben noch bedeutend mehr herab. Findet das Blut keinen Ausweg, wie dies bei dem tubaren Abort durch das Ostium abdominale der Fall ist, so kommt es an der am wenigsten widerstandsfähigen Stelle der Tubenwand zum Riss. Die Verhinderung des Blutabflusses nach aussen wird durch jede Verlegung des Tubenlumen befördert, sei es nun, dass es sich um eine vollkommene Atresie des Ostium abdominale handelt, oder um einen Verschluss infolge von Bildung einer Ovarialtube oder um Abknickung des Lumen infolge von perisalpingi-

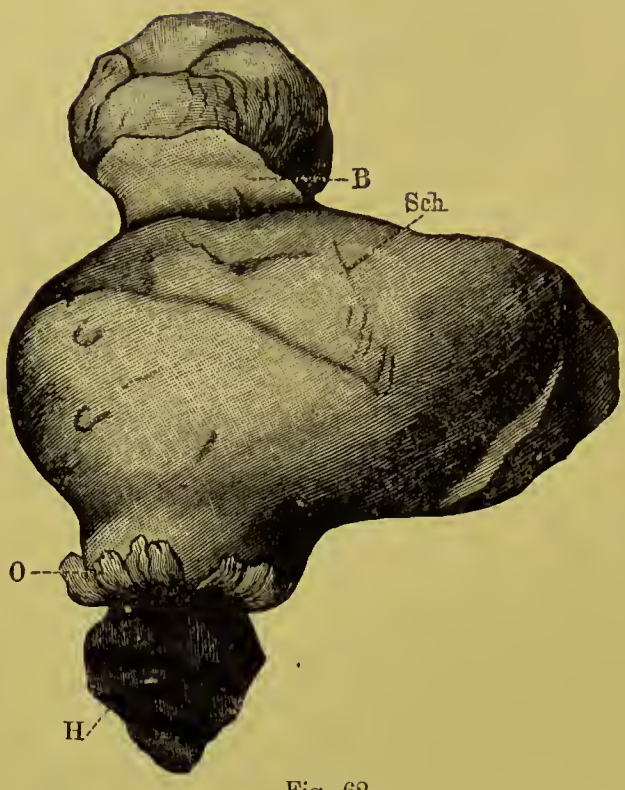

Fig. 62.

Graviditas ampullaris sinistra, mens. II. Abort mit secundärer Ruptur. — *B* Rupturstelle der Tubenwand; *Sch* Fruchtsack; *O* Orificum abdominale tubae, aus dem ein Teil des Blutcoagel *(H)* hervorragt. — (Natürliche Grösse.)

Fig. 63.

Graviditas ampullaris sinistra, mens. II. Längsschnitt durch das Präparat Fig. 56.

tischen Verwachsungen oder auch schliesslich um eine vollkommene Ausfüllung des Tubenlumen durch ein festes mit der Wand verwachsenes Blutcoagel; da letzteres die Folge eines beginnenden Abortes ist, so kann unter derartigen Verhältnissen leicht noch secundär eine Ruptur auftreten, wie dies von *Martin* zweimal beobachtet worden ist (Fig. 62 und 63).

Die Rissstelle der Tubenwand befindet sich in der bei weitem grössten Anzahl der Fälle unmittelbar an oder in nächster Nähe der Placentarstelle; dass die hintere Tubenwand, wie *Werth* behauptet, besonders zur Ruptur prädisponiert ist, habe ich nicht finden können; es ist viel wahrscheinlicher, dass die Rissstelle dort liegt, wo die Wand den stärksten Druck auszuhalten hat und das ist immer in der Nähe der Quelle der Blutung, also der Placentarstelle. Die Ruptur des Eisackes ist nicht immer mit der Ruptur des Fruchtsackes verbunden; allem Anscheine nach vermag der prall elastische Ei-

sack mit mehr Erfolg dem andringenden Blut Widerstand zu leisten, wie die oft hochgradig verdünnte und durch die Blutergüsse brüchig gewordene Tubenwand. Man findet bekanntlich sehr oft Präparate, namentlich allerdings bei tubaren Abortiveiern, wo die Eihäute durch ausgedehnte Blutungen nach Innen stark vorgetrieben werden, ohne zu zerreissen (Fig. 64 und 65); durch die mangelhafte Ergänzung des Fruchtwassers und die allmähliche Resorption des vorhandenen werden die Eihäute mit der Zeit weniger widerstandsfähig und können so auf osmotischem Wege dem Blute nach und nach den Durchtritt gestatten, so dass man häufig das Fruchtwasser blutig imbibiert findet.

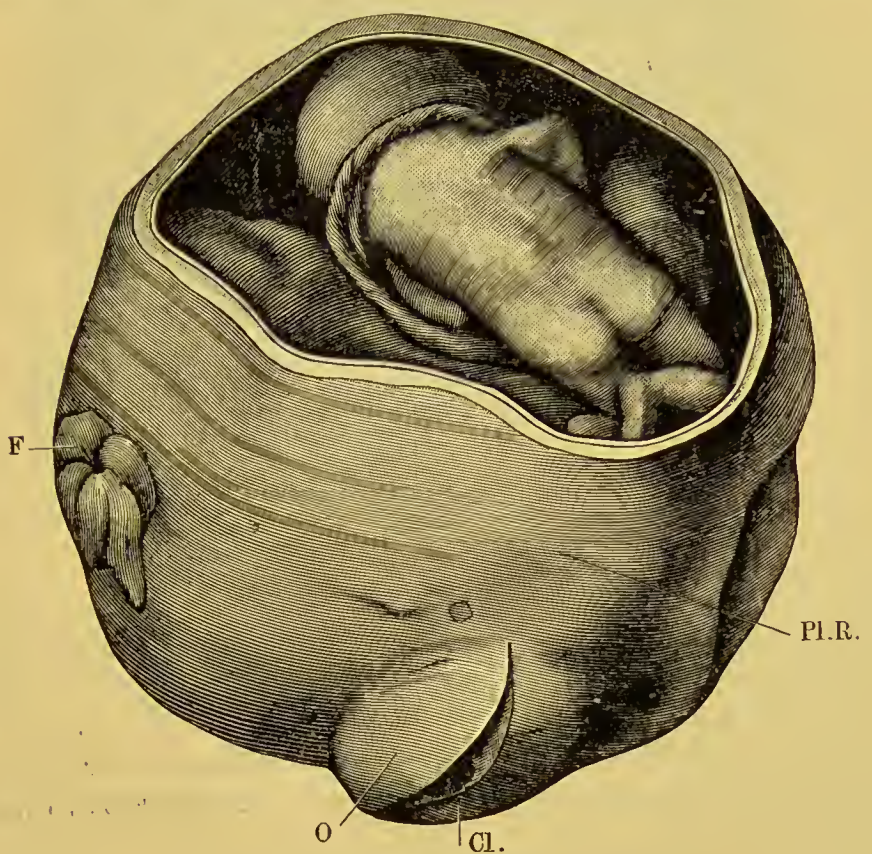

Fig. 64.

Graviditas ampullaris (intraligamentosa) dextra, mens. IV.
(Ansicht von vorn.) — Abortivei. — Eihöhle geöffnet, im Innern ein 12 cm langer Foetus.
Pl. R. Placentarstelle; *F* Ostium abdominale tubae; *O* Ovarium mit Corpus lutoum *(Cl.)*.

Die Folgen der Ruptur in Bezug auf das Verhalten des Eies können folgende sein: In sehr seltenen Fällen kann es vorkommen, dass das Ei vollkommen erhalten an seiner Insertionsstelle bleibt, wenn nämlich die Rupturstelle sich nicht in unmittelbarer Nähe der Eistelle befindet (Fig. 59); ist dieses dagegen der Fall, so kann das Ei zwar auch in toto haften bleiben, ist aber meist durch die vorangegangenen Blutungen in eine Mole umgewandelt. Weiterhin kann das Ei ganz

oder teilweise durch die Rissöffnung austreten; hierbei tritt in der Regel eine gleichzeitige Berstung der Eihäute mit nachfolgendem Austritt der Frucht ein (Fig. 61). Der Austritt des Eies oder auch der Frucht

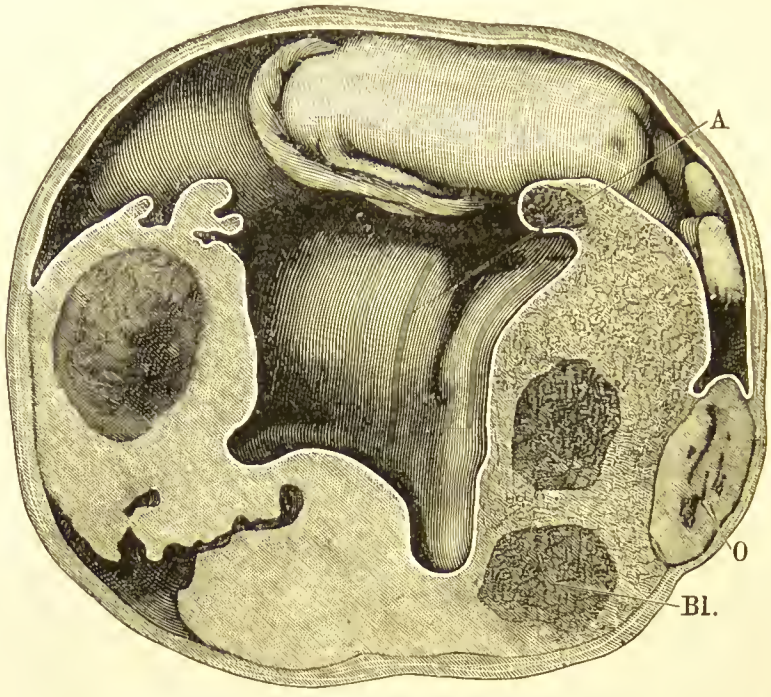

Fig. 65.

Graviditas ampullaris (intraligamentosa) dextra.
Längsschnitt durch das Präparat in Fig. 64. — *A* Eihöhle; *Bl.* Blutcoagel in der Gegend der Placentarstelle; *O* Ovarium.

allein kann entweder in die Bauchhöhle erfolgen, oder zwischen die Blätter des Ligamentum latum, oder auch in einen mit der Tubenwand verwachsenen cystischen Hohlraum des Ovarium; in den beiden letzten Fällen ist eine Fortentwickelung des Eies möglich. Ist das Ei vollkommen ausgetreten, so findet man an der Eihaftstelle nur noch ein Bluteoagel, welches sich am zutreffendsten als Placentarpolyp bezeichnen lässt.

Die zweite Form der frühzeitigen Schwangerschaftsunterbrechung welchem die ampullären Schwangerschaften am meisten ausgesetzt sind, ist die des tubaren Abortes. Über die Art und Weise des Zustandekommens desselben stehen sich zwei Ansichten gegenüber; auf der einen Seite (*Werth, J. Veit* u. a.) wird die Ausstossung des Eies als eine Folge der Contractionen der Tubenmuskulatur hingestellt, auf der anderen (*Martin*) soll dieselbe sich nur mechanisch durch die an der Einsertions- resp. Placentarstelle entstehende, einmalige starke oder in wiederholten Absätzen auftretende Blutung entwickeln (Fig. 66 u. 67); als Ursache der Blutungen ist, abgesehen von Traumen, die Incongruenz zwischen wachsendem Ei und Fruchthalter anzusehen. Wenn

auch in ganz frischen Fällen die Möglichkeit von Muskelcontractionen nicht ganz zu leugnen ist, so giebt es jedenfalls eine sehr grosse Anzahl von Fällen, in denen von einer solchen nicht mehr die Rede sein kann *(Prochownik)*; und zwar einmal, wenn die Muskelelemente durch die ausserordentliche Dehnung der Wand so auseinandergezogen und atrophisch geworden sind, dass die austreibende Kraft derselben ganz unmöglich geworden ist; ferner wenn dieselben durch

Fig. 66.

Graviditas ampullaris tubae sin., mens. II. — Beginnender Abort. (Ansicht von unten). — *U.E.* Ostium uterinum tubae; *E* Ostium abdominale tubae; *Ov.* Ovarium. (Natürliche Grösse.)

zahlreiche intermuskuläre hämorrhagische Herde ihre Elasticität fast vollkommen eingebüsst haben und statt dessen eine sehr häufig zu beobachtende, hochgradige Brüchigkeit eingetreten ist und schliesslich dann, wenn die etwa noch vorhandene Contractionsfähigkeit der Muskeln und ihre peristaltische Wirkung durch feste Verwachsungen der Tubenwandungen unter sich oder mit benachbarten Organen vollständig aufgehoben wird.

Zwei Formen des tubaren Abortes werden in der Regel unterschieden: Der einfache directe (vollständige) Abort und der unvollständige protrahierte; im ersten Fall wird das Ei unter Zurücklassung von mehr oder weniger Chorionzotten, die meist in ein festes Blutcoagel (Placentarpolyp) eingebettet sind, ausgestossen; im zweiten Fall kommt es zur Bildung eines sogenannten Abortiveies. Wie geringe Spuren von einem derartigen Abort oft nur noch zurückbleiben können,

ist aus der untenstehenden Abbildung (Fig. 67) ersichtlich; hier fand sich im Isthmus der Tube, 1 cm vom Ostium uterinum entfernt, ein

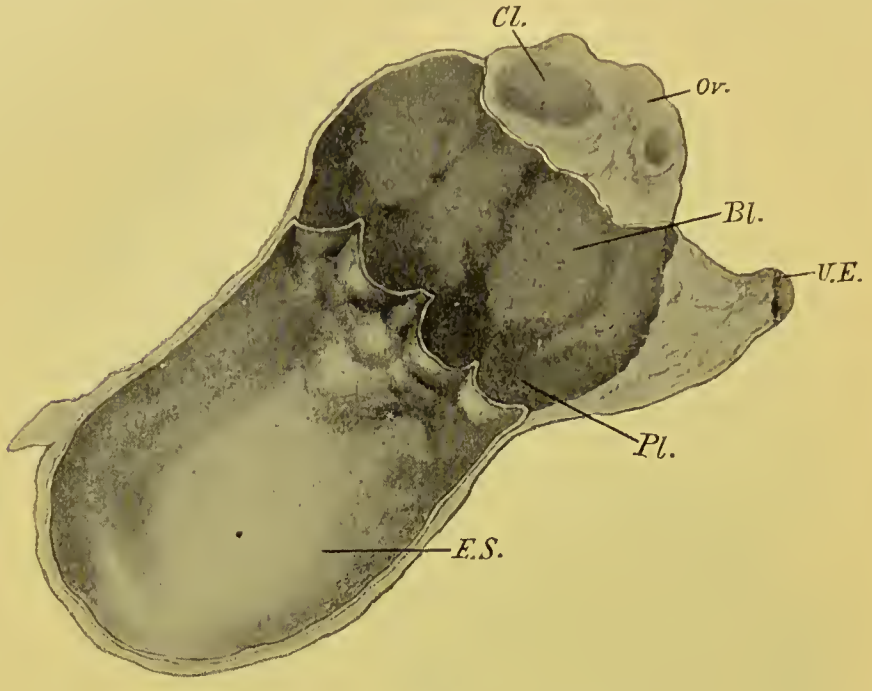

Fig. 67.

Graviditas ampullaris tubae sin.

Längsschnitt durch das Präparat in Fig. 66. — *U.E.* Ostium uterinum tubae; *E.S.* Eisack; *Pl.* Placentarstelle; *Bl.* Blutcoagel hinter der Placenta; *Ov.* Ovarium; *Cl.* Corpus luteum.

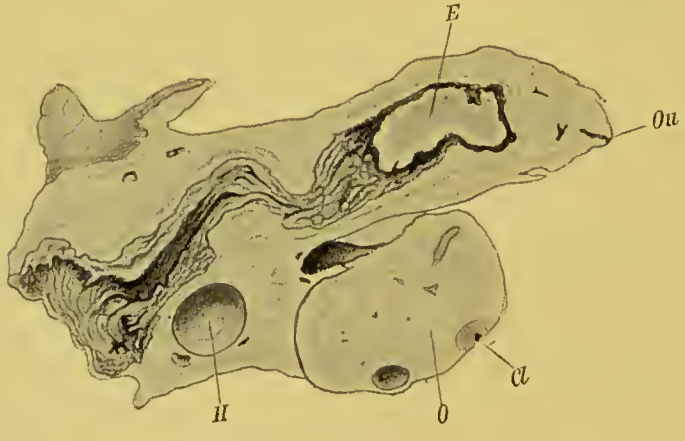

Fig. 68.

Graviditas isthmica tubae dextrae, mens. II. — Abort.

Ou Ostium uterinum tubae; *E* Blutcoagel an der Eihaftstelle; *H* Hydatide, in Verwachsungen eingeschlossen; *O* Ovarium; *Cl.* Corpus luteum. — (Längsschnitt; natürliche Grösse.)

Blutcoagel, das eine Länge von 1,5 cm und eine Breite von 0,5 cm hatte; in demselben liessen sich gut erhaltene Chorionzotten und Deciduazellen nachweisen. Die verschiedenen Ausgänge in Bezug auf das Ver-

halten des Eies sind dieselben wie bei der Ruptur, mit der Ausnahme, dass ein vollkommen intactes Ei beim Abort selbstverständlich nicht vorkommt. —

In der bei weitem grössten Mehrzahl der Fälle findet man sowohl bei Ruptur wie bei Abort im Innern der Tube, mehr oder weniger

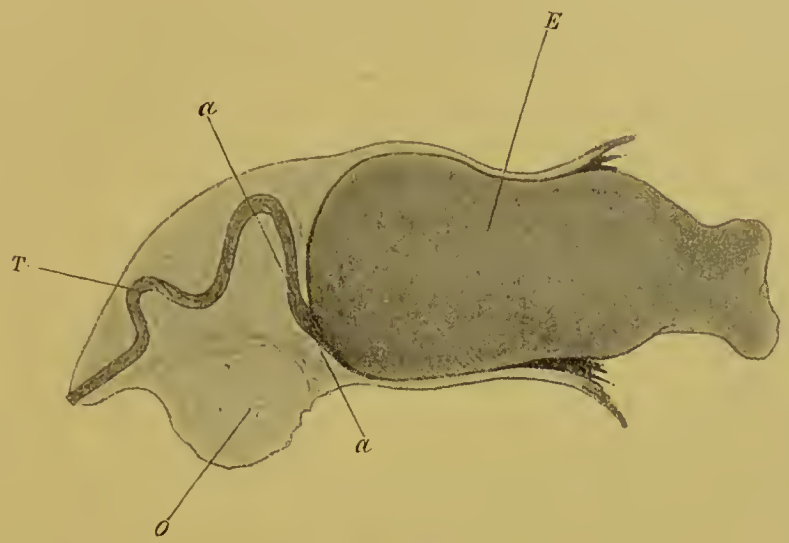

Fig. 69.

Graviditas ampullaris tubae sinistrae, mens. II. — Abort. (Längsschnitt). — *T* Tubenlumen; *E* Blutcoagel an der Eihaftstelle; *O* Ovarium.

fest mit der Wand verbunden, ein festes Blutcoagel, welches von sehr verschiedener Grösse sein kann. Während dasselbe bei der Ruptur in der Regel eine gewisse Grösse nicht überschreitet, kann dasselbe beim Abort, namentlich wenn der Sitz desselben in der Gegend der Ampulle ist, bis zu Faustgrösse anwachsen und dementsprechend das Fimbrienende ausdehnen oder auch zum Teil in die Bauchhöhle hineinragen, wodurch an der dem Fimbriensaum entsprechenden Stelle häufig eine deutliche Einschnürung entsteht (Fig. 69 und 70). In der Gegend der Placentarstelle haften diese Coagel meist der Tubenwand ziemlich fest an; man sieht auch von hier aus oft noch ein dünnes weissliches Häutchen auf das Coagel übergehen und sich eine Strecke weit auf die Oberfläche desselben fortsetzen. — Auf dem Durchschnitt sind die Coagel je nach dem Alter der Blutungen von schwarzer bis dunkelroter Färbung; man kann stellenweise eine deutliche Schichtung erkennen, welche durch die in Absätzen auftretende Blutung bedingt

Fig. 70.

Querschnitt durch die mit *a* bezeichnete Stelle in Fig. 69. *T* Tubenlumen, infolge der Knickung 2 mal getroffen; *E* Eistelle, excentrisch entwickelt.

wird. Hin und wieder sieht man auch im Innern des Coagels kleinere weissliche Stellen, welche sich mikroskopisch als Chorionzotten und Deciduainseln erweisen. —

Bei Fällen von ausgetragener Tubenschwangerschaft ist das Verhalten der Placenta von besonderem Interesse. Bleibt der Fruchtsack in toto erhalten bis zum Ende der Schwangerschaft, so sitzt auch die Placenta in ganzer Breite der Wand desselben auf; ist es dagegen zu einer Ruptur mit Austritt des Fötus in die Bauchhöhle gekommen, so wird auch häufig die Entwickelung der Placenta beeinträchtigt, namentlich dadurch, dass ihr ein Teil des Mutterbodens entzogen wird; man hat in solchen Fällen wohl die Placenta pilzförmig auf einem Stiel sitzend gefunden mit weit überragenden Rändern, ohne dass die Entwickelung der Frucht darunter gelitten hätte; vor einiger Zeit hat *Olshausen* einen ähnlichen Fall beschrieben, wo die Placenta nur mit dem dritten Teil ihres Randes mit dem durchaus nicht verdickten Ligamentum latum in Verbindung stand, während zwei Drittel der Placenta frei in die Bauchhöhle hineinragten; an dem ursprünglichen Sitz innerhalb der Tube war nach *Olshausen* hier nicht zu zweifeln.

Bleibt der Fruchtsack auch bis zum normalen Ende vollkommen intact, so können dann immerhin noch Zerreissungen eintreten, da man beobachtet hat, dass sich um diesen Zeitpunkt Contractionen desselben einstellen, die sowohl eine Ruptur zu stande bringen, als auch eine vollkommene oder teilweise Loslösung der Placenta bewirken können. In beiden Fällen geht die Frucht nach einiger Zeit zu Grunde; (über die weiteren Veränderungen derselben siehe unten).

Fast nie fehlen namentlich in späteren Stadien Verwachsungen des Fruchtsackes mit der Umgebung; dieselben können sich auf die vordere Bauchwand, Blase, Uterus, Därme, Netz etc. erstrecken und sind deshalb von Bedeutung, weil durch diese Verklebungen Durchbrüche nach den betreffenden Organen ermöglicht werden. Hierzu ist noch erforderlich, dass eine Entzündung und Vereiterung des Fruchtsackes eintritt, was gerade nicht zu den Seltenheiten gehört. Unter den *von Schrenck*schen Fällen fand sich 14 mal ein Durchbruch ins Rectum, 3 mal in die Scheide, 3 mal in die Blase, 2 mal durch die Bauchdecken, 2 mal durch Rectum und Scheide zugleich; 1 mal durch Rectum, Scheide und Blase und 1 mal durch Scheide und Bauchdecken zugleich. — Eine Verjauchung des Fruchtsackes kann selbst noch nach sehr langer Zeit auftreten, so fand *von Schrenck* Fälle, in denen 6—30 Jahre zwischen dem Beginn der Schwangerschaft und der Verjauchung verflossen waren. *Olshausen* hat 4 derartige Fälle beobachtet; in einem derselben trat die Verjauchung erst nach 9 Jahren auf und endete mit spontanem Durchbruch durch den Nabel. — Unter den *Martin*schen

Fällen fand sich 1 mal ein Durchbruch nach dem Rectum und 1 mal ein Durchbruch nach dem Dickdarm erst nach 11 Jahren. —

Die unmittelbare Folge einer jeden Ruptur, sowie auch eines tubaren Abortes sind Blutungen; als Quelle derselben haben wir entweder die Rissstellen oder die Placentarstellen oder beide zugleich anzusehen. Wir finden die Blutungen in drei verschiedenen Formen, entweder als freien Erguss in die Bauchhöhle, als Haematocele retrouterina oder schliesslich als Haematom.

Einen freien Bluterguss in die Bauchhöhle finden wir bei jeder Ruptur eines nicht mit seiner Umgebung verwachsenen Fruchtsackes. Die Menge des ergossenen Blutes beträgt häufig 2—3 Liter; dasselbe ist meist flüssig und enthält gewöhnlich nur wenige Gerinnsel. — Tritt eine Ruptur bei schon vorhandenen peritonitischen Verwachsungen ein, so tritt alsbald eine Gerinnung des ergossenen Blutes ein und hiermit die Bildung einer Haematocele. *Veit* hat zuerst auf die Bedeutung der Haematocelen für die Tubenschwangerschaften aufmerksam gemacht; er stellte vor längerer Zeit bereits fest, dass 28% und mehr aller Haematocelen als Resultate zu Grunde gegangener Tubar- resp. Extrauterinschwangerschaften aufzufassen seien; heutzutage wissen wir, dass fast jede Haematocele retrouterina auf eine solche zurückzuführen ist. Das Vorhandensein peritonitischer Adhäsionen ist nicht unbedingt zur Entstehung einer Haematocele erforderlich; dieselbe kann sich ganz langsam infolge von mehreren in Pausen auftretenden Blutergüssen entwickeln, wie dies fast stets bei dem tubaren Abort der Fall zu sein pflegt. — *Sänger* betont, dass jede aus einer Tubenschwangerschaft hervorgehende Haematocele zunächst eine peritubare ist; er unterscheidet ferner zwei verschiedene Typen, die diffuse und die geschwulstartige solitäre Haematocele. Bei der ersteren findet die Blutung in bereits vorhandene Adhäsionsstränge statt; infolgedessen gerinnt das Blut schnell und wird durch dieselben abgekapselt; bei der zweiten Form bildet sich eine rundliche, frei in die Bauchhöhle hineinragende Blutgeschwulst, welche aus weichem, geronnenem, von einer mehr oder weniger festen Kapsel umgebenem Blut besteht; letztere lässt sich leicht in toto ausschälen (*Zweifel*, *Muret*). — Secundär können sich Entzündungen einer Haematocele einstellen mit nachträglicher Verjauchung und Durchbruch in benachbarte Organe. —

Die dritte Form der Blutung tritt auf in Gestalt eines Haematom des Lig. latum; sie kommt zu stande infolge des Platzens einer Tubenschwangerschaft nach dem vom Peritoneum nicht bekleideten Teil der Tube zwischen die Blätter des Lig. latum; Grösse und Umfang derselben hängen mehr oder weniger von dem Zeitpunkt der Schwangerschaft ab.

c. Schicksale der Frucht.

In allen sich selbst überlassenen Fällen von Tubenschwangerschaft sterben die Früchte über kurz oder lang ab, ausgenommen in dem sehr seltenen Fall, wo sich aus einer interstitiellen Tubenschwangerschaft eine tubo-uterine entwickelt, und auf diese Weise dem Foetus die Möglichkeit gegeben ist, auf natürlichem Wege das Licht der Welt zu erblicken. —

Fig. 71.

Graviditas ampullaris tubae dextrae. — Abortivei.
Eihöhle mit Foetus geschrumpft, ringsum von Blutcoagel umgeben. — Längsschnitt.

Gelangen frisch tote Früchte, welche einer tubaren Schwangerschaft ihren Ursprung verdanken, zur Section, so lassen dieselben durchweg die Zeichen des Erstickungstodes erkennen. Je nachdem der Tod den Fötus in einer früheren oder späteren Entwickelungsstufe ereilt, sind die Veränderungen, welche mit demselben vorgehen, verschieden; zunächst ist hierbei zu beachten, ob die Frucht nach dem Absterben in der Eihöhle an Ort und Stelle sitzen bleibt, oder ob dieselbe mit oder ohne Eihüllen infolge einer Ruptur des Fruchtsackes oder auch eines Abortes in die Bauchhöhle ausgetreten ist. Im letzteren Falle finden wir in den ersten Monaten sehr häufig vom Fötus keine Spur mehr vor; derselbe wird je jünger, desto schneller vom Peritoneum resorbiert; ob er nun noch von den Eihäuten umgeben ist oder nicht, ist ziemlich bedeutungslos. Für die sich hierbei abspielenden Vorgänge sind immer noch die von *Leopold* angestellten experimentellen Untersuchungen massgebend; derselbe brachte Kaninchenembryonen aus ver-

schiedenen Entwickelungsstadien in die freie Bauchhöhle und fand hierbei, dass von einem $2^1/_2$ cm langen Embryo am 2. Tage bereits keine Spur mehr aufzufinden war; von einem 5 cm langen war nach 24 Stunden nur noch ein Haufen von Knochen übrig geblieben. Bei dieser ausserordentlich schnellen Resorbierbarkeit von jugendlichen Früchten, welche ja allerdings nach *Fehling* zu 97,5% aus Wasser bestehen, ist es leicht erklärlich, dass man ausserordentlich häufig von der Frucht nichts mehr vorfindet. — Die Resorptionsvorgänge vollziehen sich etwas langsamer, wenn die Frucht von den Eihüllen umgeben bleibt und namentlich wenn sie, wie beim Abort, an Ort und Stelle sitzen bleibt (Fig. 71); aber auch unter diesen Umständen können die Föten innerhalb der geschlossenen Eihöhle vollkommen resorbiert werden; man findet in derartigen Fällen in dem getrübten, zuweilen auch blutig gefärbten Fruchtwasser nur noch grosse Mengen von Fettkörnchenzellen und Cholestearinkrystallen nebst zerfallenen Blutkörperchen und Hämatoidinkrystallen; hierbei können noch deutliche Überreste des Nabelstranges zu erkennen sein, an dessen centralem Ende man zuweilen noch ein kleines Knötchen als Überrest des gewesenen Foetus vorfindet. Ein derartiger Befund ist von *Carsten* veröffentlicht worden; ein ganz ähnlicher Fall findet sich auch unter den *Martin*schen Fällen bei einem sehr interessanten Präparat von Stieltorsion bei Tubenschwangerschaft (Fig. 72).

Diejenigen Veränderungen, welche wir an älteren Foeten wahrnehmen, gehören entweder in das Gebiet der Eintrocknung oder Mumification oder dasjenige der Erweichung oder Maceration; erstere führt zur Lithopädionbildung, letztere zur Skelettierung des Fötus. *Leopold* kam auf Grund seiner Untersuchungen, ob Skelettierung und Mumification zwei genetisch ganz verschiedene Ausgänge oder nur zwei Arten eines und desselben histologisch-pathologischen Vorganges sind, zu der Ansicht, dass ein breiiger Zerfall der Frucht bis zur Skelettierung derselben nur dann möglich sein kann, wenn die auflösenden weissen Blutkörperchen (Wanderzellen) ohne weiteres durch die Haut und durch die natürlichen Öffnungen des Körpers oder durch event. äussere Verletzungen in die inneren Organe eindringen können. Bleibt dagegen die abgestorbene Frucht in der natürlichen und festen Hülle der Eihäute liegen, welche auch einen mächtigen Schutz gegen die Bauchhöhle gewährt und namentlich den ersten Anlauf der auflösenden weissen Blutkörperchen abhält, so tritt eine Mumification oder eine Aufsaugung der wässerigen Bestandteile und Eintrocknung des ganzen Körpers ein. *His* gelangte zu ganz ähnlichen Resultaten bei seinen Untersuchungen über die Veränderungen der Embryonen in Abortiveiern.

Die Gefahren einer Vereiterung sind bei dem Vorgang der Maceration

bedeutend grösser, wie bei der Lithopädionbildung; durch Hinzutritt von Fäulniserregern tritt alsbald eine Verjauchung des Fruchtsackes nebst Inhalt ein, welche entweder zu allgemeiner Pyämie führen kann, oder auch zu einem Durchbruch in benachbarte Organe mit allmählicher Ausstossung der einzelnen Teile des Fötus.

Mit geringerer Gefahr ist durchschnittlich die Lithopädionbildung verbunden; obschon auch bei dieser noch in späten Zeiten Vereiterung beobachtet worden ist (*Benicke, Küster*). — Nach Resorption des Fruchtwassers legen sich die Eihäute dem Fötus fest an, und verwachsen infolge von entzündlichen Gewebsneubildungen an der Innenfläche des Fruchtsackes so fest mit denselben, dass es oft schwer ist, dieselben wieder voneinander zu trennen (*Werth*); es sind Fälle beobachtet worden, wo die Haare des Fötus durch die Eihäute hindurchgewachsen waren und selbst bis in das Netz hinein; vor einiger Zeit berichtete *Olshausen* noch einen derartigen Fall. Liegt der Fötus frei in der Bauchhöhle, so tritt oft infolge von adhäsiver Peritonitis eine nachherige Abkapselung ein. — Nach *Küchenmeister* hat man drei Formen von Lithopädion zu unterscheiden; bei der ersten, dem Lithokelyphos, pflegen nur die Eihäute mit Kalksalzen infiltriert zu sein, bei der zweiten, dem Lithokelyphopädion sind sowohl die Eihäute, wie auch oberflächliche Schichten des Fötus verkalkt und bei der dritten Form, dem eigentlichen Lithopädion, finden sich weder Spuren des Fruchtsackes noch auch von Eihäuten vor; hier liegt anscheinend ein frühzeitiges Platzen des Fruchthalters mit Austritt des Fötus in die freie Bauchhöhle vor, an welches sich dann eine Kalkinfiltration der ganzen Oberfläche desselben anschliesst. Die inneren Organe lassen häufig nach langen Jahren noch deutlich ihre Structur erkennen; besonders gut sind oft die quergestreiften Muskelfasern erhalten; das Gehirn ist oft in einen an Cholestearin reichen Brei umgewandelt, ähnlich wie das Blut, in dem man noch hin und wieder Spuren von roten Blutkörperchen erkennen kann. Der Blutfarbstoff selbst diffundiert und lässt sich überall in Form von Haematoidinkrystallen nachweisen; hierdurch wird die gelbe Pigmentierung des Fötus, *Virchows* Kirrhonose, hervorgerufen. — *Küchenmeister* konnte 70 Fälle von Lithopädion aus der Litteratur zusammenstellen; eine ganze Anzahl derselben wurde 30—57 Jahre lang ohne besondere Beschwerden getragen. *Schauta* fand unter 241 Fällen mit spontanem Verlauf 6 mal eine Lithopädionbildung, welche keine Beschwerden verursacht hatte; *von Schrenck* fand in den letzten 5 Jahren 11 Fälle von Lithopädion ohne Vereiterung, welche 3—34 Jahre getragen worden waren; zu berücksichtigen bleibt allerdings hierbei, dass der Ursprung der Gravidität in den wenigsten dieser Fälle hat mit voller Sicherheit nachgewiesen werden können, wie dies zum Beispiel in einem kürzlich von *Gottschalk* operierten Fall gelungen sein soll, in dem

es sich um ein 30 Jahre getragenes, $2^1/_2$ Kilo schweres Lithokelyphopädion innerhalb des linken Ovarium handelte (Zeitschrift für Geb. und Gyn. 1893. Bd. 27, S. 190). —

Von anderweitigen Veränderungen der Frucht ist zu bemerken, dass man bei älteren Föten selten ganz normal gebildete antrifft; meist ist die Frucht infolge der immerhin etwas mangelhafteren Ernährung, sowie der beschränkteren Raumverhältnisse in ihrer Entwickelung mehr oder weniger zurückgeblieben. Compressionen des Schädels, mannigfache Verkrümmungen und Verkümmerungen der Extremitäten; Plattfüsse, Klumpfüsse, Subluxationen der Hand- und Fussgelenke gehören keineswegs zu den Seltenheiten *(Mennen)*. Selbst ausgesprochene Missbildungen sind bei jüngeren und älteren Früchten beobachtet worden; so wurde vor kurzem noch ein Thoracopagus bei einer rechtsseitigen Tubenschwangerschaft aus dem 2. Monat von *Kirchhoff* beschrieben. *A. Martin* beobachtete bei einem 7 monatlichen Foetus, den er nach Laparotomie aus einem tubaren Fruchtsack gewann, eine grosse Encephalocele und ausserdem noch Plattfüsse.

d. Complicationen.

Zu den Complicationen von seiten der Frucht gehören die Zwillingsschwangerschaften, welche man nicht gerade zu selten antrifft; *Olshausen* erklärt das häufige Vorkommen derselben dadurch, dass die beiden Eier sich gegenseitig den Weg versperren. Ein typisches Bild einer tubaren Zwillingsschwangerschaft ist von *C. Ruge* in *K. Schröders* Lehrbuch der Geburtshülfe (10. Aufl. 1888, S. 423) abgebildet; in früheren Zeiten sind derartige Fälle beschrieben von *Rupin, Bell, Lospichler, Campbell* (Monatsschrift für Geburtskunde 1860, Bd. 16) und *Trézevant*; in neuerer Zeit sind ähnliche Fälle von *Strecker* und *Fenger* beobachtet worden. Die Gefahren der Zwillingsschwangerschaft bestehen in der stärkeren Ausdehnung des Fruchtsackes und der dadurch gesteigerten Wahrscheinlichkeit einer baldigen Ruptur; Fälle von ausgetragener Zwillingsschwangerschaft scheinen infolgedessen auch noch nicht beobachtet worden zu sein. Anders verhält es sich mit den Fällen gleichzeitiger extra- und intrauteriner Schwangerschaft, welche kürzlich von *Gutzwiller* zusammengestellt worden sind; derselbe fand in der Litteratur 17 derartige Fälle vor und fügt denselben einen neuen Fall hinzu; im ganzen fanden sich unter diesen 8 sichere Tubenschwangerschaften neben gleichzeitiger intrauteriner Gravidität. *Sänger* berichtet über eine unilaterale Drillingsschwangerschaft; er fand eine rechtsseitige intramurale Schwangerschaft mit einem 3—4 Wochen alten Zwillingsei und daneben eine einfache Schwangerschaft in der Ampulla der rechten Tube mit einer kindskopfgrossen solitären Haematocele. —

Doppelseitige tubare Schwangerschaften sind von *Macken-*

rodt, Coe, Siegenbeck van Heukelom (Ref. im Centralbl. für Gyn. 1887 Nr. 3, S. 44) und *Walter* beobachtet worden; letzterer erwähnt noch 3 weitere Fälle von doppelseitiger Schwangerschaft, welche von *Rowan*, *Doran* und *Savage* beschrieben worden sind. —

Wiederholte Tubenschwangerschaften sind ebenfalls verhältnismässig selten zur Beobachtung gekommen; *Abel* konnte 10 derartige Fälle sammeln; unter denselben befindet sich nur ein Fall von *Lawson Tait*, in welchem nach einer rechtsseitig exstirpierten Tubenschwangerschaft eine normale, bis zum Ende gediehene Schwangerschaft eintrat; 19 Monate später starb die betreffende Patientin an einer geplatzten interstitiellen Schwangerschaft. Im grossen und ganzen scheinen normale Schwangerschaften nach überstandener Extrauterinschwangerschaft, sei es nun, dass das Product derselben durch Operation entfernt worden ist, oder sich eingekapselt hat und so vorläufig unschädlich geworden ist, nicht besonders häufig zu sein. —

In letzterem Fall können infolge von Verlegung des Geburtskanals eingreifende Operationen notwendig werden; *Bossi, Hennigsen* und *Dibot* leiteten die künstliche Frühgeburt ein, während *Hugenberger, Schauta* (*Munk*) und *Sänger* in je einem Fall den Kaiserschnitt ausführten. Der *Sänger*sche Fall ist von ganz besonderem Interesse; es handelte sich um eine 32jährige Frau, welche dreimal geboren und zweimal abortiert hatte; die letzte Geburt war vor acht Jahren gewesen; vor zwei Jahren sollte noch ein Abort im dritten Monat stattgefunden haben mit Bluterguss in die Bauchhöhle, wobei Patientin acht Monate zu Bett lag. Patientin wurde dann wieder schwanger und musste durch Sectio caesarea entbunden werden, da eine normale Geburt infolge einer die Excavatio sacro-iliaca dextra ausfüllenden Geschwulst, welche als ein geschrumpfter und durch zahlreiche Narbenstränge mit der Umgebung fixierter ectopischer Fruchtsack angesprochen wurde, unmöglich war. Diese Vermutung wurde durch die Operation bestätigt; es handelte sich um die Residuen einer Graviditas ampullaris oder tubo-abdominalis dextra mit Hämatocelenbildung; infolge der perisalpingitischen Verwachsungen war das Ostium abdominale der linken Tube ebenfalls vollkommen verschlossen; dagegen befand sich an dieser Tube ein vollkommen durchgängiges accessorisches Ostium in der Nähe des durch feine Pseudomembranen fixierten linken Ovarium. Das Ei musste demnach durch dieses accessorische Ostium eingedrungen sein, um nach erfolgter Befruchtung sich im Uterus weiter entwickeln zu können. —

Erkrankungen von seiten der Eihäute und des Fruchtsackes kommen in ähnlicher Weise vor, wie bei normaler Schwangerschaft; die Bildung einer Hydatidenmole bei Tubenschwangerschaft ist von *Klebs* und *Otto* beschrieben worden. Das Vorkommen von Hydramnion hat *Teuffel* und *Depaul* beobachtet; und vor einiger Zeit berichtete *Olshausen*

von einem ähnlichen Fall, in welchem allerdings wochenlang täglich zu verschiedenen Malen eine dünne helle Flüssigkeit durch den Uterus abfloss, so dass bei der am Ende der Schwangerschaft vorgenommenen Laparotomie aus dem kein Fruchtwasser mehr enthaltenden Fruchtsack eine noch $1^1/_2$ Stunden lebende reife Frucht entwickelt wurde; die Reconvalescenz der Mutter wurde hierbei noch durch Eclampsie, Puerperalmanie und Lungenembolie gestört. —

Von ganz besonderem Interesse ist der vor kurzem von *Ahlfeld* und *Marchand* beschriebene Fall von Sarcoma deciduo-cellulare bei Tubenschwangerschaft; es ist dies der erste derartige, beschriebene Fall; die genaue Untersuchung desselben ergab, dass es sich um eine maligne epitheliale Geschwulst der Decidua serotina einer abortiven Tubenschwangerschaft mit Metastasen in der Vagina handelte.

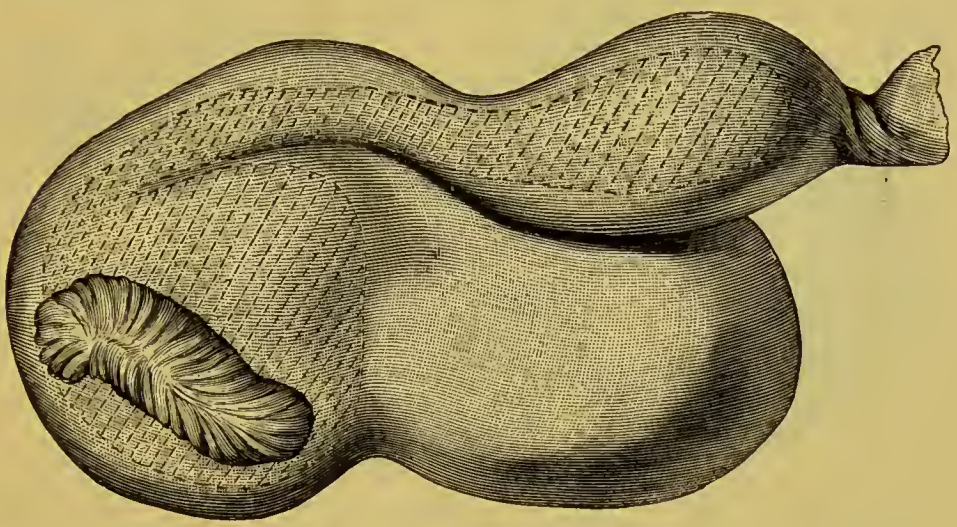

Fig. 72.

Graviditas ampullaris tubae sinistrae; mens. II. — Stieltorsion. Haematoma ovarii. — (Natürliche Grösse.)

Der Fall betrifft ein 17jähriges Dienstmädchen, welches eine Zeit lang an unregelmässigen Blutungen gelitten hatte, die auf einen etwa hühnereigrossen Tumor der vorderen Scheidenwand, resp. eine dort gelegene, mit weichen polypösen Massen ausgefüllte Höhle zurückgeführt wurden; später fand sich ein der hinteren Uteruswand anliegender, ziemlich umfangreicher Tumor, der nach mikroskopischer Untersuchung der aus der Scheide ausgekratzten Massen für ein malignes Deciduom gehalten wurde; Patientin ging bald darauf septisch zu grunde. Die von *Marchand* vorgenommene Section ergab, dass es sich um eine von der schwangeren linken Tube ausgegangene Geschwulstbildung handelte, welche zu den decidualen Formen zu rechnen war und in der vorderen Scheidenwand Metastasen verursacht hatte. Die Tubengeschwulst war nach dem Peritoneum durchgebrochen — wahrscheinlich infolge einer

vorher stattgehabten Untersuchung — und hatte eine schwere acute Peritonitis hervorgerufen; die vorausgegangene eitrige Infection des Tubentumor war anscheinend von der zerfallenen Vaginalgeschwulst ausgegangen; in den Parametrien und Ovarien fand sich eine hochgradige entzündliche ödematöse Schwellung, in den Eiterherden zahlreiche Streptococcen. Aus der ausserordentlich sorgfältigen Untersuchung der Geschwulstmassen durch *Marchand* ergiebt sich, dass dieselben sich aus den beiden gleichen Bestandteilen zusammensetzten, aus denen auch das normale Epithel der Chorionzotten besteht, nämlich dem Syncytium und den ectodermalen Zellen.

Von anderweitigen Complicationen der schwangeren Tube selbst ist noch hervorzuheben die Möglichkeit einer Stieltorsion; bisher ist erst ein einziger derartiger Fall von *A. Martin* beschrieben worden.

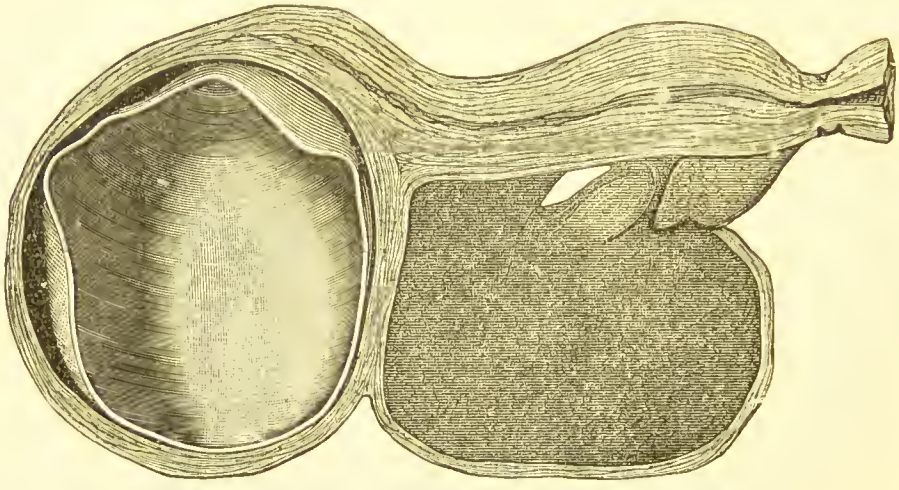

Fig. 73.

Graviditas ampullaris tubae sin., Längsschnitt durch das Präparat in Fig. 72. Stieltorsion.

Es handelte sich um eine ca. zweimonatliche linksseitige ampulläre Tubenschwangerschaft bei einer 28jährigen Patientin; die Bauchhöhle enthielt eine grosse Menge von blutigem Ascites; Peritoneum, Netz und Därme waren blutig imbibiert; die Geschwulst war von rauher, blauschwarz aussehender Oberfläche und nahezu zweimal um den Stiel gedreht. Der exstirpierte Tumor bestand aus der linken Tube und dem Ovarium und hatte eine Länge von 13 cm und eine Breite von 6 cm (Fig. 72 u. 73); er war stark blutig durchtränkt. Die Tube war S-förmig geschlängelt, das Fimbrienende durchgängig; die Fimbrien verbreiteten sich strahlenförmig auf der Oberfläche der in einen gänseeigrossen Tumor umgewandelten Ampulle; im Innern derselben sass das Ei, dessen Hüllen ziemlich derb waren und ausser der stark mit Blut durchsetzten Placenta nur Blutkörperchen, Hämatoidinkrystalle und fettigen Detritus enthielt; vom Fötus war nichts mehr vorhanden. Das Ovarium ent-

hielt ein grosses Hämatom; das übrige noch vorhandene Ovarialgewebe war ebenfalls blutig durchtränkt. —

Da man zuweilen auch die Tuben innerhalb von Hernien (s. oben S. 79) vorfindet, so ist die Möglichkeit nicht von der Hand zu weisen, dass auch eine derartig verlagerte Tube einmal der Sitz einer Schwangerschaft werden kann; die Gefahr von Einklemmungserscheinungen wächst natürlich hierdurch bedeutend. Es sind bisher derartige Fälle beobachtet worden, von *Skriwan, Müller* und *Genth (Widerstein)*, in letzterem Fall wurde der viermonatliche Fötus durch eine Incision von aussen aus dem Bruchsack entfernt. —

Ausser den vom Ei und Fruchtsack selbst ausgehenden Complicationen haben natürlich auch die Erkrankungen der benachbarten Organe eine mehr oder weniger grosse Bedeutung. Nicht nur der ausserhalb der das Ei enthaltenden Stelle gelegene Teil der Tube kann deutliche Zeichen von Erkrankung darbieten (Salpingitis purulenta, *Veit*, *Engström*), sondern auch das betreffende Ovarium, sowie die Adnexa der anderen Seite sind häufig von entzündlichen Veränderungen betroffen. Hierzu kommen noch die zahlreichen Verwachsungen, welche teils von früheren pelveoperitonitischen Entzündungsvorgängen herrühren können, teils auch als eine directe Folge der tubaren Schwangerschaft und der hierdurch hervorgerufenen entzündlichen Processe des peritonealen Überzuges anzusehen sind, und oft ein derartiges Conglomerat von Geschwulstmasse, Darmschlingen, Netz und den übrigen Beckeneingeweiden verursachen, dass es meist mit den äussersten Schwierigkeiten verbunden ist, den eigentlichen Ursprung und Sitz der Schwangerschaft festzustellen. — *v. Ott* macht auf eine häufig vorkommende Hyperämie und Hypertrophie der nicht schwangeren Tube und des Ovariums aufmerksam.

Complicationen mit Tumoren der übrigen Beckenorgane, namentlich Ovarialtumoren sind ebenfalls beobachtet und auch wohl als Ursache der abnormen Einsertion angesehen worden (*Czempin*). —

e. Verhalten des Uterus.

„Bei allen Extrauterinschwangerschaften gehen im Uterus während ihrer Entwickelung ganz constant dieselben Veränderungen vor, wie im Anfang der normalen Schwangerschaft. Das ganze Organ wird hypertrophisch und seine Schleimhaut wandelt sich zur vollständigen Decidua um.“ (*K. Schröders* Lehrbuch der Geb. 1888. 10. Aufl. S. 422.) Die Richtigkeit dieser Thatsache wurde bereits von *Ercolani* und *Langhans* eingehend dargethan; *Ercolani* wies zuerst die Umwandlung der Uterusschleimhaut in Decidua nach; *Langhans* bestätigte diesen Befund und beobachtete, dass die Veränderungen an der Uterusschleimhaut bei einer Tubenschwangerschaft aus dem zweiten Monat fast ganz dieselben waren, wie bei einer normalen

Schwangerschaft; der Uterus hatte in diesem Falle eine Länge von 9,5 cm und eine Wanddicke von 2,5 cm. Die in Decidua umgewandelte Uterusschleimhaut lässt deutlich drei verschiedene Schichten erkennen: eine oberflächliche compacte, welche ausschliesslich aus Deciduazellen besteht und keine Drüsen enthält (Grosszellenschicht), eine mittlere, weitmaschige, welche zahlreiche, bedeutend erweiterte Drüsen enthält (ampulläre Schicht) und eine tiefere, mehr compacte, in welcher die noch ziemlich erweiterten Drüsen blind endigen (Drüsenschicht). Diese Befunde sind im grossen und ganzen in letzter Zeit auch von *Dobbert* wieder bestätigt worden; derselbe macht auch auf die Thatsache aufmerksam, welche schon von *Cohnstein* und *Wyder* hervorgehoben worden ist, dass die Entfernung des Eies innerhalb der Tube von der Gebärmutter in einen gewissen Zusammenhang mit den Veränderungen in der Uterusschleimhaut steht; je näher das Ei dem Uterus sitzt und je jünger die Schwangerschaft ist, desto ausgesprochener sind die Schleimhautveränderungen im Uterus, und je entfernter der Eisitz ist und je weiter die Schwangerschaft fortgeschritten ist, desto geringer sind die Veränderungen der Uterusschleimhaut. —

Ganz ähnlich verhält sich auch die Muskulatur des Uterus; in den ersten 3—4 Monaten tritt eine allmählich zunehmende gleichmässige Hypertrophie der gesamten Muskulatur ein, so dass der Uterus eine Länge von 10—18 cm erreichen kann; auch hier ist die Grössenzunahme um so bedeutender, je näher die Einhaftstelle dem Uterus liegt. Hat die Vergrösserung des Uterus einen bestimmten Grad erreicht, der etwa der Grösse eines im 3.—4. Monat schwangeren Uterus entspricht, so hört die Weiterentwickelung desselben auf; ja es tritt nicht selten von diesem Zeitpunkt an eine Rückbildung des Uterus ein, wie dies stets dann der Fall ist, wenn die tubare Schwangerschaft unterbrochen wird. In letzterem Fall tritt auch fast stets gleichzeitig eine Ausstossung der uterinen Decidua ein; dieselbe geht in der Regel in toto vor sich, so dass die Decidua einen deutlichen Ausguss der Uterushöhle darstellt in Form eines dreizipfeligen Sackes mit je drei an den Ecken befindlichen Öffnungen, welche den beiden Tubenmündungen und dem Orificium internum uteri entsprechen; die Dicke der ausgestossenen Deciduaschicht schwankt zwischen 3—7 mm. —

In einem kürzlich von uns beobachteten Fall, in welchem der Exitus infolge von acuter Anämie nach geplatzter, dreimonatlicher rechtsseitiger Tubenschwangerschaft eingetreten war, hatte der Uterus am gehärteten Präparat noch eine Länge von 10 cm, eine Breite von 7 cm und eine Wanddicke von 2,5—3,0 cm (Fig. 61). Die Dicke der sehr gut ausgebildeten Decidua betrug 0,4—0,6 cm; mikroskopisch liess dieselbe sehr deutlich die auch von *Langhans, Dobbert* u. a. beobachteten drei verschiedenen Schichten erkennen. —

Form und Lage des Uterus richten sich selbstverständlich einerseits nach dem Sitz der tubaren Schwangerschaft und andererseits nach der Grösse des Fruchtsackes; eine abnorme Form des Uterus ist in der Regel nur bei der interstitiellen Tubenschwangerschaft zu beobachten. Die Lage bleibt in den Anfangsstadien fast stets normal; bei zunehmendem Wachstum des Fruchtsackes wird der Uterus zunächst nach der entgegengesetzten Seite verdrängt und später, da sich der Fruchtsack in der Regel mehr nach hinten nach dem *Douglas*schen Raume zu ausdehnt, nach vorn gegen die Symphyse gedrückt, was namentlich bei der Bildung einer Hämatocele retrouterina der Fall ist. Steigt der Fruchtsack im weiteren Verlauf aus dem kleinen Becken in die Höhe, so kann auch wohl der Uterus nach unten gedrängt werden. *Landau* beobachtete einen derartigen Fall, wo der Uterus so tief nach unten herabgedrängt worden war, dass er in der Vulva sichtbar wurde. —

Die Consistenz des Uterus entspricht vollkommen der des schwangeren Uterus. —

f. Mikroskopischer Befund.

a. Die fötalen Eihüllen.

Die Bildung von Amnion und Chorion geht bei der tubaren Schwangerschaft in derselben Art und Weise vor sich, wie bei uteriner Einsertion; der mikroskopische Bau ist ebenfalls genau derselbe. Man findet das Amnionepithel nicht nur bei verhältnismässig gut erhaltenem Ei in den verschiedensten Stadien der Entwickelung bis zur völligen Reife vollkommen normal, sondern auch häufig noch bei Abortiveiern (Fig. 65), wenn dasselbe durch Blutergüsse stark nach der Eihöhle zu vorgetrieben wird oder auch infolge der Resorption des Fruchtwassers sich faltig um den Fötus legt (Fig. 71); schliesslich degeneriert dasselbe, namentlich im letzteren Fall, fettig und geht zu grunde.

Das Chorion besteht ebenso wie bei der uterinen Entwickelung des Eies aus einer durchscheinenden, bindegewebigen Haut, welche an der Oberfläche zottenartige Auswüchse trägt; die Anzahl und Grösse derselben scheint in der Regel etwas geringer zu sein, wie bei der normalen Einsertion; namentlich erscheinen diejenigen des Chorion laeve meist ziemlich spärlich entwickelt. Die Chorionzotten sind mit einer doppelten Epithellage bekleidet; über die Abstammung desselben sind die Ansichten noch immer geteilt; auf der einen Seite wird behauptet, dass beide Epithelschichten fötalen Ursprungs seien, auf der anderen, dass nur die innere, die sogenannte *Langhans*sche Zellschicht, fötalen Ursprunges sei, während die äussere protoplasmatische Schicht, das Syncytium, vom Epithel der Uterus- resp. der Tubenschleimhaut abstamme; die letztere Ansicht scheint sich jedoch nach den sorgfältigen Untersuchungen, welche in der letzten Zeit namentlich von *Gunsser*

und *Kossmann* für die Tubenschwangerschaft und von *Merttens* für die intrauterine Schwangerschaft gemacht worden sind, immer mehr Bahn zu brechen; dieser Ansicht ist auch kürzlich *Marchand* beigetreten. Nach meinen Untersuchungen bin ich ebenfalls zu der Überzeugung gelangt, dass das Syncytium der Chorionzotten von dem Tubenepithel abstammt (siehe auch Zeitschrift für Geb. und Gyn. Bd. 29, S. 83). — Von ganz besonderer Wichtigkeit ist bei Tubenschwangerschaften der Nachweis von Chorionzotten zur Sicherstellung der Diagnose bei irgendwie zweifelhaften Fällen, wo makroskopisch von der Schwanger-

Fig. 74.

Chorionzotten, in ein der Tubenwand fest anhaftendes Blutcoagel eingebettet. *m* Muscularis tubae; *f* Fibrin; *ch* Chorionzotten, mit einfachem Epithel besetzt. — Haematoxylin-Eosin-Präparat. — (Zeiss, Oc. 2, Obj. AA.)

schaft häufig nur noch ein mehr oder weniger grosses Blutcoagel übrig geblieben ist. In allen derartigen, von mir untersuchten Fällen ist es gelungen, wenn auch mit grosser Mühe, so doch schliesslich Chorionzotten nachzuweisen, während der Nachweis von Deciduazellen nicht immer gelingt (Fig. 74). Ein Schnitt durch ein derartiges Blutcoagel gewährt in der Regel ein mannigfaltiges Bild; dasselbe ist an einzelnen Stellen mit der Tubenwand noch fest verbunden; an die Muskulatur schliesst sich als Überrest der Schleimhaut eine Schicht von Bindegeweben, innerhalb deren zuweilen noch vereinzelte oder auch in Gruppen zusammenliegende Deciduazellen sichtbar sein können; auf diese folgt dann das eigentliche Coagel, welches teils aus canalisiertem Fibrin, teils aus frischen und älteren von Fibrinfäden durchzogenen Blutherden besteht; im Innern desselben findet man hin und wieder noch oft gut erhaltene Deciduazellen vor, die offenbar durch das ergossene Blut mit fortgerissen worden sind (Fig. 75). In älteren Fällen können, wie bereits erwähnt, die Deciduazellen vollkommen fehlen, so

dass man nur noch von sicheren Eibestandteilen mehr oder weniger veränderte Chorionzotten antrifft. Die Deciduazellen gehen anscheinend infolge der durch den Bluterguss verursachten Compression bald zu Grunde, während die Chorionzotten entschieden widerstandsfähiger sind Die Folgen des Druckes gehen allerdings auch an diesen nicht spurlos vorüber: sie erscheinen oft infolgedessen ausserordentlich stark in die Länge gezogen; die äussere Epithelschicht, das Syncytium, verschwindet bald, während die *Langhans*sche Zellschicht deutlich abgeplattet wird; die ursprünglich cubischen Zellen werden länglich, spindelförmig und gehen schliesslich auch wohl necrotisch zu Grunde. Ein häufig in der Umgebung derartig degenerierter Zotten sichtbarer Ring von canali-

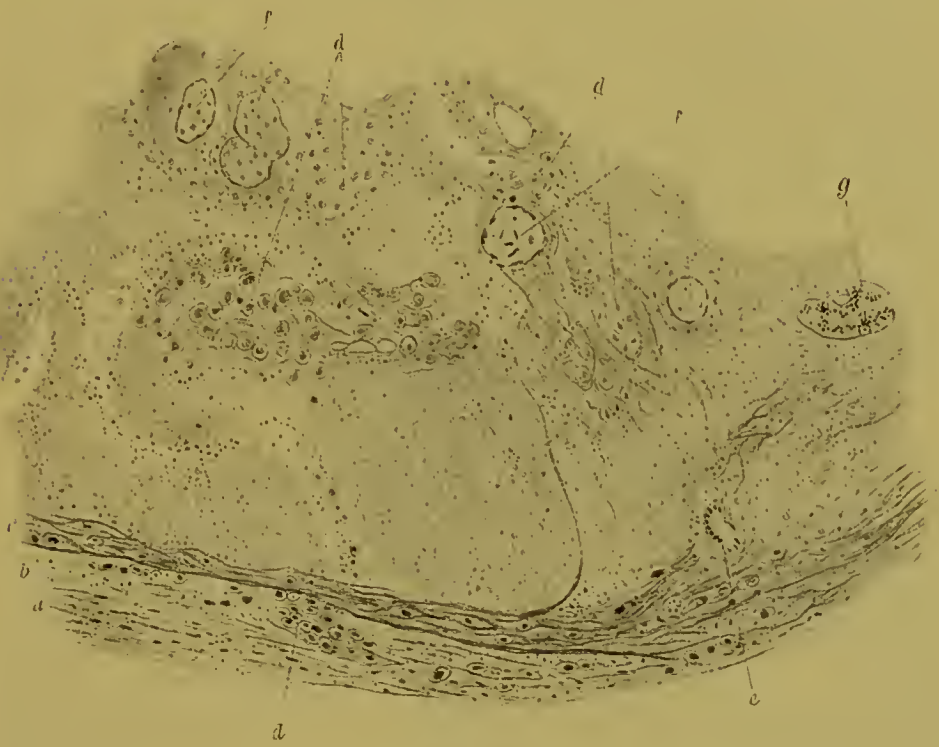

Fig. 75.

Graviditas tubaria; Abort. — Schnitt durch das der Tubenwand noch fest anhaftende Blutcoagel.

a Muscularis tubae; *b* lockeres Bindegewebe der Mucosa tubae mit Deciduazellen *(d)*; *d* Deciduazellen, innerhalb des Blutcoagels; *e* Überrest von verändertem Tubenepithel; *f* Chorionzotten, mit einer Epithelschicht bekleidet; *g* Epithelsprosse einer Chorionzotte (Riesenzelle) mit Vacuolen (Syncytium). — Hacmatoxylin-Eosin-Präparat. — (Hartnack, Oc. 2, Obj. 4.)

siertem Fibrin, der an vereinzelten Stellen fast stets noch nachzuweisen ist, namentlich mittelst der *Weigert*schen Fibrinfärbung, ist nach *Langhans* bekanntlich das Endstadium der Zellveränderungen. Das Stroma der Chorionzotten verdichtet sich gleichzeitig und nimmt eine mehr körnige, trübe Beschaffenheit an, während die verminderte Tinctionsfähigkeit der Kerne die sich allmählich vollziehende Necrotisierung

anzeigt. In diesem Stadium kann es oft ausserordentlich schwierig sein, die Chorionzotten von ähnlichen aus Fibrin bestehenden Gebilden zu unterscheiden (*Keller*); mir hat sich hierbei immer noch die Doppelfärbung mit Haematoxylin-Eosin besonders bewährt, da sich die Chorionzotten hierbei stets durch eine mehr bläuliche Färbung gegenüber der roten oder Rosa-Färbung der Fibringerinnsel auszeichnen; als weiteres Unterscheidungsmerkmal lässt sich auch die *Weigert*sche Fibrinfärbung benutzen. —

Am zahlreichsten finden sich die Chorionzotten stets in der Nähe der Eihaftstelle, welche gewöhnlich derjenigen Stelle entspricht, an der das betreffende Blutcoagel der Tubenwand am festesten anhaftet; hier kommen sie oft, je nach dem Alter der Fälle, noch in ausserordentlicher Anzahl vor und dringen durch die Deciduaschicht, wenn diese noch vorhanden ist, bis dicht an die Muskulatur vor; ein Eindringen in letztere, wie dies von *Leopold* geschildert worden ist, habe ich nie beobachten können, wenn dies auch oft so infolge der durch die Blutungen bedingten Verschiebungen und Auseinanderzerrung der Muskelbündel den Anschein haben kann. Je weiter von der Eihaftstelle entfernt, desto weniger zahlreich finden sich die Chorionzotten; jedoch kommen sie auch dann noch oft durch das ganze Coagel zerstreut vor und entsprechen dann meist den schon makroskopisch auf der Schnittfläche auffallenden helleren, oft glasig durchscheinenden Stellen. —

β. Die Decidua.

Die Umwandlung der Tubenschleimhaut in Decidua bei Eileiterschwangerschaft wird von allen Forschern bestätigt; schon *Rokitansky* hat dieselbe sehr charakteristisch geschildert, indem er sagt, dass die Tubenschleimhaut zu zarten, sehr gefässreichen Fältchen und Blättchen auswächst, die unter einander anastomosieren (vergl. auch Fig. 77) und ein areolares Stratum bilden, das mit seinen Einsenkungen die Chorionzotten aufnimmt; der Zusammenhang beider ist, so lange es nicht zur Bildung einer Placenta gekommen ist, eine sehr lose; eine Decidua reflexa mangelt. — Wie wir sehen, verhält es sich anders mit der Frage, ob sich auch die drei verschiedenen Formen einer Decidua bilden, wie bei der normalen Schwangerschaft, eine Decidua vera, serotina und reflexa, und aus welchen Bestandteilen der Tubenschleimhaut die Deciduazellen hervorgehen. Was letzteren Punkt zunächst anbetrifft, so begegnet man im allgemeinen in der Litteratur drei verschiedenen Ansichten; einige Forscher lassen die Deciduazellen aus eingewanderten weissen Blutkörperchen entstehen, andere von Drüsen- resp. Schleimhautepithel und wieder andere aus Bindegewebszellen. In Bezug auf die tubare Decidua vertreten *Hennig* und *Abel* die erstere Ansicht; *Frommel*, *Jones* u. a. lassen neben dem Bindegewebe

auch das Tubenepithel sich an der Deciduabildung beteiligen, während die Mehrzahl der Autoren die Entstehung aus den Bindegewebszellen der Tubenschleimhaut annehmen. Die letztere Entstehungsweise habe ich auch bereits beschrieben (siehe Zeitschrift für Geb. und Gyn. Bd. 20, S. 173); die Bindegewebszellen verwandeln sich allmählich in grosse, rundliche oder ovale, oft plattenepithelähnliche Zellen mit grossem, bläschenförmigem Kern und deutlichen Kernkörperchen (Fig. 76); die Tinctionsfähigkeit ist im Vergleich zu den umliegenden Bindegewebs- und Rundzellen weniger stark, so dass bei oberflächlicher Betrachtung die in Decidua umgewandelten Stellen der Schleimhaut schon durch ihre blassere Färbung auffallen (Fig. 77). Der Beginn der Deciduabildung findet meist auf der Höhe der Falten statt und zwar, wie *Zedel* betont, hauptsächlich aus dem perivasculären Bindegewebe der in der Schleimhaut verlaufenden Arterien und Venen. —

Fig. 76.
Deciduabildung aus dem bindegewebigen Stroma der Mucosa tubae; Epithel abgeplattet, an der Spitze ganz fehlend; Zellgrenzen zum Teil verschwunden (syncytiale Umwandlung). — Stärkere Vergrösserung der in Fig. 77 mit *d* bezeichneten Stelle. — Haematoxylin-Eosin-Präparat. — (Zeiss, Oc. 2, Obj. DD.)

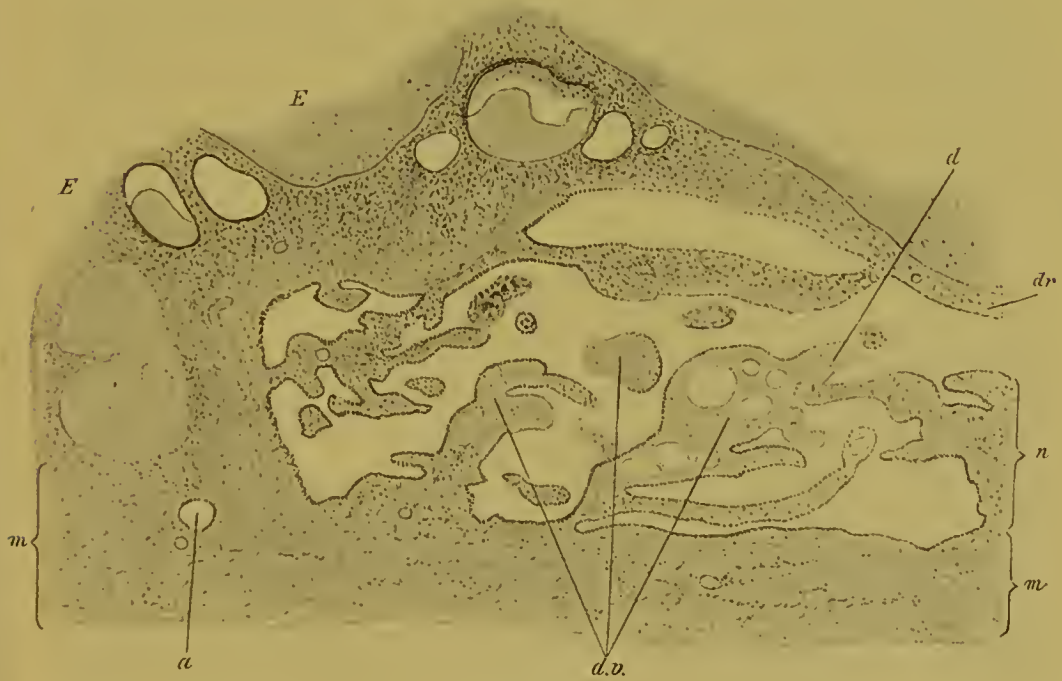

Fig. 77.
Graviditas tubaria; Schnitt durch die Grenze der Eihaftstelle.
m Muscularis tubae; *n* Mucosa tubae; *dv* Umwandlung der Schleimhautfalten in Decidua vera; *dr* Decidua reflexa; *E* Eihaftstelle, von grossen mit Blut gefüllten Hohlräumen umgeben; *a* abgeschnürter, mit Epithel ausgekleideter Hohlraum. — Haematoxylin-Eosin-Präparat. — (Zeiss, Oc. 2, Obj. AA.)

Die Bildung einer Decidua vera und serotina ist ebenfalls allgemein anerkannt worden. Zum Unterschied von der uterinen Decidua ist jedoch hervorzuheben, dass sich bei der Tubenschwangerschaft nicht die gesamte Schleimhaut der betreffenden Tube in Decidua umwandelt, sondern nur derjenige Teil derselben, welcher sich in der nächsten Umgebung der Eihaftstelle befindet; ferner ist die Entwickelung der Decidua verhältnismässig nicht so stark, wie bei der uterinen Schwangerschaft; am ausgesprochensten ist sie meist an der Insertionsstelle des Eies als Decidua serotina, aber auch hier ist es kaum möglich, verschiedene Schichten derselben zu unterscheiden, ebenso ist die Grenzlinie zwischen Decidua und Muscularis durchaus nicht immer deutlich ausgesprochen, ohne dass es deshalb nötig wäre, wie *Klein* und nach ihm *Dobbert* und *Zedel* geneigt sind, eine besondere Submucosa anzunehmen; dieselbe hat ebensowenig Berechtigung, wie die von einigen Autoren erwähnte Submucosa der normalen Tubenschleimhaut; wie hier die Schleimhaut unmittelbar auf der Muscularis ohne deutliche Grenzschicht aufsitzt, so auch dort die Decidua. Im weiteren Verlauf nimmt die Decidua serotina gewöhnlich ab, teils durch den Druck der wachsenden Placenta, teils auch durch Umwandlung der oberflächlichen Schichten in canalisiertes Fibrin.

Von einzelnen Forschern, so namentlich *Zedel*, wird auch noch eine besondere Gewebsschicht beschrieben, welche sich durch die etwas geringere Grösse und die Anordnung ihrer Zellen, sowie die stärkere Tinctionsfähigkeit der Kerne und die ausserordentliche Klarheit des Protoplasma auszeichnet und durch Anhäufung von Zellen an den Haftzellen der Zotten eine engere Verbindung mit diesen vermitteln soll; in letzter Zeit sind diese Angaben für die uterine Decidua von *Merttens* bestätigt worden.

Die Verbindung zwischen Chorionzotten und Decidua serotina wird durch den Bau der Tubenschleimhaut sehr begünstigt, wenn dieselbe auch anscheinend nicht so innig ist, wie bei der uterinen Einsertion, was schon von *Rokitansky* betont worden ist. Dieser Ansicht haben sich, namentlich was die lockere Verbindung zwischen Chorionzotten und Decidua anbetrifft, viele Beobachter, wie *Langhans, Küstner, Wyder, Freund* u. a. angeschlossen. *Klein* hat eine innigere Verbindung zwischen Chorion und Decidua beobachten können, ähnlich wie an der uterinen Placenta; die Decidua bildet starke Wucherungen, welche die Zottenköpfe einschliessen und zwischen ihnen empordringen (Decidua intervillosa). — *Gunsser* und *Kossmann* haben, wie bereits erwähnt, einen deutlichen Übergang des veränderten Tubenepithels im Bereich der in Decidua umgewandelten Schleimhautfalten auf die Chorionzotten feststellen können, wodurch die Bildung des Syncytium zu stande kommt. —

Das Niedrigerwerden des Epithels im schwangeren Teil der Tube

ist von *Klein* als besonderes Kennzeichen der Tubenschwangerschaft betont worden, während dasselbe etwas entfernter von der Eihaftstelle seine vollkommen normale Beschaffenheit behalten kann, wie dies auch namentlich von *Hofmeier* hervorgehoben worden ist.

Die Bildung der Decidua vera beschränkt sich, wie bereits erwähnt, auf die nächste Umgebung des Eies; es sind allerdings auch an entfernteren Punkten polypöse Schleimhautwucherungen beschrieben worden, welche einen deutlichen decidualen Charakter hatten (*Wyder*); ob dieselben primärer Natur waren oder erst secundär infolge des durch das wachsende Ei ausgeübten Reizes auf die Schleimhaut entstanden sind, dürfte schwer zu entscheiden sein; hypertrophische Vorgänge innerhalb der Schleimhaut werden in der Nähe des Eies häufiger beobachtet; *Rokitansky* behauptet, dass durch derartige Schleimhautwucherungen der Eisack nach beiden Seiten hin vollkommen abgeschlossen werden kann. —

Die Frage, ob sich in allen Fällen von Eileiterschwangerschaft eine Decidua reflexa bildet, wird verschieden beantwortet. *Rokitansky, Poppel, Klob. Wyder, Dobbert, Klein, Abel* u. a. haben keine Reflexa nachweisen können; denselben schliesst sich in neuester Zeit *Eugen Fränkel* an; während *Hennig, v. Winckel, Werth, Frommel, Lederer, Keller, Zedel* die Bildung einer Decidua reflexa haben nachweisen können. Ich habe bereits in meiner ersten Veröffentlichung über die pathologisch-anatomischen Befunde bei Tubenschwangerschaften (Zeitschrift für Geb. u. Gyn. Bd. 20. S. 173) die Bildung einer Decidua reflexa beschrieben (Fig. 77); seitdem habe ich noch eine weitere Anzahl von Präparaten daraufhin untersuchen können, und, wenn auch nicht in allen, so doch in den meisten eine Decidua reflexa nachweisen können; dass dieselbe nicht stets gefunden wird, dürfte wohl meist an einer ungeeigneten Beschaffenheit des Präparates liegen, teils auch davon herrühren, dass es häufig zu einer Verklebung von Decidua vera und reflexa kommt (*Zedel*). Je frischer und weniger durch Blutungen zerstört die Präparate sind, desto leichter ist der Nachweis; aber häufig gelingt es auch noch an Abortiveieren oder Molen eine Reflexa nachzuweisen; man sieht zuweilen in der Gegend der Eihaftstelle schon makroskopisch ein dünnes, weissliches Häutchen sich auf das Coagel fortsetzen, welches bei der mikroskopischen Untersuchung sich als Decidua reflexa herausstellt. Am meisten entwickelt ist dieselbe an der Umschlagstelle auf der Eioberfläche, wenn dieselbe auch nicht gerade die Stärke der uterinen reflexa erreicht; hier findet man gut erhaltene Deciduazellen und auch selbst noch vereinzelte Gefäss-Lumina; das Epithel der Tubenschleimhaut lässt sich häufig noch eine Strecke weit auf die Reflexa hin verfolgen und zeichnet sich hier durch seine niedrige, cubische Gestalt aus; (Fig. 78) im weiteren Verlauf schwindet dasselbe während die Zahl

der Deciduazellen gleichzeitig abnimmt und die Reflexa schliesslich nur noch aus einer dünnen Bindegewebslage besteht. —

Die weitere Entwickelung und der Bau der Placenta entsprechen nach der Mehrzahl der Beobachter fast vollkommen derjenigen bei uteriner Insertion.

γ. Die Wand des Fruchtsackes.

Im Bereich der meist spindelförmigen Anschwellung des Teiles der Tube, welcher das Ei beherbergt, findet man an gut erhaltenen



Fig. 78.

Graviditas tubaria; Abort. — Schnitt durch die Grenze der Eihaftstelle. *a* Muscularis tubae; über derselben frische Blutung; *b* Umschlagstelle der Mucosa tubae (auf die Eioberfläche als decidua reflexa *(d)*; *c* canalisiertes Fibrin mit eingelegten Deciduazellen. — Haematoxylin-Eosin-Präparat. — (Hartnack, Oc. 2, Obj. 4.)

Präparaten namentlich von frisch rupturierten Fällen (Fig. 58 u. 61) fast stets eine mehr oder weniger bedeutende Hyperplasie und Hypertrophie der Muskelschichten, welche von der Mitte aus, also dem am meisten ausgedehnten Teil des Fruchtsackes nach den beiden Enden zu zunimmt. Mit zunehmendem Wachstum kann sich eine allmähliche Verdünnung der Wandung ausbilden, welche an vereinzelten Stellen oft einen vollkommenen Schwund der Muskulatur zur Folge hat, so dass die Wand des Fruchtsackes nur noch aus fibrillärem Bindegewebe besteht. Die Verdünnung der Wandbestandteile fällt namentlich dann ins Auge, wenn dieselbe von mehr oder weniger starken Blutextravasaten durchsetzt ist, wie wir dies stets bei Abortiveiern finden; eine ähnliche auf-

fallende Verdünnung der Wand finden wir bei excentrischer Ausdehnung des Fruchtsackes (Fig. 59). Der Reichtum an Gefässen ist innerhalb der Fruchtsackwand stets sehr bedeutend, so dass es bei starker Dehnung derselben leicht zu einer Zerreissung der Capillaren und Bluterguss in das intermuskuläre Bindegewebe kommen kann; in der Regel zeichnen sich die Gefässe, welche meist strotzend mit Blut gefüllt sind, durch eine starke Verdickung der Wandung aus. — Die Hypertrophie der Muskulatur kann jedoch auch bis an das Ende der normalen Schwangerschaft fortbestehen, wie dies von *Chiari* und *Werth* eingehend geschildert worden ist. *Chiari* konnte bei zwei bis zum neunten Monate gediehenen Tubenschwangerschaften an der Placentarinsertionsstelle deutlich sechs verschiedene Schichten unterscheiden: 1. Das Peritoneum mit Exsudat bedeckt, entzündlich infiltriert und stellenweise noch mit deutlichem Endothel versehen; 2. die Muscularis tubae, aus zwei Schichten hypertrophischer glatter Muskelfasern bestehend, einer stärkeren inneren und einer schwächeren äusseren; dazwischen zahlreiche erweiterte Blutgefässe; 3. die Decidua, nur 0,5 mm dick, mit typischen, sehr grossen, teils rundlichen, teils spindelförmigen Deciduazellen; 4. die Placenta mit direct der Decidua anliegenden und in ihre Vorsprünge und Buchten eindringenden Zotten; 5. das Chorion und 6. das Amnion, welche den gewöhnlichen mikroskopischen Befund darboten. An Stellen, welche von der Placentarinsertion entfernter lagen, bestand die Fruchtsackwand vorwiegend aus einer sehr dünnen, gefässarmen Schicht von faserigem Bindegewebe mit spärlichen, langgestreckten Kernen; Muskelfasern konnten hier nirgends mehr nachgewiesen werden; näher an der Placentarstelle fanden sich dagegen wieder spärliche und meist in fettiger Degeneration begriffene Muskelbündel. —

δ. Der Peritonealüberzug.

Von besonderem Interesse ist schliesslich noch das Verhalten des Peritoneum bei der Tubenschwangerschaft. In der Mehrzahl der Fälle finden wir auf dem Peritonealüberzuge fibrinöse Exsudatmassen, welche sich im weiteren Verlauf zu bindegewebigen Pseudomembranen umwandeln können und zu den oft äusserst umfangreichen Verwachsungen mit den benachbarten Organen führen. Das Peritonealepithel kann an einzelnen Stellen vollkommen gut erhalten sein; an anderen kommt es infolge von peritonealen Verklebungen zu Duplicaturen desselben, so dass wir es stellenweise mit abgeschlossenen, von niedrigem Epithel ausgekleideten Hohlräumen zu thun haben. — In anderen Fällen treten deutliche Wucherungsvorgänge des Peritonealepithels auf; *Walker* und *Dobbert* haben dieselben als charakteristisch für Abdominalgravidität beschrieben; dieselben kommen jedoch in ganz gleicher Weise bei Tubenschwangerschaften vor, wie dies zuerst von *Werth* und nach ihm von

Zweifel, Keller, Zedel und mir beobachtet worden ist. Diese Wucherungsvorgänge des Peritonealepithels sind ohne Frage auf einen durch die Entwickelung des Eies in der Tube ausgeübten Reiz zurückzuführen; an Stelle des niedrigen Peritonealepithels sieht man alsdann eine meist mehrfache Schicht von grossen, meist platten epithel- oder deciduaähnlichen Zellen mit grossem rundlichem oder ovalem, bläschenförmigem Kern und Kernkörperchen; diese Zellen können sich in Gestalt von papillären Wucherungen oder zottenartigen Auswüchsen nach der Peritonealhöhle hin oder auch mehr diffus nach dem Innern der Fruchtsackwand

Fig. 79.

Deciduaähnliche Wucherung des Peritoneal-Überzuges der Tube.
p Peritoneal-Überzug; *h* mit niedrigem Gliederepithel ausgekleidete Hohlräume unter der Larve; *g* Gefässlumina. — Haematoxylin-Eosin-Präparat. — (Zeiss, Oc. 2, Ob. DD.)

erstrecken und bis dicht an die Muskelschichten heranreichen (Fig. 79). Innerhalb dieser lebhaft an die Bildung einer Decidua erinnernden Zellschicht sieht man hin und wieder mit niedrigem, cylinderähnlichem Epithel ausgekleidete Hohlräume, welche entweder aus versprengten Abzweigungen des Tubenepithelrohres oder auch aus abgeschnürten, mit gewuchertem Epithel ausgekleideten Buchten des Peritonealüberzuges hervorgegangen sein können. Vereinzelte Gefässlumina sind in der Regel in dieser Zellschicht sichtbar. Der Reichtum an Blutgefässen ist überhaupt in der Nähe des Peritonealüberzuges ein recht bedeutender und die Wandungen derselben zeigen meist eine recht beträchtliche Verdickung; in der Gegend der Placentarstelle findet man häufig zahlreiche, weit klaffende und bis dicht an den Peritonealüberzug reichende Bluträume. —

3. Symptome.

Die Symptomatologie der tubaren Schwangerschaft hat unzweifelhaft mit dem rapiden Anwachsen des Beobachtungsmaterials an Klarheit wesentlich gewonnen. Konnte man doch vor noch nicht einem Menschenalter wohl behaupten, dass erst der Abgang fötaler Knochenteile die Diagnose sichere. Auch *Lawson Tait*, unzweifelhaft der erfahrenste Operateur auf diesem Gebiet, stellt noch die Behauptung auf, dass erst Ruptur und innere Blutung diejenigen Symptome auslöse, welche auf die ectopische, resp. tubare Einsertion mit Sicherheit hinweisen.

Mehr und mehr ist allgemein anerkannt, dass die Symptome der Schwangerschaft sich bei tubarer Eieinbettung in derselben Weise entwickeln können, wie bei der uterinen. Die Menses hören auf — die Blutcirculation wird durch den Reiz des Eies gewaltig angeregt, die gesamten Beckenorgane erscheinen von massenhaften und strotzend gefüllten Gefässen durchsetzt, vermehrte Succulenz und Secretion der Genitalschleimhaut, bläuliche Verfärbung derselben, lebhaftes Pulsieren der Gefässe, varicöse Anschwellungen machen sich geltend. Pigmentierung der Linea alba, Drang auf Blase und Rectum, Anschwellung der Brustdrüse, allgemeine Fettentwickelung fehlen bei der Tubarschwangerschaft ebensowenig wie das subjective Schwangerschaftsgefühl, dann die meist sehr schmerzhafte Wahrnehmung der kindlichen Bewegungen und die objective der Herztöne. Vereinzelt wird berichtet, dass die kindlichen Teile absonderlich deutlich zu fühlen sind. Uteringeräusch kann sich mit voller Deutlichkeit wahrnehmbar machen Aber nur selten kommt es zu einer regelmässigen und vollkommenen Entfaltung dieser Symptome einer normalen Schwangerschaft, einerseits weil die übergrosse Mehrzahl der Fälle von Graviditas tubaria innerhalb der ersten Monate ihr Ende erreicht, andererseits, weil durch das tubar inserierte Ei Reize ausgelöst werden, die bei uteriner Schwangerschaft nur ganz ausnahmsweise in Frage kommen. Alte Erkrankungsherde und frische locale Veränderungen tragen das ihrige dazu bei, um das klare Symptombild der Schwangerschaft zu verwirren. Wie aber auch bei uteriner Eientwickelung in den ersten Wochen und selbst Monaten die prägnanten Symptome fehlen können, wie jede Spur einer Störung im Befinden und äusserlich wahrnehmbarer Veränderungen ausbleiben kann, wie atypische Blutabgänge auch die Menstruation vortäuschen können — so fehlen gelegentlich auch bei der Tubarschwangerschaft alle darauf bezüglichen Symptome; ist doch auch uterine Schwangerschaft zuweilen von excessiven Schmerzen, von ausgesprochenen peritonitischen Symptomen begleitet und geht mit schweren

Allgemeinleiden einher, so dass diese allein für eine perverse Einsertion nicht als charakteristische Symptome gelten können.

Unter solchen Schwangerschaftssymptomen kann die Entwickelung des Fötus zur vollen, oder nahezu vollen Reife gedeihen. *Robert P. Harris* (Philadelphia) hat es sich zur besonderen Aufgabe gemacht, nicht nur diese Fälle allgmeine zu sammeln (Americ. J. of med. sciences. August, September 1888) sondern er hat sich auch bemüht, das weitere Geschick dieser Kinder zu verfolgen. Am 25. Februar 1895 konnte er mir berichten, dass von 57 lebend entwickelten Kindern dieser Provenienz er nur 5 gefunden hat, welche das zweite Lebensjahr überschritten, doch fehlten ihm weitere Nachrichten allein von 4 in Europa berichteten Fällen, sowie von anderen aus Australien und vom Cap der guten Hoffnung.

Wenn auch die Hoffnung auf ein Anwachsen derartiger Beobachtungen gewiss berechtigt ist, so müssen wir doch damit in erster Linie rechnen, dass heute wie vordem sicherlich manches extrauterin usque ad terminum getragene Kind nicht operativ entwickelt wird, weil die Diagnose nicht rechtzeitig gestellt wird, weil die Frauen sich überhaupt nicht einer ärztlichen Untersuchung oder einer solchen durch die Hebamme stellen.

Der unter diesen Umständen eintretende Fruchttod zeigt fast das constanteste Symptombild unter allen Phasen der ectopischen Fruchtentwickelung. Wehenartige Schmerzen, gesteigert durch excessiv schmerzhaft kräftige Kindesbewegungen, folgen sich in kürzeren oder längeren Intervallen. Die Zeichen des Fruchttodes schliessen sich an, es kommt zu Genitalblutungen mit Collaps und denjenigen Symptomen, welche wir bei den so viel häufigeren Ausgängen tubarer Schwangerschaft in den frühen Monaten verfolgen wollen.

Der Typus des Endes tubarer Schwangerschaft ist der Eitod infolge von Blutung in den Eisack, resp. Fruchthalter. Die Ursache dieser Blutung ist gewiss häufiger in der mangelhaften Widerstandsfähigkeit der neugebildeten Gefässe, in der Serotina tubaria zu suchen, die in ihrer muskulösen Unterlage nicht annähernd den Halt findet, wie die Serotina uterina in der Muscularis uteri — als in einem Trauma, worauf sonst wohl von den Laien mit Vorliebe derartige Catastrophen zurückgeführt werden. Beachtenswert ist die Annahme von *Webster* (a. a. O. S. 137), dass die Bauchpresse in ihrer excessiven Thätigkeit häufig einen wesentlichen Anteil nimmt. Es erscheint nicht ausgeschlossen, dass ein Trauma die Gefässe zerreisst — intensive Erschütterung, Cohabitation, heftiger Motus peristalticus, unmittelbare, gewaltsame Palpation, versuchte orthopädische Manöver, Reposition der vermeintlichen Retroflexio uteri gravidi — sind als solche Gelegenheitsursachen bekannt. Viel häufiger —

das genaue Verhältnis zahlenmässig festzustellen, muss heute noch unterlassen werden, da für eine solche Frage das sichergestellte Material noch ungenügend erscheint — tritt die Gefässzerreissung durch die Incongruenz des wachsenden Eies und seiner Haftstelle ein. Die daraus hervorgehenden Symptome variieren in breiten Grenzen nach der Masse des austretenden Blutes und nach den Folgen, welche das in der Regel unvermeidliche Absterben des Eies nach sich zieht.

Die Beobachtungen von Bildungshemmungen des Fötus-Omphalocele (*Pletzer*, M. f. Geburtskunde XXIX), Encephalocele (*A. Martin*, Berl. kl. Woch. 1880, Nr. 51), Syringenbildung und Thorakopagen (*Kirchhoff*, Cnbl. f. Gyn. 1894 S. 232) beweisen, wie auch die an Schädel und Gliedern des Fötus beobachteten Verbildungen und Verrenkungen (vergl. *Olshausen*, Deutsche Med. Woch. 1889, S. 172) genugsam, dass auch dergleichen Todesursachen in Betracht kommen können, ebenso wie maligne Neubildungen des Chorion, für welche *Ahlfeld* und *Marchand* (M. f. Geb. u. Gyn 1895, Heft 4, 5. 6) ein typisches Beispiel beschrieben haben, auch nach dieser Richtung alle Möglichkeiten offen hält.

Meist tritt der Fruchttod in den ersten 3 Schwangerschafts-Monaten ein, aber in jedem folgenden gewinnt die Hoffnung, dass diese Eventualität ausbleibt, nur sehr wenig an Berechtigung, wie die reiche Fülle der Beispiele in der geburtshülflichen periodischen Presse lehrt. Ich habe nachzuweisen versucht, dass die Blutung in den Eisack keineswegs immer, ja jedenfalls in einem grossen Teil der Fälle nicht zu stürmischen Erscheinungen führt. Oft treten Schmerzen hervor, die wehenartig als Kolikschmerzen angesprochen werden; doch können sie fehlen. Die Blutung ist zunächst so gering, dass die Zeichen der Anämie kaum hervortreten; die Coagula selbst verhindern den weiteren Austritt von Blut. Fieber begleitet den Vorgang nicht. Die Frucht ist noch zu klein, als dass ihr Tod schon einen tiefen Eindruck auf das Allgemeinbefinden machen könnte. Die Frau bemerkt die geringfügige Unregelmässigkeit in dem Eintritt der Menstruation, ohne sie zu beachten. Ein blutig gefärbter Ausfluss tritt ein, vielleicht auch eine stärkere Blutung, welche mit der Auslösung der uterinen Decidua sein Ende erreicht; dieselbe geht dann in Fetzen oder als vollständiger Ausguss des Cavum ab. Von da an bleibt die Frau meist leidend, vage Schmerzen im Schoss, geringe Behinderung von seiten der Blase und des Darms bilden die Klagen, als deren Ursache eine Sactosalpinx nachgewiesen wird. Bei geduldiger Pflege schrumpft dieselbe in Monaten oder Jahren. Unerhebliche Exacerbationen der Beschwerden machen sich gelegentlich geltend. Die Menses kehren profuser wieder, sind schmerzhaft; oft treten im weiteren Verlauf auch peritonitische Reizzustände hervor. In solchen Fällen drängen die Leiden der Frau

zur operativen Heilung, nachdem die medicamentöse Behandlung und Pflege geduldig, aber vergeblich angewandt wurde. Bei der Coeliotomie wird die Sactosalpinx exstirpiert. Nur eine genaue Untersuchung ergiebt die Spuren der vor längerer Zeit überstandenen Tubarschwangerschaft in dem Coagulum, welches selten noch zusammenhängende, meist ganz verstreute Chorionzotten umschliesst.

Ich habe 8 mal auf diese Weise erst die Ursache des langen Leidens feststellen können, meist bei Privatpatienten, 2 mal bei Frauen von Ärzten, welche Jahre hindurch auf Sactosalpinx von sehr berufenen gynäkologischen Autoritäten behandelt worden waren. Kein Anhaltspunkt in der Anamnese, keiner in der Entwickelung der Symptome oder im Befund hatte auch nur auf den Verdacht der tubaren Schwangerschaft geführt.

Die Zukunft wird lehren, in welchem Häufigkeitsverhältnis ein solcher relativ günstiger Verlauf das gefahrvolle Leiden abschliesst. Da zuversichtlich die Rückbildung nicht selten ist, so wird es erst noch vieler Beobachtungen bedürfen, ehe diese Frage klargestellt werden kann. Andererseits kommt auch in derartigen Fällen aus heute noch völlig unaufgeklärten Ursachen Vereiterung mit ihren verhängnisvollen Folgen zu stande.

Zunächst scheint es noch nach den Befunden, welche überwiegend häufig auf dem Operations- und Sectionstisch erhoben werden, dass der Fruchttod durch Blutung in den Eisack auf andere Weise zu sehr manifesten Symptomen führt, weil die Blutung nicht so früh zum Stehen kommt. Dann kommt es, bei entsprechender Wegsamkeit der Tube (besonders bei ampullärem Sitz), zum tubaren Abort (*Werth*), oder zur Ruptur des Eisackes.

Der tubare Abort ist durch die meist in variierend langen Intervallen wiederkehrenden Schmerzen ausgezeichnet. Die Schmerzen sind wehenartig, sitzen meist in der einen Seite, aber auch tief unten im Schoss. Sie kommen in kürzeren oder längeren Intervallen wieder nachdem sie anfangs kurze, dann längere Zeit angehalten haben. Temperatursteigerung begleitet die Schmerzanfälle nicht. Die Complication mit Fieber deutet auf Zerfall resp. eingetretene Infection hin und verdient deshalb stets eine ganz entschiedene Berücksichtigung bei der Bestimmung der einzuschlagenden Therapie. Fast constant werden dieselben von einem nur mässig reichlichen Blutabgang durch die Scheide begleitet. Zuweilen kommt es frühzeitig, oft erst nach Tagen oder Wochen zur Abstossung der Decidua uterina. In der Regel ist aber dieser Blutabgang so wenig erheblich, dass er den schweren Collaps und die unverkennbaren Zeichen der Anämie nicht erklärt. *J. Veit* hat zuerst darauf hingewiesen, dass bei Frauen, welche nach der Anamnese schwanger sein können, bei solchen wehenartigen Schmerzen mit geringen

vaginalen Blutabgängen und den Symptomen der inneren Blutung mit grosser Wahrscheinlichkeit ein tubarer Abort angenommen werden kann. In der That erhält eine solche Vermutung durch den Nachweis, dass der Uterus nicht schwanger ist, eine bestimmte Berechtigung. Dass sie aber nicht volle Sicherheit gewährt, haben mir 5 Fälle bewiesen, in denen ich bei Tubengeschwulst, nachdem die Menstruation ausgeblieben war, neben dem nicht schwangeren Uterus, bei wehenartigen Schmerzen und blutigem Ausfluss, auf diese Vermutung hin die Coeliotomie machte und nur eine Sactosalpinx purulenta antraf mit chronischer exsudativer Peritonitis, welche ebenfalls fieberlos verlaufen war.

Die beschriebenen Symptome, Schmerzen und Collaps, können in unaufhaltsamer Steigerung bis zu Anämie und Tod sich steigern. Sie können zum Stillstand kommen, um nach kürzerer oder längerer Frist von neuem stärker wiederzukehren und dann den Tod einzuleiten. Es kann auch allmähliche Genesung selbst nach wiederholten Anfällen eintreten. Der Stillstand ist nicht beweisend dafür, dass die Ausstossung des Eies vollendet ist. Es scheint, dass er für die Entwickelung einer Hämatocele eine symptomatische Bedeutung hat.

Wesentlich plötzlicher gestalten sich die Symptome, wenn die Masse des in den Fruchthalter ergossenen Blutes den Ausweg durch das Ostium tubae abdominale nicht findet und die Wand des Fruchthalters sprengt, wenn es zur Ruptur kommt. Es scheint, dass nur selten bei der Unfähigkeit des Fruchthalters sich entsprechend dem Wachstum des Eies anzupassen, das wachsende Ei die Tube bis zur Berstung auseinander treibt und dass erst dann der Bluterguss aus der zerrissenen Wand sich entwickelt.

Auch die Ruptur wird häufig durch absatzweise wehenartige Schmerzen eingeleitet; sie können aber auch vollständig fehlen. In der Regel hören die Schmerzen mit dem Eintritt der Ruptur auf. Es kommt garnicht zur Blutung per Vaginam — der Collaps tritt so schnell auf, dass nicht selten der Tod eintritt, ehe der Uterus seine gewucherte Schleimhaut entleert. In anderen Fällen erholen sich auch nach der Ruptur die Frauen; sie können unzweifelhaft auch darnach genesen. Nachblutungen mit deletärer Wirkung sind ebenso wenig ausgeschlossen wie bei Abort.

Wenn dadurch die Schwangerschaft in gewissem Sinn ihre Erledigung gefunden hat, so bleiben noch die Symptome derjenigen Veränderungen zu erörtern, welche das in die Bauchhöhle ergossene Blut durchläuft, und weiter diejenigen, welche das in seiner Entwickelung gestörte Ei durchzumachen hat: also die Symptome der Hämatocele und der Resorption resp. Umbildung oder Vereiterung des Fötus und seiner Eihäute.

Zunächst bedürfen aber diejenigen unter den aufgeführten Symptomen, welche soeben als die constanten Begleiter des vorzeitigen Schwangerschaftsendes angeführt worden sind, die Schmerzen, das Ausbleiben der Menstruation und der Abgang einer Decidua uterina, noch einer näheren Erörterung.

Ich habe schon darauf hingewiesen, dass wehenartige Schmerzen zwar sehr häufig das vorzeitige Ende der Tubarschwangerschaft begleiten, aber doch durchaus nicht constant. Neben den, wenigstens nach meinen Beobachtungen seltenen Fällen von gleichmässiger Hypertrophie der Tubenmuskulatur, kommt viel häufiger eine solche in einer lediglich auf den Eisitz beschränkten Ausdehnung vor. Häufiger sind die Muskelzüge auseinander gedrängt, ohne Zusammenhang miteinander, von Blutergüssen durchsetzt, sie zeigen sich nicht mehr functionsfähig, in vielen Fällen sicherlich zu energischen Contractionen unfähig.

Dieser Befund imponiert besonders bei der Betrachtung des Eisackes bei ausgetragener oder doch bis in die letzten Monate entwickelter Frucht. In dem papierdünnen Sack hat man Mühe, die Muskelelemente überhaupt noch nachzuweisen, und doch pflegen gerade am Ende der Schwangerschaft, wenn es zum Partus spurius kommt, besonders kräftige „Tubenwehen“ aufzutreten.

Bedenken wir, dass überwiegend häufig das Ei in der Ampulle sitzt, wo die Muscularis ohnehin nur schwach entwickelt ist, und dass hierbei die sogenannten Tubenwehen ebenso kräftig auftreten als bei den anderen Localisationen, so muss es in hohem Grade unwahrscheinlich erscheinen, dass diese Muscularis eine hervorragende Rolle in der Verursachung der Wehenschmerzen spielt.

Auch in den Fällen von Ovarialschwangerschaft kommen diese wehenartigen Schmerzen zur Beobachtung. Meine eigene Patientin mit dieser Art der Eieinbettung wusste zu berichten, dass der Fruchttod seiner Zeit am normalen Schwangerschaftsende unter heftigen Wehen aufgetreten sei. Sie hatte eine schwere Peritonitis durchzumachen, wochenlang hatten die Wehen angehalten, bis das Fieber abgefallen war; immer traten ihre Schmerzen wehenartig, anfallsweise hervor.

Mag in frühen Stadien, ehe die Tubenwand ad extremum gedehnt ist, die Muscularis tubae sich an den Contractionen beteiligen, späterhin erscheint sie dazu unfähig. Als ein weiteres Argument erscheint mir, dass in der Tube die Placenta in der Regel durch Blutergüsse in die Serotina abgehoben gefunden wird, in anderen Fällen aber noch fest an ihrer Serotina haftet. Endlich sehen wir, dass fast constant bei weiter vorgeschrittenen Fällen die Sackwand, und zwar meist gerade der Teil, welcher die Placenta trägt, in der Tiefe des Beckens fest verwachsen ist, und schon dadurch an wirksamen Contractionen behindert erscheinen muss.

Wenn nun geltend gemacht wird, dass gelegentlich z. Z. der Wehen ein deutliches Hartwerden des Fruchthalters constatiert werden konnte, so ist es sehr wohl denkbar, dass teils durch die Contractionen des Uterus, teils durch den vom Fruchthalter ausgehenden Druck auf Blase und Darm die Bauchpresse ausgelöst wird; die dabei zu beobachtende Spannung im Fruchtsack ist als eine Wirkung derselben aufzufassen.

Das Peritoneum ist nicht blos im Bereich der Tube in Mitleidenschaft gezogen; je weiter vorgeschritten die Schwangerschaft, um so ausgedehnter ist die entzündliche Reizung entwickelt. Auf sie ist sicher zum grossen Teil die Schmerzempfindung zurückzuführen; ihr anfallsweises Auftreten findet dann teils im Motus peristalticus intestinorum, teils in den kaum jemals fehlenden Uteruscontractionen eine vollständig genügende Erklärung.

Schon *Baudelocque* (L'art des accouchements, Paris. II. S. 471) weist darauf hin, dass die Contractionen des tubaren Fruchthalters Teilerscheinungen der Contractionen des ganzen Genitalschlauches seien, auch *Olshausen* und *Veit* (*Schröder*s Lehrbuch Ed. XI. S. 475) sprechen sich für diese Annahme aus.

Der Schmerz sitzt teils in dem für alle Versuche der Dehnung so empfindlichen Peritoneum, der serösen Hülle der Tube, teils in dem Uterus, auf den das tubare Ei wie ein Reizcentrum wirkt. Schon *Dezeimeris* hat auf diese letzten Annahmen hingewiesen (Journ. de med. et de chirurg. Janvier 1837, S. 16). Je näher das Ei am Uteruskörper sitzt, um so intensiver werden die Schmerzen, auch *E. Fränkel* betont diese Beobachtung in einem Falle interstitieller Einbettung. Die auf diese Tubenwehen folgende Ausstossung der Decidua uterina ist ein weiteres Zeichen für die Thätigkeit der Uterus-Muskulatur.

Eine eigenartige Bedeutung hat in der Symptomatologie der Tubarschwangerschaft die Beobachtung des schwankenden Verhaltens der Menstruation gewonnen. Es gehört nahezu zu den regelmässigen anamnestischen Angaben, dass die Menses einige, oft wenige Tage über den Termin ausgeblieben sind, wenn sie nicht entsprechend dem physiologischen Verhalten mit dem Eintreten der Conception völlig aufgehört haben. *E. Fränkel* (Arch. f. Gyn. XIV) constatierte dieses letztere bei 26 unter 54 Fällen. Unter meinen 77 Fällen war die Regel in 32 Fällen ausgeblieben, in 25 nicht; die Angaben waren 20mal unzuverlässig. Auch *J. Veit* und *Bandl* sahen solche Fälle. Naturgemäss scheiden bei dieser Betrachtung die Fälle aus, in denen die Catastrophe erfolgt, ehe überhaupt ein intermenstrueller Zeitraum abgelaufen ist. — Wir müssen annehmen, dass es in allen Fällen tubarer Gravidität zur Entwickelung einer uterinen Decidua kommt und damit zu einer physiologischen Amenorrhoe.

Zuweilen kehrt die Menstruation in den ersten Monaten noch

regelmässig wieder, um dann erst auszubleiben oder in unregelmässigen Intervallen wiederzukehren. In anderen Fällen tritt nach einer mehrwöchentlichen Cessation ein unregelmässiger, ja auch continuierlicher Blutabgang ein, selten in der Form ungemischten Blutes, häufiger nach der Art menstrualer Ausscheidung. Wenn *Hennig* (a. a. O. S. 123) annimmt, dass aus der uterinwärts vom Ei gelegenen Tubenschleimhaut dieses Blut entstammen könne, so wird es schwer sein, den einwandfreien Nachweis zu führen, obwohl es wahrscheinlich ist, dass eine wenn auch geringe menstruale Ausscheidung auf der Tubenoberfläche stattfindet.

Die Thatsache, dass gelegentlich während des Verlaufs einer extrauterinen Schwangerschaft eine Decidua uterina weder in viva noch in mortua nachgewiesen werden kann (*Küstner* a. a. O. S. 499. — *Hecker* a. a. O. S. 542), darf als ein Einwand gegen die Annahme, dass sich jedesmal eine Decidua uterina entwickelt, nicht verwandt werden. Unter meinem eigenen Material ist überwiegend häufig ein Abgang von Decidua nicht nachzuweisen gewesen, auch die Abrasio probatoria ergab in 12 Fällen ein negatives Resultat. *Klein* hat gefunden, dass die Rückbildung der Mucosa uteri schon vor Beginn der Ablösung eintreten kann, vielleicht als Folge des Fruchttodes. Uns erschien es wahrscheinlicher, dass durch den Reiz des abseits entwickelten Eies häufig capillare Gefässrupturen in der Decidua entstehen, welche dieselbe zertrümmern und dass die kleinen Trümmer unbemerkt mit dem ausgeschiedenen Blut abgehen.

Auf diese Ausstossung der Decidua graviditatis wird als auf dasjenige Symptom hingewiesen, welches für die ectopische Eieinbettung charakteristisch sei (vergl. *F. v. Winckel*, Lehrbuch d. Geburtshülfe, S. 272). Gewiss wird die anatomische Beschaffenheit eines solchen Abganges bedeutungsvoll sein. Aber abgesehen von den Schwierigkeiten der einwandfreien Sicherstellung (vergl. oben), muss darauf hingewiesen werden, dass überwiegend häufig, wenigstens in meinem Material, diese Decidua überhaupt nicht in einer für die Schwangere selbst wahrnehmbaren Form ausgestossen wird und dass in einer weiteren Reihe von Fällen das, was als abgegangene Haut beigebracht worden ist, sich als Blutgerinnsel erwies. Endlich enden auch nicht wenige Fälle, bevor die Ausstossung der Decidua überhaupt in Frage kommen konnte.

Der Abgang einer Decidua ist nicht selten ein Zeichen des Fruchttodes, aber keineswegs in allen Fällen. Unter meinen eigenen Beobachtungen konnte ich öfters feststellen, dass der Fötus viel grösser war, als er nach der angegebenen Zeit des Abganges der Decidua hätte sein müssen. Einen beweiskräftigen Fall hat auch *E. Fränkel* (a. a. O. Fall 3) mitgeteilt. Weitere Beweise sind die Fälle von dem Leben der bis zum normalen Ende entwickelten Früchte.

Die symptomatische Bedeutung des Deciduaabganges wird noch dadurch compliciert, dass *F. v. Winckel* (II. C. d. deutschen Ges. f. Gyn.) und *E. Fränkel* (Arch. f. Gyn. XIV) die Bildung einer zweiten Decidua im Verlauf einer extrauterinen Schwangerschaft nachgewiesen haben.

Eine eigene Bedeutung für die Extrauterin-Schwangerschaft hat das Verhalten der Brust, ihre Formveränderung und das Auftreten von Milch. Die Brust entwickelt sich naturgemäss bei der ectopischen Form der Schwangerschaft wie bei der uterinen. Wenn *Webster* (a. a. O. S. 158) darauf Gewicht legt, dass bei jener die Umgestaltung weniger ausgedehnt sei als bei dieser, so kann ich das nicht bestätigen — und wie verschieden ist nicht die Reaction der Brust auch bei der uterinen Schwangerschaft! Gerade bei Frauen, die entweder zum ersten Mal concipiert hatten, oder bei solchen, welche nach längerem Intervall zum ersten Male wieder schwanger geworden waren — und zwar nicht in utero — habe ich auffallend früh Collostrum in der sichtlich geschwellten Brust gefunden, gleichzeitig mit deutlicher, frühzeitiger Ausbildung einer Pigmentierung des Warzenhofes.

Die regressiven Veränderungen in der Brust nach dem Fruchttod sind mir nur in den weiter vorgeschrittenen Formen auffällig geworden. Eine besondere Bedeutung darf aber das Verhalten der Brust nicht beanspruchen, weil ja sattsam festgestellt ist, dass auch bei ovarialen und uterinen Erkrankungen, besonders bei Neubildungen, die Brustdrüse sich entfaltet, dass sie vereinzelt ohne nachweisbare Conception secerniert und dass sich bisweilen nach einmaliger Conception viele Jahre hindurch eine wenn auch minimale Absonderung nachweisen lässt. —

Das aus der Placentarstelle ausfliessende Blut, mag es aus dem Ostium tubae abdominale hervorfliessen, oder aus dem Einriss der Tubenwand, verhält sich sehr verschieden, je nach der Menge, welche in continuierlich starkem Strom hervorfliessen kann, oder in Absätzen von jeweilig geringer Grösse austritt, und je nach den Raumverhältnissen, in welche es sich ergiesst.

Stürzt das Blut hervor, füllt es schrankenlos die Bauchhöhle, kommt es zum diffusen Bluterguss, so erlischt nicht selten das Leben der Mutter so rasch, dass bei der Autopsie nur flüssiges Blut in der Bauchhöhle gefunden wird.

Die Symptome sind die der acuten Anämie, unter denen der Tod eintritt. Entleert sich das Blut in Absätzen, so dass Gerinnung eintreten kann, so wird dadurch nicht selten ein solcher Druck auf die blutenden Gefässe ausgeübt, dass die Blutung zunächst steht. Je nach der Menge des ausgetretenen Blutes und nach dem Shok, der die Catastrophe mit ihren Schmerzen, mit der Steigerung der Reizung des Peritoneum begleitet, entwickeln sich Collaps und Anämie. Die Schmerzen, das

Erbrechen, die Auftreibung des Leibes, der Blutabgang per vaginam — sie können allmählich nachlassen und je nach der Widerstandsfähigkeit der Kranken schneller oder langsamer überwunden werden. Das Gleiche gilt von den Folgen der inraligamentösen Hämatome, welche bei der Berstung des zwischen den Blättern des Lig. lat. entwickelten Eies entstehen. Die Nachschübe bringen bei einiger Ausdehnung meist noch die Berstung auch des Peritoneum zu stande, so dass aus dem extra-peritonealen ein intra-peritonealer Bluttumor wird (Fälle von *J. Veit* und mir).

Die Entwickelung der Hämatocele, der solitären oder der diffusen, bringt an sich keine verschiedenartigen Symptome zum Ausdruck. Der Bluttumor macht sich mit fortschreitender Genesung als harte Masse geltend, die den Bauch vorwölben oder die Beckenorgane beengen kann.

Wie oben angeführt, bildet die Gerinnung in der Hämatocelenbildung wohl eine Möglichkeit der Genesung, aber es ist unverkennbar, dass von einer Sicherheit nach dieser Richtung nicht die Rede sein kann. Nachblutungen setzen einen erneuten anämischen Collapsanfall, dem die Kranke zu erliegen droht; je rascher und je intensiver diese Nachblutungen sich folgen, um so schneller kann der Tod eintreten, wenn auch selbst dann natürlich eine Genesung nicht ausgeschlossen ist, mit schliesslich völliger Resorption.

Das geronnene Blut kann andererseits in ebenso rätselhafter Weise zerfallen, vereitern, verjauchen, wie das Ei oder Teile desselben, besonders die Frucht.

Das Geschick des Eies kann, wie wir oben sahen, ein sehr verschiedenartiges sein, mag es im Fruchtsack liegen bleiben oder in die Bauchhöhle ausgestossen sein, mag der Fötus allein mit seiner Fruchtmasse aus dem gesprengten Ei in die Bauchhöhle entleert werden und seine Placenta, resp. die Eihüllen in situ bleiben, oder eine teilweise Ausstossung in der Art erfolgen, dass der Fötus nur mit einem Teil seines Körpers in die Bauchhöhle gelangt. Dabei verhalten sich die Schwangerschaftsproducte in allen Phasen der Entwickelung im wesentlichen gleich; nur die Masse des Eies bildet einen graduellen Unterschied. Die Resorption erfolgt in der Regel ohne äusserlich merkbare Erscheinungen.

Die Reconvaleseenz erscheint andererseits zuweilen verzögert, das Allgemeinbefinden tief gestört, locale Schmerzen fehlen; die Verzögerung der Ausheilung kann allerdings derartige Beschwerden machen, dass die Coeliotomie indiciert erscheint. In einem solchen Fall fand ich das noch im Zusammenhang befindliche Scelett aussen an der Sactosalpinx liegen, während die Eihülle noch in der Tube sass. (Demonstriert auf dem VIII. Internat. med. Congress, Kopenhagen 1884.)

Die Lithopädionbildung führt, wie es scheint, erst dann zu Störungen, wenn die Steinmasse auf ihre Nachbarorgane drückt und bei der Arbeit oder bei sonstigen Bewegungen hinderlich wird. Bekanntlich haben Steinkinder lange Zeit das Befinden der Trägerinnen so wenig behindert, dass mehrfach intrauterine Schwangerschaften völlig normal daneben verlaufen sind.

Die Schrumpfung des Fötus hat eine meiner Kranken 11 Jahre lang ohne derartige Beschwerden ertragen, dass sie zu einer Operation sich hätte entschliessen wollen. Erst als lästige Darmstörungen hervortraten, verlangte die Frau von dem Kinde befreit zu werden, dass ich 10 Jahre bevor als extrauterin gelagert lebend constatiert hatte (*Czempin*, D. med. Woch. 1886. Nr. 27). Dabei lag der stark geschrumpfte, mumificierte ausgetragene Fötus in physiologischer Haltung frei zwischen den Darmschlingen, die sich zwischen Rumpf und Extremitäten durchzogen. Der mit Placentarresten und eingedicktem, stinkendem Eiter gefüllte Fruchtsack lag in der rechten Tube, die Eihäute und der Nabelstrang waren resorbiert. Der Entfernung folgte ungestörte Heilung.

Wesentlich anders gestalten sich die Symptome, wenn das Ei oder der ausgetretene Fötus vereitert; dieselben erscheinen naturgemäss um so schwerer, je grösser die vereiternde Masse ist. Kommt es zu Zerfall des Fötus, Vereiterung des Fruchtsackes, Schmelzung und Durchbruch nach aussen — durch Darm, Scheide, Uterus, Blase, Nabel, sogar den Magen — *Romeyen* (De Jonge Nederlandske Weekblad December 1852, Canstatt — Jahresbericht 1852) sowie nach allen Richtungen der Bauchwand — so treten die hierfür bekannten Symptome auf: Resorptionsfieber, Schmerzen, Tenesmus der in Mitleidenschaft gezogenen Hohlorgane, Collaps unter allgemeinem Siechtum. Monate — Jahre hindurch können die unglücklichen Trägerinnen Widerstand leisten, wenn nicht Perforationen in ungenügend verwachsene Hohlräume mit Verjauchung der Bauchhöhle oder intercurrente Zufälle dem Leiden ein plötzliches Ende setzen. Andererseits kann es auch nach geschehener Perforation noch in der anscheinend erhaltenen Höhle zur Schrumpfung des Eies und des Fötus kommen, sogar mit Lithopädionbildung, wie ich es allerdings in einem Fall von Ovarialschwangerschaft (30. 7. 1891) beobachtet habe. Damit kann, wie die Fälle, von Lithopädion, vom Steinkind von *Leinzell* es zeigen, die ectopische Schwangerschaft definitiv erledigt werden. Die Frauen können von neuem concipieren — das Product jener perversen Einsertion braucht ihre weiblichen Functionen nicht zu stören.

Die Fälle von *Benicke* (Z. f. Geb. u. Gyn. Frauenkrankheiten S. 344) und *Küster* (Berl. Beitrag z. Geb. u. Gyn. Bd. IV. S. 20) beweisen freilich, dass auch nach längerer Zeit (27 Jahren) noch Zerfall, Vereiterung und dadurch der Tod der unglücklichen Trägerin entstehen

kann. Auch *v. Ott* beschreibt (a. a. O. Beobachtungen VIII, IX u. XII) hierhergehörige Beispiele.

Ein eigenartiger Verlauf entwickelt sich selten genug bei interstitieller Einsertion. Unter Dehnung des Ostium tubae kann es zur Ausstülpung des Eies in das Cavum uteri kommen, also einer Art physiologischen Abortes und damit zur Möglichkeit einer normalen Geburt (*Braxton Hicks*). Auch bei dieser Einsertion kann Lithopädionbildung einen relativen Abschluss bringen (*Rokitansky*). Ich selbst habe ein lange getragenes Ei aus dem IV. Monat aus dem einen Uterushorn entfernt, das durch retro-placentale Blutmassen völlig umlagert war. —

Bei der interstitiellen Schwangerschaft kann es im weiteren zur Ruptur des Fruchthalters kommen. Mehrfache Beobachtungen zeigen, dass der Riss in die weichste Stelle des Fruchthalters erfolgt, in die Placentarstelle, so dass diese Einsertionsform als eine ganz verhängnisvolle angesehen werden muss.

Ebenso wie Bildungshemmungen des Fötus beobachtet wurden, kann es auch zu pathologischer Gestaltung des Eies kommen, Hydramnion (*Teuffel*, Archiv für Gyn. Bd. 22 und *Depaul*, Arch. d. Tocolog. 1874 S. 67) Myxoma chorii (*Otto*, D.-J. Greifswald 1871) sind beobachtet worden. Sie haben nur dazu beigetragen, das Symptombild zu verwirren, die Diagnose zu erschweren. Die einzig dastehende Beobachtung *Olshausens* über vorzeitigen Fruchtwasserabfluss nach der Uterushöhle hin — vom VII. Monat ab, täglich in reichlicher Menge — bot ein allerdings unerwartetes Symptom von Schwangerschaft, die eine extrauterine sein musste, weil das Cavum uteri leer war.

Mehrfach ist Eclampsie als Complication von Tubargravidität beschrieben worden. *Kleinwächter* führt 2 Fälle an, *von Bossi* (*Schmidts* Jahrb. Bd. 142. Nr. 4 und *Goodell* (Americ. Journ. of Obsteh. 1882 Suppl. S. 97). *Söderbaum* (Eire 1888. Nr. 20. S. 635) berichtet über einen dritten, *Olshausen* (a. a. O. S. 172) einen vierten; der letztere ist nicht einwandfrei, da der — von *Olshausen* allerdings abgelehnte — Verdacht einer Jodoformintoxication sehr wohl den Symptomencomplex erklären konnte, zumal die Kranke auch noch die Zeichen puerperaler Psychose bot.

An derselben Stelle berichtet *Olshausen* über eine Lungenembolie im Anschluss an die nicht fieberlos verlaufene Reconvalescenz nach der Tubensackexstirpation. Einen Fall derart hat nach *Hennig* (a. a. O. S. 119), *Gerson* 1782 beschrieben, auch einen Fall von *Leopold* (Arch. f. Gyn. X. 1876. S. 248) zählt *Olshausen* hierher. Da Lungenembolien aber zu den nicht ganz seltenen Complicationen abnormer Reconvalescenzen der verschiedensten schweren Erkrankungen gehören, dürfte diese

Beobachtung zwar als eine bedeutsame für den Verlauf tubarer Schwangerschaft gelten, aber für die Symptomatologie der Tubarschwangerschaft etwas Charakteristisches darin nicht gefunden werden.

4. Diagnose.

Die Diagnose der Tubarschwangerschaft hat unverkennbar mit dem Anwachsen der aus der operativen Behandlung entspringenden Erfahrungen ganz wesentlich gewonnen. Dennoch bietet es nicht selten auch heute noch fast unüberwindliche Schwierigkeiten, festzustellen, dass überhaupt eine Schwangerschaft besteht, dass sie nicht intrauterin sich entwickelt und dass das Ei lebt und noch einer weiteren Entwickelung fähig ist. Eine weitere Schwierigkeit besteht darin, dass wir verhältnismässig häufig die Diagnose zu stellen haben, wenn durch Eisackblutung, Abort oder Ruptur ein derartiger Zustand von Collaps eingetreten ist, dass eine eingehende Untersuchung gefahrvoll erscheint.

Ergiebt die Anamnese, dass die Menstruation ausgeblieben ist, dass die üblichen Erscheinungen der Schwangerschaft — Übelkeit, Schwellung der Brüste, Volumzunahme des Leibes, die bläuliche Verfärbung der Genitalien, Varicenbildung an der Vulva und an den Beinen — bestehen, so wird eine sorgsame Abtastung der Beckenorgane sowohl die Thatsache der Schwangerschaft überhaupt als auch die einer ectopischen Eieinbettung mit genügender Klarheit feststellen lassen.

Sind nach kürzerem oder längerem Ausbleiben der Menses blutige Abgänge, ev. mit Entleerung von Membranen, und kolikartige Schmerzen in unregelmässigen Intervallen aufgetreten, so muss man, sobald als feststeht, dass eine intrauterine Schwangerschaft nicht besteht — bei der Untersuchung jedenfalls mit der Möglichkeit einer ectopischen Schwangerschaft rechnen, umsomehr, wenn chronische Erkrankung der Genitalien vorausgegangen ist, wenn eine Vergrösserung der Tube nachgewiesen wird.

Die weitere Begründung der Diagnose kann lediglich durch die Austastung des Beckens gewonnen werden.

So lange die ectopische Schwangerschaft noch in der ersten Entwickelung (etwa bis zum zweiten Monat) begriffen ist, finden wir in der Scheide, am Uterus und den Adnexorganen die eigenartige und charakteristische Weichheit und Durchfeuchtung. Die Scheide ist succulent, ihre Oberfläche glatt, bläulich gefärbt, von reichlichem Schleim bedeckt. Der Uterus ist aufgelockert, vergrössert, das Corpus deutlich massiger als das Collum; am Uterus und an seinen Seiten werden kräftig pulsierende Gefässe fühlbar. An der Seite des Uterus, meist ihm nahe angelagert, findet sich eine Masse von kugeliger oder birnenförmiger Gestalt, zu der die Fingerspitze unter Entfaltung des Scheidengewölbes bei ent-

sprechendem Andrängen der aussen aufliegenden Hand gelangt. Diese Masse bildet zuweilen völlig deutlich die Fortsetzung des präcis fühlbaren uterinen Endes der Tube. Sie legt sich von der Seite her an den Uterus, füllt den *Douglas*schen Raum aus. Ihre Consistenz ist weich, doch so, dass ihre Contouren bestimmt unterschieden werden können. In ihr selbst und in ihrer Umgebung können die kräftig pulsirenden Gefässe wahrgenommen werden. Ergiebt sich nun, dass, bei begründetem Verdacht einer Schwangerschaft überhaupt, die Grösse des Uteruskörpers nicht dem Zeitraum der mit Bestimmtheit anzunehmenden Schwangerschaft entspricht, so ist es berechtigt, eine solche vergrösserte Tube als schwanger anzusprechen. In kurzer Zeit, schon nach längstens einer Woche, kann das Wachsen dieser Tube und die nur geringfügige Veränderung des Uteruskörpers diese Diagnose bestätigen.

Je weiter die Schwangerschaft vorgeschritten ist, um so deutlicher können in dem Eisack die Zeichen der Schwangerschaft sich zu erkennen geben. Auch in dem tubaren Fruchtsack kommt es zu Geräuschen, welche dem Uteringeräusch entsprechen, auch das in der Tube entwickelte Kind lässt seine Herztöne hören, seine Bewegungen fühlen. — Während unter solchen Verhältnissen die Diagnose der Schwangerschaft überhaupt und mit Leichtigkeit sichergestellt wird, erscheint die Entscheidung über die Lage des Eies allerdings oft wesentlich erschwert. Gelingt es, den nicht schwangeren Uterus neben dem Fruchthalter zu tasten, so sollte dann die Diagnose wohl gegeben sein. Aber eine Fülle eigenartiger Schwierigkeiten können uns gerade in solchen vorgeschritteneren Fällen die Entscheidung ausserordentlich erschweren. Ist der Uteruskörper innig mit dem Fruchthalter verwachsen, so dass der Fundus nicht deutlich differenzierbar ist, wo immer er an oder unter jenem liegt, so kann es sehr schwer werden, die Sachlage zu durchschauen. Das Dislociren des Uterus mit Hacken, die Verdrängung des Tumors nach oben, die Austastung des Uterus mit Sonde oder Finger schützen nicht vor peinlichen Täuschungen. Wird der Verlagerung von Uterus und der daneben vermuteten Masse schon durch den Verdacht der Schwangerschaft eine enge Grenze gezogen, so ergiebt Sondirung und Austastung wohl häufig, aber keineswegs immer eine untrügliche Sicherheit der Diagnose. Es genügt, in Bezug auf das Trügerische der Sondirung, an die Fälle von *Schröder* (Lehrbuch Ed. XI, S. 477), die von ihm citierten Beobachtungen von *Bandl* (Wien. med. Woch. 1874, Nr. 32) und *Duboué* (Arch. de Tocologie 1874, S. 648) zu erinnern. Diese letzteren durchbohrte den Uterus, *Schröder* drang in eine dislocirte und erweiterte Tube.

Für die Möglichkeit einer Täuschung auch bei ausgiebiger Austastung des Uteruscavum habe ich selbst ein drastisches Beispiel erlebt. Die Frau

wurde mir als tubarschwanger im sechsten Monat von einem vielbeschäftigten Geburtshelfer aus einer östlichen Provinz zugesandt. Ich fand eine den Leib bis etwa in Nabelhöhe füllende Masse, in der Herztöne und Uteringeräusche hörbar, und kindliche Teile auffallend, jedenfalls für eine 6 monatliche Schwangerschaft frappierend deutlich fühlbar waren, in einem Gebilde, welches aus dem Becken in die Bauchhöhle emporragte. — Rechts daneben lag eine Masse, welche einem durch starke chronische Metritis veränderten oder etwa im dritten Monat schwangeren Uteruskörper entsprach. Dieser vermeintliche Uteruskörper erschien an dem Fruchthalter, dessen untere Peripherie von der Scheide aus sehr leicht zu bestreichen war, deutlich beweglich. In der Narcose drang der Finger leicht ein, bis an das obere Ende der Körperhöhle. Mit mir untersuchten drei Assistenten und einige anwesende Fachgenossen: wir stimmten in der Auffassung überein, dass neben dem ausgetasteten Corpus uteri in einem tubaren Fruchtsack ein lebender sechsmonatlicher Fötus lag. Die Coeliotomie ergab, dass der Eisack in utero lag. Ich schloss die Bauchhöhle. Die Frau ist in ihrer Heimat am normalen Schwangerschaftsende unter der Leitung des Collegen spontan und glücklich niedergekommen.

Für die interstitielle Schwangerschaft hat *C. Ruge* (*M. Simon*, die Gravid. tubo-uterina. D. i. Berlin 1885) darauf hingewiesen, dass die Wand der schwangeren Seite einseitig wächst und den Fundus derartig nach der anderen Seite hinüberdrängt, dass seine obere Kante ungefähr senkrecht zu stehen kommt. Ich kann das aus meiner eigenen Beobachtung interstitieller Tubarschwangerschaft, aus dem Befunde vor und nach der Operation, nur bestätigen.

Eine besondere Bedeutung gewinnt die exacte Diagnose bei der usque ad terminum entwickelten tubaren Schwangerschaft durch die Möglichkeit, das lebende Kind zu Tage zu fördern. In den bei der Erörterung der Therapie noch näher zu betrachtenden Fällen, welche *Werder* (N. Y. med. Record 1894) gesammelt hat, ist die Diagnose anscheinend durch die Austastung des Uterus in der Mehrzahl der Fälle festzustellen gewesen. Als ein Unicum erscheint, so weit ich sehe, die Beobachtung von *Olshausen*, von Abfluss des Fruchtwassers aus dem tubaren Ei durch den Uterus, der sich vom achten Monat an täglich wiederholte; immerhin vermehrte diese Feststellung die Sicherheit der Diagnose.

Unzweifelhaft gehören die Fälle so weit gediehender Eileiterschwangerschaft zu den Seltenheiten. Am häufigsten gilt es, die Diagnose innerhalb der ersten drei Monate zu stellen. Unsere Hülfe wird dann entweder in Anspruch genommen, nachdem die Endcatastrophe eingeleitet ist, Abort und Ruptur sich vorbereitet oder schon ausgebildet haben, oder weil, nachdem vor kürzerer oder längerer Zeit das Ei zu Grunde gegangen ist, nun Beschwerden auftreten, die teils durch

die weiter wirkende Erkrankung der Beckenorgane, resp. des Peritoneum, teils durch die Vereiterung im Eisack hervorgerufen werden.

Der letztgenannte Ausgang knüpft sich, ebenso wie die Lithopädionbildung und Mumification keineswegs allein an die Fälle vorzeitigen Endes der tubaren Schwangerschaft an. Sie müssen als diagnostische Complicationen noch gesondert erörtert werden.

Die Endcatastrophe erfolgt nur selten unmittelbar und plötzlich. Ich sah eine Frau an dem Tage, an welchem die Menses, als am 28. Tage nach Beginn der letzten Menstruation, nicht am frühen Morgen wie sonst eingetreten waren, mittags bei völliger Euphorie zusammenbrechen und andauernd bewusstlos bleiben, bis ich nach 28 Stunden die Coeliotomie ausführte, den geborstenen tubaren Eisack und das literweise in die Bauchhöhle ergossene Blut entfernte.

In solchen Fällen führt die Plötzlichkeit der Erkrankung, der schwere Collaps, der Nachweis einer prallen Spannung des Leibes durch eine Flüssigkeit, welche jedenfalls den Percussionston am ganzen Leib dämpfte und der Befund einer teigigen Beschaffenheit des Beckeninhaltes auf die Wahrscheinlichkeitsdiagnose der Ruptur einer Tubarschwangerschaft.

Viel häufiger treten zunächst bald nach mehrtägiger, bald mehrwöchentlicher, auch mehrmonatlicher Verschiebung im Auftreten der Regel blutige Abgänge und kolikartige Schmerzen im Leib auf: die Zeichen des tubaren Abortes.

Die Blutung nach aussen ist meist nicht sehr erheblich, doch kann sie auch bedrohlich (ja unmittelbar tödlich) sein. Oft ist sie von kurzer Dauer, sie kann aber auch mit Schwankungen durch Wochen und Monate sich hinziehen. Es werden häufig Gerinnsel entleert, im weiteren Verlauf auch kleinere und grössere Fetzen, die Decidua uterina. Indem ich mich hier auf das oben über diese Veränderung der Uterusschleimhaut ausgeführte beziehe, will ich nur noch constatieren, dass die Entleerung der völligen Cavumauskleidung von einigen Autoren in fast constanter Regelmässigkeit beobachtet wird. — während mir unter meinen 91 Fällen nur dreimal grössere, zusammenhängende Membranen zur Untersuchung gekommen sind. Es ist wohl möglich, dass da, wo solche Kranke zu längerer Beobachtung im Krankenhaus behalten werden können, der Abgang schliesslich noch eintritt, während ich durch den Befund schweren Allgemeinleidens häufiger zu unmittelbarem Eingreifen mich bewogen gefühlt habe.

Der Nachweis der Decidua ohne Spuren damit verwachsener Eiteile hat gewiss etwas sehr Charakteristisches. *Wyder* hat darauf als auf ein sicheres diagnostisches Zeichen hingewiesen und empfohlen, zur Stütze der Diagnose eine probatorische Abrasio mucosae corporis vorzu-

nehmen, eine Empfehlung, der sich auch zuletzt *v. Ott* bestimmt anschliesst. So sehr ich bereit bin, die Deutung deciduaähnlicher Zellen für ein noch nicht abschliessend zu beurteilendes Problem zu halten, würde ich doch geneigt sein, dem Nachweis einer Decidua uterina bei Frauen, welche auch nur im Verdacht einer Extrauterinschwangerschaft stehen, einen diagnostischen Wert beizulegen, wenn nicht die Praxis den Wert dieses *Wyder*schen Zeichens einschränkte. Ich habe bei fünf Fällen vermutlicher extrauteriner Schwangerschaft nach *Wyder*s Vorgang die Uterusschleimhaut ausgekratzt und keine Spur einer Decidua gefunden; die dann unter der Diagnose einer Sactosalpinx haemorrhagica oder purulenta durch Coeliotomie entfernte Tube enthielt trotzdem die Residuen einer Tubarschwangerschaft. Dreimal bot die ausgekratzte Schleimhaut ein fast überzeugendes Bild decidualer Umbildung und dennoch fand sich nur eine Sactosalpinx purulenta gonorrhoica.

Immerhin stehe ich auch heute nicht an, in einer ausgebildeten Decidua uterina, mag sie in toto entleert oder durch Curettement in Stücken entnommen sein, eine wesentliche Unterstützung der Diagnose auf ectopische Schwangerschaft zu sehen.

Unregelmässige Blutungen aus dem Uterus bei Nachweis einer Sactosalpinx und vorangegangener Unregelmässigkeit der Menstruation halte ich nur dann für ein Symptom der beginnenden Ausstossung des Eies, Abort oder Ruptur bei tubarer Schwangerschaft, wenn sie von den eigentümlichen wehenartigen Schmerzanfällen begleitet sind. Aber selbst öftere Wiederkehr derselben und deutliche Collapserscheinungen in deren Gefolge geben nur eine Wahrscheinlichkeitsdiagnose — wie ich aus mehrfachen Beispielen meiner eigenen Erfahrung deduciere. Temperatursteigerungen fehlen constant — entsprechend der Anämie werden öfter subnormale Temperaturen gemessen. Das Verhalten des Pulses entspricht dem der inneren Blutung.

Die Schmerzanfälle sind oft auf die eine oder die andere Seite localisiert. Erst nach wiederholten solchen Anfällen reihen sich allgemeine peritonitische Erscheinungen an sie an. Meist erfolgt nach mehrmaliger Wiederkehr der Collaps, welcher durch den inneren Bluterguss verursacht wird.

Der Untersuchungsbefund am Leibe ergiebt in vielen Fällen nur eine Dämpfung des tympanitischen Schalles über den ganzen Unterbauch. Der Leib ist prall gespannt, sehr empfindlich. Eine klare Heraustastung einzelner Gebilde von aussen ist nicht möglich. Die Scheide ist aufgelockert, der Uterus etwas vergrössert, verlagert. An seiner Seite, hinter oder über ihm, auch wohl vor ihm, findet man eine teigige Masse, an welcher scharfe Contouren nicht wahrnehmbar werden. Das Blut ist in die freie Bauchhöhle ergossen, das Ei ausgestossen, geborsten, Fötus und Eiteile entweder nur noch teilweise an ihrem Platz

oder völlig in die Bauchhöhle ausgetreten. Nicht selten erfolgt ein rascher Verfall der Kräfte.

Nach 24 Stunden, in anderen Fällen nach mehreren Tagen, ändert sich der Befund dahin, dass die Gerinnung des Blutes und die Resorption von Ei und Blut sich fühlbar machen. Es kommt das typische Bild der Hämatocele zu stande. Die diffuse Hämatocele, bei der von vornherein nur wenig Blut in die freie Bauchhöhle gelangt ist, bildet sich unter deutlichem Hervortreten einer von Tag zu Tag härter werdenden Masse, die zuweilen hoch in die Bauchhöhle hinaufragt und mit den an der Bildung der Oberfläche der Blutgeschwulst beteiligten Darmschlingen einen meist unregelmässigen Tumor hinter den Bauchdecken erscheinen lässt. In der Tiefe des Beckens liegt die untere Masse an der Seite oder hinter dem Uterus, der seitlich oder nach unten, selten nach oben verlagert ist. Aus dem Uterus entleert sich oft blutiger Schleim, zuweilen alsbald, zuweilen nach Tagen und Wochen unter verstärktem Blutabgang die Decidua.

Die solitären Hämatocelen, auf welche *Sänger* zuerst in eingehender Weise die Aufmerksamkeit gelenkt hat (vergl. auch *Muret*, Z. f. Geb. u. Gyn. XXVI. S. 1), unterscheiden sich dadurch von den diffusen, dass sie wohlcontourierte Massen darstellen, die meist an der Seite und hinter dem Uterus gelegen, wie verwachsene Sactosalpingen sich anfühlen, mit einer deutlichen Stielbildung aus dem uterinen Tubenteil. Auch nach meiner Erfahrung ist anzunehmen, dass die solitären Hämatocelen wesentlich aus tubaren Aborten durch langsame und auch wohl unvollkommene Ausstossung des Eies zu stande kommen. Dementsprechend tritt die Geschwulstbildung auch erst nach mehreren Tagen mehr und deutlicher hervor.

Relativ selten kommt es bei der Endcatastrophe tubarer Schwangerschaft zur Entwickelung eines extraperitonealen Hämatom. Die zwischen die Blätter des Lig. lat. ausgetretene Blutmasse ist zunächst meist wenig umfangreich, doch kann sie auch sehr mässig werden. Dann hebt sie das Peritoneum weithin ab und bildet einen Ausguss des Beckens, der den Uterus und auch die Scheide und den Darm herunterdrängt, die Blase verlegt, ehe bei weiterer Blutung das Peritoneum auf der Darmbeinschaufel und der Bauchhöhle abgehoben wird. Dementsprechend variiert das Symptomenbild. Heftige Schmerzen sind nicht constant, auch der anämische Collaps wenig erheblich, dafür treten die Erscheinungen der Dislocation im Becken stärker hervor, Stuhlzwang, Harndrang, beängstigendes Gefühl der Beckenfülle, bis bei weiterer Blutung naturgemäss wieder die Anämie in den Vordergrund rückt. Trotz sehr stürmischer Erscheinungen kann auch hierbei Stillstand der Blutung eintreten.

Die weitere Resorption vollzieht sich, wenn mit der einen Blutung

die Schwangerschaft zur Erledigung gekommen ist und keine neuen Blutmassen austreten, fieberlos und relativ schmerzfrei in einigen Wochen und Monaten. Der Collaps verschwindet unter einem intensiven Durstgefühl, erst spät erwacht das Bedürfnis nach consistenter Nahrung. Nur selten kommt es zu Druckerscheinungen im Becken, Behinderung von Blase und Darm. Auch die letzten Residuen können vollständig resorbiert werden, so dass an dem Eileiter keine Spur der vorausgegangenen Erkrankung fühlbar bleibt. Dieser Ausgang ist bestimmt nicht selten; ich bin geneigt, ihn mit *J. Veit* und *Olshausen* als einen recht häufigen anzusehen. Die Schwierigkeit liegt lediglich darin, dass wir nur sehr selten palpable Handhaben besitzen, um diesen Verlauf mit Bestimmtheit vorauszusagen.

Unter den Complicationen eines solchen typischen Verlaufes sind in erster Linie die Nachblutungen zu nennen. Sie können innerhalb weniger Stunden auftreten, doch können auch Tage und Wochen zwischen den einzelnen Blutnachschüben liegen. Der Fruchttod ist keine Sicherung vor dieser gefahrdrohenden Complication (*Jacobi* — *J. Veit* und mehrfache eigene Beobachtungen). Die durch das ausfliessende Blut gewaltsam gesteigerte Dehnung des Fruchthalters führt nachträglich zur Ausstossung des Eies oder vollendet sie, sei es, dass die Eileiterwand gesprengt oder dass das Ei nun erst aus dem Ostium abdominale herausgedrängt wird. Auch nach der Entleerung des Eies sind Nachblutungen aus der Placentalstelle keineswegs ausgeschlossen; dann fliesst das Blut in die Hämatocelemasse, sprengt die in der Entwickelung begriffene Abkapselung und füllt den Peritoncalraum. Bei der extraperitonealen Berstung in die Spalträume des Lig. lat. kann die Nachblutung zur Eröffnung des Cavum peritonei führen — und zur nachträglichen Bildung einer Hämatocele.

Solchen Nachblutungen erliegen die ohnehin schon hochgradig anämischen Schwangeren nicht selten unmittelbar, wenn nicht die abkapselnde Schicht dem Druck widersteht.

Eine Ursache der Nachblutung ist oft nicht erkennbar. In einem Fall meiner Beobachtung trat sie ein, als die Schwangere sieben Tage nach der ersten Blutung Ol. Ricini genommen und angefangen hatte, abzuführen (Patientin starb unoperiert). In einem anderen erfolgte sie, als die Kranke bei anscheinend glücklichem Verlauf der Resorption nach tubarem Abort 10 Tage nach der ersten Blutung das Bett zum zweitenmal verliess. (Patientin genas unoperiert.) Es scheint, dass diese Nachblutungen stets mit erneuten heftigen Schmerzen einhergehen; doch verfielen einzelne meiner Patienten so schnell, dass im Collaps jede subjective Empfindungsäusserung unterblieb.

Die Diagnose der Nachblutungen ergiebt sich teilweise aus den erneuten Schmerzen, teilweise lediglich aus dem erneuten Collaps.

Der Tastbefund modificiert sich nach der Art des vorherigen Verhaltens des Blutergusses. Bei freiem Erguss nimmt die Spannung des Leibes noch zu, der tympanitische Schall verschwindet vollständig am Abdomen, äusserlich fühlbare Massen werden weder palpabel noch percutorisch abgrenzbar. Die vorher gefühlte Masse im Becken wird teigig weich — ihre Contouren erscheinen verwischt — es bleibt nur die Wahrnehmung einer nicht fluctuierenden weichen Ausfüllung des Beckens, die den durch seine relativ derbe Consistenz erkennbaren Uterus umgiebt, ev. auch verlagert. Mehrfach bleibt die untere Peripherie des Bluttumors fühlbar, doch wird häufig die genauere Abtastung durch die Unmöglichkeit der combinierten Untersuchung unausführbar gemacht.

Erst nach und nach, mit eintretender Gerinnung bildet sich eine schärfere Umgrenzung der Geschwulst heraus, sei es, dass die ganze Masse im Becken liegt, oder dass sie bis in die Bauchhöhle hinaufragt. In einem Fall meiner Beobachtung wurde dadurch die Vermutung einer rasch sich entwickelnden Neubildung verursacht, die eben nichts Anderes war als die Masse des geronnenen Blutes.

Eine andere Complication des weiteren Verlaufes ist die Vereiterung des Eies oder seines Bettes oder der aus dem Abort resp. der Ruptur entstandenen Blutgeschwulst, mag sie in der Form der Hämatocele oder als Hämatom sich entwickelt haben. Wie wir schon sahen, ist die Veranlassung zur Vereiterung meist dunkel. Immer kündigt sie sich durch Temperatursteigerung, in der Regel mit Frösten, und durch heftige Schmerzen an. Diese entsprechen der in diesen Fällen constanten Peritonitis, deren charakteristische Symptome, Erbrechen, Auftreibung und Empfindlichkeit des Leibes und Darmparese sich alsbald hinzugesellen. Je nach der Intensität des Eiterungsvorganges und meist auch je nach der Grösse des vorhandenen Materials verläuft die Abscessbildung bis zur Entleerung oder Eindickung. Die Diagnose dieser Complication wird durch die üblichen Symptome sehr erleichtert. Entleeren sich dann, nach kürzerer oder längerer Dauer, fötale Knochen, so schwindet jeder Zweifel über die Genese der Erkrankung. Es dauert aber oft sehr lange, ehe ein Durchbruch zu stande kommt. Namentlich wird die Einschmelzung der Darm- und der Blasenwand durch schwere Leiden begleitet.

Das Eintreten des fieberhaften Zerfalles schliesst weder eine spätere Lithopädionbildung, noch Mumification und Schrumpfung aus. Nach jahrelangem Leiden, nachdem die Frauen zwar auf das tiefste durch das Schwanken der peritonitischen Zustände heruntergebracht waren, habe ich bei solchen Kranken eine relativ befriedigende Euphorie beobachtet.

Es hängt dann wesentlich von der Grösse der Frucht ab, in welchem Grade das nicht zur Resorption oder zur Entleerung gekommene Schwangerschaftsproduct die Lebensfähigkeit der Kranken beeinträchtigt.

Lithopädien können völlig beschwerdelos getragen werden und werden dann als gelegentliche Nebenbefunde angetroffen. In anderen Fällen behindern solche Steinkinder mit vorrückenden Jahren die Arbeitsfähigkeit ihrer Trägerinnen, so in dem von mir beschriebenen Falle eines fünfmonatlichen Lithopädion. Das Gleiche geschah in dem Falle von Mumification des ausgetragenen Fötus, der frei zwischen den Därmen lag und nur gelegentlich zu Kolikbeschwerden Veranlassung gab. Es wäre bei seiner freien Lage zwischen den Därmen wohl nicht möglich gewesen, ihn zu diagnostiecieren, wenn er nicht s. Z. lebend und dann in seinen ersten Phasen nach dem Absterben, während der schweren, langjährigen Peritonitis, beobachtet worden wäre.

Die Form des Fötus ist wohl gelegentlich prägnant erkennbar — in andern Fällen nicht, so dass es sehr schwer, wenn überhaupt möglich ist, das harte Gebilde hinter den Bauchdecken von Neubildungen der Unterleibsorgane, besonders von malignen, zu unterscheiden.

Je grösser der Eisack wird, um so grösser können die Schwierigkeiten einer Differenzierung durch den Tastbefund werden — bis die Wahrnehmung des Fötus und seiner Herztöne Klarheit bringt. Wird dadurch die Diagnose einer Schwangerschaft sichergestellt, so wird andererseits die Sicherstellung der Art der Einbettung des Eies durch die unvermeidliche Verwachsung desselben mit dem Uterus oft in einer völlig unentwirrbaren Weise verdunkelt. Dann ist die Form des Eisackes, seine Lage, die Dünnheit seiner Wandung, die hierbei wahrnehmbare Fluctuation im Sack als Anhaltspunkt für die Diagnose bezeichnet worden. Heute wird man in solchen Fällen kaum mehr an die Punction des Fruchtsackes zu diagnostischen Zwecken denken, wie sie noch *Barbour* auszuführen empfahl (Americ. Gyn. Soc. VII, S. 143) Aber auch das allzu eifrige Betasten des Sackes selbst muss als so gefahr voll erscheinen, dass der Gewinn einer Diagnose nur zu leicht mit der Gefahr einer solchen Ruptur des Sackes bezahlt wird. Neben den zahlreichen Beispielen in der Litteratur habe ich selbst diese Erfahrung zu wiederholten Malen machen müssen.

Die Diagnose soll sich nur darauf beschränken, den Uterus aus der Masse herauszufühlen, welche in ihrer oberen Peripherie mit der äusseren Hand umschrieben, von unten neben dem Collum getastet wird. In der Narcose gelingt die Isolierung des Uterus gelegentlich, aber doch oft auch nur ungenügend. Wiederholte Untersuchungen führen zuweilen zum Ziel. Die Austastung der Uterushöhle mit der Sonde oder mit dem Finger kann die Diagnose sichern.

Nicht selten klafft der Uterus so weit, dass man den Finger einführen kann. Die Cervix erst durch Presssehwamm zu erweitern (*Reeves Jackson,* Americ. Gyn. Soc. IV, S. 313), muss als sehr bedenklich bezeichnet werden.

Über den Wert der Decidua uterina für die Diagnose der tubaren Schwangerschaft ist oben das nötige dargelegt worden.

Bei der Betastung imponiert nicht nur die derbere Consistenz des Uterus, sondern vor allem seine Contractionen, welche unter der Hand des Untersuchers hervortreten.

Eine Diagnose der Lage der Frucht hat keinen Wert, weder für die Feststellung der Schwangerschaft selbst, noch für die Therapie.

Merkmale für die Unterscheidung des Sitzes des Eies giebt es nur in frühen Monaten, wo die Beckenorgane noch untereinander differenziert werden können. Dann gelingt es wohl, an der Seite resp. unter der spindelförmig oder keulenartig verdickten Tube noch das Ovarium zu fühlen. Wächst das Ei, mit ihm zunächst der Uterus, so schwindet diese Möglichkeit, wenn nicht die Anamnese Klarheit verschafft. Aber oft genug scheitert die Erkenntnis daran, dass die Menses bei chronischen Tuben- und Ovarialerkrankungen ausbleiben, während sie bei tubarer Schwangerschaft nicht unbedingt ausbleiben. Wenn noch *Kleinwächter* 1887 darauf hinweist, dass extrauterine Schwangerschaften jenseits des 4. Monats wahrscheinlich nicht tubar seien, weil diese vorher bersten, so hat seitdem die Fülle der Beobachtungen gezeigt, dass die nicht tubaren Formen überhaupt vergleichsweise sehr selten sind. Weiter ist heute allgemein anerkannt, dass in der That gerade diejenigen Formen tubarer Schwangerschaft eine relativ längere Entwickelungsfähigkeit besitzen, bei denen die Entfaltung des nach dem Lig. lat. sehenden Teiles der Tube dem wachsenden Eisack den lockeren Raum des Ligamentum zur Verfügung stellt. Bei den interstitiellen Formen tubarer Schwangerschaft wird in den späteren Monaten das Corpus uteri derart in die Schwangerschaft hineingezogen, dass nur bei Zugänglichkeit des Cavum uteri der Tastbefund noch ein klares Resultat geben kann.

Der Tod der Frucht macht in frühen Monaten keine besonderen Symptome. Dieselben bleiben gewöhnlich in dem Sturm, welcher durch die Blutung veranlasst wird, verdeckt. Später macht sich der Fruchttod in derselben Weise geltend wie bei intrauteriner Entwickelung — Frost, Erbrechen, fauliger Geschmack, rasches Abfallen der Veränderungen an Leib und Brust; ja, die dem Absterben des reifen Fötus vorhergehenden Schmerzen werden jedenfalls heftiger empfunden als bei normalem Sitz des Eies in utero.

Von besonderem Interesse ist die Frage, ob der Fruchttod mit dem Abgang der Decidua uterina in einem constanten Zusammenhang steht. Die Fälle von Entwickelung der Frucht bis zum normalen Endtermin nach Abgang einer Decidua beweisen, dass jedenfalls eine solche strikte Beziehung nicht anerkannt werden darf. Oft allerdings geht die Decidua ab, wenn Blutdruckschwankungen infolge von Blutung

in den Eisaek eintreten; dann stirbt in der Regel wohl aus demselben Grunde die Frucht ab.

Die Erörterung einer speeiellen Differentialdiagnose muss nach dem oben Gesagten misslich erscheinen. Ein sicheres eharakteristisches Zeichen der tubaren Schwangerschaft kennen wir heute noch nicht. Der Tastbefund ist die unerlässliche Voraussetzung der Diagnose. Wird er unterstützt durch eine klare Anamnese, sind die Menses ausgeblieben, oder unregelmässig aufgetreten, sind die bekannten subjectiven Schwangerschaftszeichen zum Ausdruck gekommen, so bietet der Tastbefund häufig die Möglichkeit, die tubare Einsertion zu diagnosticiren. Die Beobachtung steten Wachstums des Eisackes und der nicht in gleichem Tempo zunehmenden anderen Beckenorgane gehört zu den leider nur selten gebotenen Hilfsmitteln der Diagnose. Dann gelingt es, eine Verwechselung mit uterinen Neubildungen und entzündlichen Veränderungen ebenso wie mit den Entzündungen der Tube und der Ovarien zu vermeiden, wenn die objectiven Schwangerschaftsveränderungen zu tasten sind. Späterhin sichert, wenn ausführbar, der Nachweis einer Decidua uterina in gewisser Ausdehnung die Diagnose, noch später nur die Feststellung, dass das Cavum uteri leer ist.

Sollten sich die Beobachtungen von Eclampsie, von Puerperalmanie und Lungenembolie im Anschluss an weit vorgeschrittene ectopische Schwangerschaften häufen, so würde bei sonstigen Zweifeln an der Natur eines neben dem Uterus fühlbaren Tumors darin ein Anhaltspunkt für die Diagnose sich bieten. Mir scheint, dass aber die Mehrzahl der Gynäkologen heute es vorziehen werden, selbst ohne über die Eigenart einer solchen Geschwulst zu völlig klarer Diagnose gekommmen zu sein — die Coeliotomie vorzunehmen, welche diese Klarheit gleichzeitig mit der Möglichkeit der Abhilfe bringt.

Aber auch heute noch macht die Diagnose oft genug noch ganz unüberwindliche Schwierigkeiten, wenn der Uterus nicht exaet herausgetastet werden kann. Ist dabei die Anamnese unklar, weist sie auf anderweite Erkrankungen oder Neubildungen in den Genitalorganen hin, so verwirrt sich das Bild in verhängnisvoller Weise.

Der Fruchttod kann ohne alle auffälligen Symptome verlaufen sein. Das schrumpfende Ei, seine Rückbildung und die vielerlei Störungen derselben können wir dann wohl aus anamnestischen Angaben vermuten, doch werden wir immerhin noch manchem Fehlschluss ausgesetzt sein. Und diese Gefahr ist um so grösser, je längere Zeit seit dem Fruchttod verflossen, je weiter dementsprechend die Rückbildung vorgeschritten ist.

Eine gewisse Klarheit bringen die Catastrophen, welche in den früheren Monaten namentlich so acut einsetzen. Der anämische Collaps mit seinen wehenartigen Schmerzen hat mehr und mehr eine diagnostische

Bedeutung gewonnen. Eine Vereiterung macht lediglich die nämlichen Erscheinungen bei Tubarschwangerschaft wie bei der Sactosalpinx purulenta; hier ergiebt erst der Befund abgehender Fötalteile die Diagnose, wenn sie nicht durch eine absonderlich klare Anamnese gesichert ist.

5. Prognose.

Die älteren Zusammenstellungen über die Prognose der ectopischen Schwangerschaft erscheinen heute von untergeordnetem Wert, weil unverkennbar viele Fälle in der alten Litteratur untergelaufen sind, über deren Zugehörigkeit Zweifel erhoben werden müssen. Noch mehr wird aber der Wert der Zusammenstellungen von *Puech, Parry, Kiwisch, Hecker* und auch von *Hennig* dadurch entwertet, dass die entwickeltere Asepsis und Operationstechnik in Verbindung mit der gesteigerten Sicherheit der Diagnose eine aktive Behandlung legitimieren. Unverkennbar ist es heute möglich, die Gefahren selbst in scheinbar aussichtslos vorgeschrittenen Fällen durch eine sachgemäss ausgeführte Operation abzuwenden und die Frauen zur Genesung zu führen.

Die erste diesen veränderten Voraussetzungen entsprechende Statistik hat *Schauta* gebracht. Er hat aus den letzten 15 Jahren 241 Fälle mit spontanem Verlauf gesammelt, davon sind 75 geheilt, 166 gestorben, von 385 Fällen mit ärztlichen Eingriffen sind 294 geheilt. 91 gestorben.

Es stehen sich also die in der Litteratur nachweisbaren Zahlen so gegenüber, dass bei spontanem Verlauf von 241: 31,2% genasen, 68, 8% starben, während bei operativer Hilfe von 385: 76,6% genasen, 23, 4% starben. Ich habe versucht, diese Reihe von *Schauta* aus der Tageslitteratur bis zum Ende 1893 zu ergänzen; darnach ergiebt sich, dass bei 208 Fällen ectopischer Schwangerschaft, bei welchen ich aus einer Gesamtzahl von etwa 334 in dieser Zeit publicierten allerdings die Originale nicht alle einsehen konnte, 37 nicht operiert wurden, von denen 16 ohne Operation genesen sind, 21 starben — während von 251 Operierten 213 nach der Operation genasen, 38 starben. Addieren wir diese Zahlen zu denen von *Schauta*, so ergiebt sich, dass unter 278 exspectativ behandelten Fällen 91, also 33%, genasen, 187, also 67%, starben, von 636 operativ behandelten Fällen 507, also fast 80%, genasen, und nur 128 starben, wenig mehr als 20%. Wobei auf die schnelle Besserung der allgemeinen Verhältniszahlen noch besonders zu achten ist.

Die Prognose der ectopischen Schwangerschaft erscheint demnach heute, unter dem Einfluss der verbesserten Diagnose und der veränderten Therapie, als eine wesentlich günstigere.

Fast allgemein wird darauf verzichtet, das ectopisch entwickelte Kind zu erhalten, wenn es nicht schon bis zu dem Termin seiner

vollen Lebensfähigkeit ausserhalb des Eies in dem Augenblick entwickelt ist, in dem die perverse Einsertion erkannt wird. Allerdings mehren sich die Beobachtungen dieser Art, *Werder* hat schon 17 feststellen können. Dennoch beiben diese Fälle in verschwindender Minorität; in der übergrossen Majorität kommt es vorzeitig zum Fruchttod. Da nun die weitere Entwickelung des ectopischen Fruchtsackes auch heute noch die Mütter unverkennbar in hohem Masse gefährdet, wenn nicht die geeignete Hilfe zur rechten Zeit zur Hand ist, so bleibt mit der obigen Einschränkung der Satz zu Recht bestehen, dass auf das Leben des Kindes kein Wert zu legen ist.

Die Versuche, über die Häufigkeit der einzelnen Ausgänge grosses statistisches Material zu vereinen, scheitern bis heute noch an der Ungleichheit des dazu gehörigen Urmaterials.

Der Ausgang in unschädliche Rückbildung, Lithopädion, Mumification ist selten, am häufigsten kommt es zum Absterben des Eies durch Blutung im Fruchthalter. Da diese entweder zur Entleerung des Blutes in die Bauchhöhle durch das Tubenostium (Tubenabort) führt oder zur Ruptur der Tubencontinuität, d. h. Berstung der Tube nach der Bauchhöhle oder nach dem Lig. latum, da dann aber nur ausnahmsweise die Blutung zum Stehen kommt, vielmehr eine grosse Zahl dieser Fälle mangels geeigneter Hilfe durch Verblutung oder Peritonitis bei spontanem Verlauf zu Grunde geht, so müssen wir auch heute noch die ectopische Schwangerschaft als gleichwertig einer gefahrvollen Neubildung ansehen und behandeln. Der weitere Schluss kann dann nur der sein, dass die Prognose durchaus von der rechtzeitigen Erkenntnis abhängt und folgerichtig von dem darauf basierten Eingreifen.

Noch lässt es sich nicht übersehen, wie oft es zur Bildung einer Hämatocele kommt, und wie oft dann das Zuwarten gestattet ist. Die operative Entfernung des tubaren Eies nebst Fruchthalter bietet, je früher sie ausgeführt wird, eine um so günstigere Prognose; jedenfalls hat sie vor derjenigen der Neubildungen voraus, dass ein Recidiv bis auf verschwindende Ausnahmen ausgeschlossen ist. —

6. Therapie.

Litteratur. *Gisevius.* D. i. 1892. 56 Fälle operativer Heilung von Tubenerkrankungen. (Klinik von *Olshausen.*) — *Gusserow.* Arch. 52, S. 165. — *Hofmeier.* Verh. d. med. phys. Ges. zu Würzburg 1895. — *Landau, L.* Arch. 39. — *Landau, Theod.* Centralbl. f. Gyn. Nr. 12, 1895, S. 309. — *Kleinwächter,* Real-Encykl. II. Aufl. 1886. — *Olshausen.* Deutsche med. Wochenschr. 1890. S. 145, 170, 192. — *v. Rosthorn.* Arch. 38, S. 357. — *Schauta.* Indic., Technik und Erfolge der Adexnoperationen. Verh. d. deutschen Ges. f. Gyn. V., S. 155. — *Tait, L.* Ectopic

gestation. Med. News. 878. New-York 1889. — *Walthard.* Arch. f. Gyn. Bd. 48, S. 201. — *Winter.* Centralbl. f. Geb. u. Gyn. XXV. S. 352. — *Zweifel.* Vorlesungen über klinische Gynäkologie. Berlin 1892. S. 239. —

Fehling. Müllers Handbuch Bd. III. 1892. — *Küstner. Müllers* Handbuch Bd. II. 1891. cf. *Frommels* Jahresberichte. —

Die Beobachtung glücklicher Ausgänge ectopischer Schwangerschaften bei Eintritt des Fruchttodes und dann folgender Schrumpfung, ev. auch Entleerung des Fruchtsackes, selbst unter Eiterung, hat naturgemäss darauf hingewiesen, diesen Heilungsvorgang künstlich nachzuahmen. Verliefe dabei die Ausheilung ohne Störung, wäre auch nur entfernt mit Sicherheit das Dazwischentreten verhängnisvoller Complicationen auszuschliessen, so würde unter Umständen auch heute noch ein solcher Heilplan auf allgemeinere Beachtung rechnen dürfen. Denn es wäre dabei die Möglichkeit gegeben, eingreifendere operative Hülfen wesentlich einzuschränken. Diese Voraussetzung trifft in nur allzu beschränkter Ausdehnung zu. Unter allen Umständen bleiben diese Verfahren umständlich und unsicher, sie sind in der Mehrzahl der Fälle nicht anwendbar, weil bei der Entdeckung der ectopischen Schwangerschaft das Ei schon abgestorben angetroffen wird. Ihr Wert verringert sich auch in den fraglichen, übrig bleibenden Fällen durch die lange und nicht gefahrlose Dauer der Ausheilung, während die unmittelbare operative Behandlung durch die Ausbildung der Technik rasch an Sicherheit gewinnt und in wenigen Wochen völlige Genesung in Aussicht stellt. Unter den Vorschlägen, die Frucht zu töten, kann der von *Malin* (siehe *Keller:* Des grossesses extra-utérines Paris 1872, S. 59), den Eisack zwischen den Händen zu erdrücken, wohl kaum in ernstliche Erwägung kommen. Die Erfahrungen bei unbeabsichtigter Sprengung des Eies während der Versuche, die Diagnose zu sichern, sprechen entschieden dagegen.

Die Punction des Fruchtsackes, nach *Baart de la Faille* von *Baudelocque* und *Guérin* empfohlen, ist von *Delisle* und *Kinder* zuerst 1858 ausgeführt worden. Den wenigen günstigen Beobachtungen (vgl. *Kleinwächter*) stehen viel mehr ungünstige gegenüber, abgesehen davon, dass der Verlauf auch in den günstigen Fällen keineswegs ein ungestörter gewesen ist, und abgesehen davon, dass sicherlich so mancher unglückliche Fall nicht publiciert sein dürfte. Es kommt aber noch in Betracht, dass mehrfach auch nach der Punction die Frucht weiter gewachsen ist (*Routh, E. Fränkel, T. Smyth*). Dieses Verfahren dürfte heute kaum noch in Frage kommen.

Die Tötung des Fötus durch Morphium-Injection ist von *Friedreich* (*Virchows* Archiv XXIX) 2mal mit Erfolg zur Anwendung gekommen. Die späteren Erfahrungen ergaben ein sehr ungleichmässiges Resultat (*Joulin, Köberle, Cohnstein,* Arch. f. Gyn. XII, und *Rennert*).

Dennoch sprach sich *Bandl* (a. a. O. S. 83) zu seinen Gunsten aus bis zum 5. Schwangerschafts-Monat. Die Unverlässlichkeit der Methode schien ihre Anwendung mehr und mehr auszuschliessen, bis *F. v. Winckel* (III. Cong. deutscher Ges. f. Gyn. 1889) zunächst von einer auf diese Weise innerhalb eines Monats von ihrem gefahrvollen Leiden geheilten Kranken berichten konnte. Eine zweite war damals ebenso geheilt. Seitdem hat *F. v. Winckel* selbst (die Universitäts-Frauenklinik in München 1884—90, 1892 Leipzig) 7 weitere Beobachtungen mitgeteilt, ebenso *Stumpf* und andere (Behandlung der Extrauterin-Schwangerschaft mit Morphium. *Kowalewicz*-Dis. in. München 1889).

Wenn danach die Berechtigung dieses Verfahrens als erwiesen anerkannt werden muss, so bleibt doch die sehr wesentliche Einschränkung, dass im allgemeinen recht selten die Diagnose in so früher Zeit der Schwangerschaft und vor dem Abort oder der Ruptur möglich ist, weil eben die Kranken gewöhnlich zu spät für einen solchen Heilungsversuch zum Arzte kommen.

Andererseits zeigen Beobachtungen wie der eine Fall von *Winckel* selbst und die Mitteilung von *Lugeol* (Nouv. Arch. d'obstet. et de Gyn. 1893, N. I.), dass dadurch doch auch gelegentlich die Coeliotomie nicht überflüssig gemacht wird.

Die notwendige Quantität der Morphiumlösung variiert bis zu 0.05 gr, welche in Dosen von 0.01—0.02 gr in den Fruchtsack oder wenn thunlich in den Fötus einzuspritzen sind. Der Tod tritt verschieden lange danach ein (in *Lugeol*s Fall 9 Stunden nach der Injection). Da, wo man die Coeliotomie bei reifer oder nahezu reifer Frucht zu fürchten Ursache hat, ist der daraus erwachsene Vorteil immerhin zu beachten.

Die ersten Versuche, das Ei mittelst des electrischen Stromes zum Absterben zu bringen, datieren vom Jahre 1853, als *Burci* und *Bacchetti* lange Acupuncturnadeln in den Sack einstiessen und einen faradischen Strom hindurch leiteten. Ihre Patientin genas. Die in gleicher Weise behandelte Kranke von *Braxton Hicks* erlag einer inneren Hämorrhagie. Der von *Apostoli* inaugurierte Aufschwung der Electro-Therapie in der Gynäkologie hat namentlich in Amerika und in Russland lebhaften Widerhall gefunden und zur Anwendung bei Tubarschwangerschaft geführt. *Zmigrodski* (C. f. Gyn. 1888. N. 10) will die Electricität mehr bei abdominaler Schwangerschaft angewandt sehen als bei den anderen Formen.

Die Electropunctur wird jetzt auch von überzeugten Electrotherapeutikern verworfen. Die Mehrzahl ihrer Anhänger wendet den positiven, einzelne den negativen Strom an. Nicht bloss die Unklarheit seiner Wirkung erscheint uns als ein Hindernis für die weitere Verbreitung dieses

Verfahrens, sondern vielmehr noch die von *Tuttle* und anderen (*Smith, Becker, Ross, Ingiström*) ausgesprochenen, von sehr Vielen jedenfalls getcilten Zweifel, ob es sich auch in all den vielen günstigen Fällen, welche mitgeteilt werden, wirklich um ectopische Schwangerschaft gehandelt hat. Für eine wesentliche Einschränkung der electrischen Behandlung plaidiert neuerdings *Kime*. (Ann. of gyn. and paed. 1893. S. 549.) Vereinzelt wird der Übertritt sogenannter interstitieller Schwangerschaft in das Cavum uteri, die Entwickelung der ectopischen zur uterinen Schwangerschaft als Erfolg der Electrotherapie gerühmt. Die betreffenden Beobachtungen erscheinen nicht einwandfrei, so dass wir für diese Art von Wirkung doch wohl erst überzeugende Belege erwarten dürfen.

Die wachsende Sicherheit der abdominalen chirurgischen Technik hat mehr und mehr zunächst in den Fällen auf die directen Entfernung des tubaren Fruchtsackes hingewiesen, in welchen eine unmittelbare Gefahr von diesem verursacht wurde. Nachdem *Gaillard Thomas*(Transact. Americ. Soc. VII, S. 219), *Howitz* (Gyn. og. obstet. V.-C. f. Gyn. 1885, S. 555), *Harrison* (Americ. Journ. of Obstet. 1878 S. 810) und *Goodell* (Americ. Journ. of Obstet. 1881, S. 898) schon diese Indication dahin erweitert hatten, dass auch in uncomplicierten Fällen die Exstirpation des ectopischen Fruchtsackes vorzunehmen sei, hat unverkennbar *J. Veit* (C. f. Gyn. 1884, S. 283. Z. f. Geb. u. Gyn. XI, S. 384) das Verdienst, dieses Verfahren durch eine streng wissenschaftliche Klarlegung der anatomischen und klinischen Verhältnisse vollgültig motiviert und seine Notwendigkeit durch einwandfreie Beispiele festgestellt zu haben.

Auch die abgestorbene, in ihrem intacten Ei noch verhaltene tote Frucht ist mit dem Fruchthalter zu entfernen. Wir sahen oben, welche verschiedenartigen Gefahren auch nach dem Fruchttod noch drohen, jedenfalls ist es ratsam und wegen der günstigen Prognose durchaus berechtigt, zu operieren, ehe solche Complicationen sich ausbilden. Unter den Complicationen indiciert die Vereiterung des Eies und die von *Ahlfeld* und *Marchand* (Monatssch. f. Geb. u. Gyn. 1895 IV und V) festgestellte maligne Entartung des Eies jedenfalls die unbedingte Eröffnung und Entfernung des resp. Geschwulstherdes.

Wenn die Durchmusterung der Litteratur erkennen lässt, dass der Grundsatz einer Exstirpation oder jedenfalls eine unmittelbare Ausräumung des nicht geborstenen Eies sich mehr und mehr den Beifall der Ärzte erwirbt, so gilt nicht das Gleiche für die Fälle, in denen die Kranken nach Eintritt der Störungen des Schwangerschaftsverlaufes zur Beobachtung kommen — nach der Blutung bei Abort, oder Ruptur in die Bauchhöhle resp. in das Ligamentum latum.

Bildet sich schnell Collaps aus, nehmen trotz Ruhe und Morphium die Zeichen der andauernden inneren Blutung zu, so darf nicht gezögert werden, die blutende Tube aufzusuchen, d. h. wohl in der Regel, die Coeliotomie zu machen. Anders da, wo nach den ersten vielleicht recht stürmischen Zeichen innerer Blutung der Puls sich hebt, Erbrechen ausbleibt, die Fähigkeit der Nahrungsaufnahme sich erhält und ein fühlbares Härterwerden der ergossenen Blutmasse deren Gerinnung annehmen lässt, wo also die Blutung aus dem Fruchthalter zum Stehen gekommen ist.

Es lässt sich nicht verkennen, dass die Ausbildung der intraperitonealen Hämatocele, ev. des extraperitonealen Hämatoms die Möglichkeit der Genesung ohne Operation zulässt. Es muss deshalb wohl als berechtigt anerkannt werden, dass bei sicher constatierter Ausbildung der intra- oder extraperitonealen Bluttumoren die Operation zunächst unterbleibt. Meine persönliche Erfahrung lässt mich aber als Voraussetzung des zuwartenden Verhaltens, auch bei Entwickelung der Hämatocele, unbedingt fordern, dass die Kranke unter sicherer Controlle verbleibt, so dass in dem Augenblick, wo das Verhalten des Pulses und des Allgemeinbefindens eine Nachblutung erkennen lassen, ebenso dann, wenn die Veränderung der Temperatur und der localen Erscheinungen einen Zerfall der Blutmassen, deren Vereiterung erkennen lassen, unverzüglich zur Operation geschritten werden kann.

Jede Operation hat als Ziel die Auslösung des Fruchtsackes ins Auge zu fassen. Die zunehmende Einsicht in die anatomischen Verhältnisse, um die *Werth* und *Veit* sich besonders verdient gemacht haben, hat ergeben, dass, bis auf wenige als Ausnahmen zu bezeichnende Fälle, Ei und Fruchtsack aus ihrer Umgebung ohne besondere Schwierigkeit ausgelöst werden können. Völlig freie, sog. gestielte schwangere Tuben sind allerdings selten. Nur vereinzelte wenige Beispiele sind aus dem unvollendeten 1. Monat bekannt. Von meinen Fällen gehören 4 hierher; *Fritsch, Veit, Dührssen* und andere haben derartige Beobachtungen beschrieben. Je weiter die Schwangerschaft vorrückt, um so seltener fehlen Verwachsungen. Völlig frische Verwachsungen habe ich in dem Fall angetroffen, bei der es zur doppelten Torsion der 3. monatlichschwangeren Tube gekommen war. Ein sehr seltenes Beispiel nicht verwachsener Tubarschwangerschaft am normalen Endtermin hat *Sänger* (*Odenthal*, C. f. Gyn. 1891, S. 246) operiert.

Als Wege zum Angriff bieten sich die Bauchwand und die Scheide. Der letztere Weg wurde vordem in gewisser Weise bevorzugt. *Herman* besprach die vaginale Operation 1887 in der Geb. Gesellschaft in London (Transactions. 23. Nov.) an der Hand

von 33 Fällen und wollte sie für die frühen Fälle von Blutung und Fieber ebenso wie bei Hämatocele aus anderen Ursachen empfehlen. Für später empfahl *Herman* die Extraction des von der Scheide aus zugänglichen Fötus, falls die Placenta nicht hier in der Tiefe sitzt. Auch *Schauta* hat 16 Fälle mit 6 Todesfällen zusammengestellt.

Im übrigen ist die Zahl dieser Beobachtungen doch gering: man operierte von der Scheide aus, wenn es galt, den tief im Becken fest eingewachsenen Fruchtsack als von der nächst erreichbaren Stelle zu eröffnen. Teils waren es Fälle mit abgestorbenem oder zerfallendem Ei, welchem vom Scheidengewölbe aus der in der Entwickelung begriffene Durchbruch erleichtert wurde: *E. Martin* und *Schröder* haben mehrfach auf diese Weise operiert. Anderenfalls sollte hierbei die Einschränkung innegehalten werden, dass man bei tief im unteren Eipol nachweisbarer Placenta die derbe, schwammige Masse der Placenta durchfühlen möchte, also sicher sei die Placentarstelle alsbald unter Controlle zu bekommen (vergl. *E. Fränkel, Volkmanns* Samml. kl. Vorträge 217). *Vulliet* musste die vaginale Operation aufgeben, weil er auf die Placenta stiess. Immer bleibt dieses Verfahren misslich, schon wegen der Gefahr des Einreissens des Schnittes bei der Entwickelung der Frucht (*Kaltenbach* perforierte den nachfolgenden Kopf).

Mit vollem Recht hat *Tait* in der Discussion zu *Herman*'s Vortrag auf die Unsicherheit des Verfahrens und seine üblen Folgen hingewiesen. *Webster* und *Barbour* machen noch besonders auf die Gefahr aufmerksam, dass man dabei durch ein so gewaltig entwickeltes Gefässgebiet vordringen muss: ein sicher sehr beherzigenswerter Punkt.

Neuerdings hat die Entwickelung der vaginalen Totalexstirpation des Uterus und des Fruchthalters (*Péan*sche Operation) mit und ohne Verwendung von Klemmen und Morcellement dahin geführt, auch die ectopische Schwangerschaft unter Aufopferung des Uterus von der Scheide aus anzugreifen. Die Möglichkeit unterliegt keinem Zweifel: *Fl. Krug*, (New-York, Journ. of Opp. a. Obst. June 1894) hat 9 solche Fälle mitgeteilt, in denen die andere Tube erkrankt gefunden worden war.

Wesentlich günstiger erscheint das von *Dührssen* (Berl. med. Ges. 1895 u. C. für Gyn. 1895. Nr. 15. S. 385) kurz nach einander 2mal mit glücklichem Erfolg angewandte Verfahren, die schwangere Tube vom vorderen Scheidengewölbe aus durch die Colpotomia anterior und Hervorleitung von Uterus und Eileiter zu unterbinden und zu exstirpieren. Auch *Kossmann* konnte in der Gesellschaft f. Geb. u. Gynäk. (Berlin) am 22. März 1895 einen Fall demonrieren, in welchem er auf diese Weise mit gutem Erfolg operiert hatte. Damit ist unverkennbar die radicale Heilung tubarer Schwangerschaften für eine allerdings be-

schränkte Zahl von Fällen in neue Bahnen gelenkt. Die Colpotomia anterior findet hier eine ihrer glänzendsten Indicationen. Sie stellt einen so sicheren und soweit bis jetzt erkennbar für die Folge so glücklichen Eingriff dar, dass, wenn man sich schon auf den blossen Verdacht der Tubarschwangerschaft hin zur Coeliotomie für berechtigt hält, diesem Verfahren die Berechtigung um so mehr zuzubilligen ist, als alle die üblen Folgen des Bauchschnittes dabei wegfallen. *Dührssens* und *Kossmanns* Kranke konnten schon nach 8 resp. 5 Tagen das Bett verlassen. Nach meiner Erfahrung mit dieser Operation, welche ich aus verschiedenen anderen Indicationen bis jetzt 56 mal ausgeführt habe, lassen mich z. Z. jedenfalls nur die Einschränkung betonen, dass das zu entfernende Gebilde den Umfang einer kleinen Faust nicht überschritten haben darf und dass Verwachsungen im Bereich des Beckencinganges resp. des Ligamentum infundibulo-pelvicum auszuschliessen sind. Die Unmöglichkeit, diese genügend sicher zu controllieren, hat mir wiederholentlich die Vollendung der Operation auf diesem Wege sehr erschwert.

Da die tubare Schwangerschaft überwiegend häufig innerhalb der ersten 3 Monate nach Eintritt des Eitodes (Abort und Ruptur) zur Beobachtung kommt, da sie nur ausnahmsweise ohne mehr oder weniger innige Verwachsungen verläuft, und zu umfangreicheren Massenbildungen führt, so wird auch in Zukunft die Coeliotomie der typische Weg bleiben, wenn es gilt, diese gefahrdrohende Erkrankung zu beseitigen.

Mehr und mehr befestigt sich die Anschauung, dass das tubar inserierte Ei als solches wegen der ihm drohenden uncontrollierbaren Gefahren die Entfernung unmittelbar indiciere. Das Leben der Mutter ist dem des Kindes unbedingt vorzuziehen. Die Operation muss demnach ausgeführt werden, sobald die Diagnose der tubaren Eieinbettung gestellt ist.

Will es ein glücklicher Zufall, dass diese Diagnose nahe am Ende der Schwangerschaft gestellt wird, so führen die oben citierten Fälle von glücklicher Entwickelung lebender Früchte (*Werder*) gewiss dahin, den Gedanken, vor der Operation den Fruchttod abzuwarten, oder gar künstlich (Morphium) herbeizuführen, von der Hand zu weisen. Aber auch dem Vorschlag, welchen besonders *L. Tait*, aber auch andere (*Rein*) befürwortcten, die Reifung des Fötus, allerdings unter steter Beobachtung, abzuwarten, ist vorläufig allgemein nicht beizutreten (vergl. *Küstner*-Handbuch II. S. 549). Die Möglichkeit verhängnisvoller Complicationen, wie ich sie selbst erlebt (plötzlicher Tod durch innere erst in Agone bemerkte Blutung), gebietet, die Operation nur so lange zu verschieben, bis die geeigneten Vorbereitungen (Überführung der

Kranken in geeignete Räume und Fertigstellung des Operationsapparates) vollendet sind.

Die Prognose dieser Fälle ist ebenso wie die der uncomplicierten Ovariotomie eine günstige. Die Gefahr liegt lediglich in der Complication mit schwerer Anämie, infolge des inneren Blutverlustes vor der Coeliotomie. Die Operation ist ganz analog der Ovariotomie zu gestalten: die Stielbildung gestattet eine einfache Unterbindung oder Abtragung (Ligaturen, Abbrennen) mit eventueller Überhäutung des Stielstumpfes.

Die Verwachsungen der schwangeren Tube mit dem Lig. latum, dem Ovarium, dem Uterus, dem Peritoneum und selbst mit den Därmen können oft in einer überraschend leichten Weise getrennt werden. Ist das Ei oder auch nur der Fruchtsack noch intact, so kann man um so leichter die Adhäsionen abschieben, aus dem Lig. lat. einen Stiel bilden und diesen versorgen. Auch bei Abort und Ruptur gelingt die Auslösung in der Regel leicht.

Schwieriger sind die innigen Verwachsungen mit Darmschlingen zu behandeln, namentlich wenn gerade an der Stelle dieser Adhärenz die Placentarstelle sich entwickelt hat. Ist die Verbindung noch frisch, so gelingt bei geduldigem Abdrängen doch noch die Trennung. Sehr bedenklich sind die alten innigen Verschmelzungen, bei denen unter völliger Vernichtung der Serosa die infiltrierte Darmwand zu einer mit dem unbewaffneten Auge kaum trennbaren Masse mit der dicken Sackwand verschmolzen ist. Eine weitere Schwierigkeit tritt uns dann entgegen, wenn die Frucht schon längere Zeit abgestorben und in dem anscheinend nur wenig veränderten Eisack verhalten geblieben ist, während die Resorptions- und Zersetzungsvorgänge die Eihüllen und die Sackwand völlig maceriert haben. Bei meinen ersten Coeliotomien wegen ectopischer Schwangerschaft habe ich wiederholentlich geglaubt, vor solchen Verwachsungen Halt machen zu müssen. Ich habe nach Entfernung des Foetus und der Placenta auf die Auslösung verzichtet, die Eihöhle nach dem Scheidengewölbe mittelst einer dicken Kornzange durchbrochen und einen Gummidrain mit einem T-Stück eingezogen. Dann habe ich die Eihöhle nach oben vernäht, also gegen die Bauchhöhle abgeschlossen, und die Bauchwunde zugenäht. Dieses Verfahren hat mir recht gute Resultate geliefert. Es entspricht der Grundregel der peritonealen Chirurgie: Abschluss der Bauchhöhle. Die Eihöhle bleibt durch das Drainrohr controllierbar.

Nur wenige sind diesem Beispiel gefolgt. Allgemein haben die Gynäkologen es vorgezogen, die Fruchthöhle an die Bauchdecken zu fixieren und dann den ausgeräumten Eisack zu drainieren oder nach *Mikulicz* zu tamponieren.

Dieses Verfahren wird nach verschiedenen Richtungen als probat erachtet. Es schliesst ebenfalls die Fruchtsackhöhle gegen das Cavum peritonei ab. Es erlaubt, die mit der Rückbildung unvermeidlich verbundene Secretion zu beherrschen und gestattet, die Placenta in situ zu lassen. Gerade auf diesen letzten Punkt hat man lange Zeit grosses Gewicht gelegt. Da die tubare Placentalstelle die Contractilität der uterinen nicht besitzt, also eine spontane Blutstillung ausgeschlossen erscheint, so wurde besonders betont, dass man unter dem Schutz der Drainage, resp. Tamponade die spontane Verödung des Placentalkreislaufes und das spontane Abfallen der Placenta, nach der physiologischen Thrombose der Gefässe, abwarten könne. Dieser Vorteil wurde besonders dann hoch angeschlagen, wenn man bei lebendem Kinde zur Operation kam. Der grossen Zahl guter Erfolge stehen nicht wenige ungünstige entgegen. Sicher sind auch davon manche ungünstige nicht publiciert worden. Aber auch die lange Dauer der Ausheilung und die Gefahren intercurrenter Zwischenfälle sind nicht gering anzuschlagen. Hierbei will ich weniger auf die accidentellen Wunderkrankungen hinweisen und auf die Gefahr der Bauchbrüche nach solchen lange offen bleibenden Drainagehohlräumen; misslicher erscheinen die Intestinalfisteln, welche sich bei der Rückbildung des Sackes an den mit dem Sack verwachsenen Darmabschnitten nicht selten entwickeln und ein bedenkliches Siechtum veranlassen können.

Bei gelegentlichen Autopsien nach derartiger Conservierung des Fruchtsackes wird in der Regel constatiert, dass die Auslösung entgegen dem Eindruck während der Operation überraschend leicht durchführbar ist. Ich betrachte es lediglich als eine Frage der ausgebildeten Technik, dass man die Auslösung auch der scheinbar untrennbaren Verwachsungen durchführt, mag dabei ein beschränktes Stück der Fruchtsackwand am Darm oder sonst im Peritoneum hängen bleiben. Die Fälle, in denen man auf die Auflösung verzichten muss, werden immer seltener, die Notwendigkeit Eiteile zurückzulassen immer beschränkter.

Das hauptsächliche Hindernis für die Sackausschälung bildete die Frage der Versorgung der Placentalstelle. Mein eigener Vorschlag, von dem Rande her die Placentarstelle in einzelnen Abschnitten zu unterbinden, hat wegen der vermeintlichen Schwierigkeiten nur wenig Beifall gefunden. Ich muss zugeben, dass dieses Verfahren bei der Insertion der Placenta in der Nachbarschaft des Darmes nicht zur Anwendung kommen kann.

Einen sehr wesentlichen Fortschritt bildet der Vorschlag von *Olshausen,* die zuführenden Gefässe, Art. spermatica und uterina, zu unterbinden, ebenso wie *Stimson* es für die Myomoperation vorgeschlagen

hat (New York med. Record. March. 9. 1889). *Olshausen* selbst hat damit die gefürchteten Blutungen bei Operationen ausgetragener tubarer Schwangerschaft ganz vermieden, zahlreiche Operateure haben die gute Wirkung dieser Unterbindung bestätigt. Mir selbst hat sich die Notwendigkeit einer solchen Unterbindung noch nicht dargeboten. Die Betrachtung der localen Verhältnisse bei meinen Operationen wegen Tubarschwangerschaft lässt mich an einer leichten und sicheren Durchführung einer solchen, annähernd isolierten Unterbindung zweifeln. Damit erledigt sich dann auch die Frage, ob man die Placenta und den an die Bauchwände festgenähten Fruchthalter unter dem Schutz einer Tamponade zurücklassen soll.

Die völlige Exstirpation des Fruchtsackes, bei der auch die Placentarstelle vollständig in Wegfall kommt, enthebt uns wahrscheinlich auch einer solchen Notwendigkeit. Gelingt nach Auslösung der schwangeren Tube eine Art Stielbildung, so werden im Stiel auch alle Gefässe versorgt. Aus den Wundflächen, von welchen der Sack abgelöst ist, blutet es selten erheblich. Einige Unterführungen eines fortlaufenden Fadens genügen in der Regel, um die parenchymatösen Blutungen zu beherrschen. Einzelne angerissene Gefässe können grössere Schwierigkeiten machen, da es nicht leicht ist, sie in der Tiefe zu fassen, selbst wenn das geeignete Licht in die Tiefe des Beckens geworfen wird (Beckenhochlagerung — electrische Lampe). Mir hat ein Ast einer Arteria hämorrhoidalis in einem solchen Fall besonders dadurch Schwierigkeiten gemacht, dass ich zur Unterbindung und zur Befestigung der Ligatur nur sehr schwer das nötige Gewebe am Darmrohr fand.

Die Scheu vor der Unsicherheit der definitiven Blutstillung und die Sorge, dass diese Wundflächen nicht ohne bedenkliche Secretion verheilen, lässt vielen Operateuren in solchen Fällen die *Mikulicz*'sche Tamponade oder ein Drainageverfahren auch heute noch geraten erscheinen. Meine Erfahrungen mit solchen Wundflächen zeigen in genügender Zahl, dass bei entsprechender Blutstillung der Abschluss der Operation, bei Herstellung völlig trockener Räume, auf welche *Zweifel* mit Recht so grosses Gewicht legt, die Gefahr der Nachblutung jedenfalls sehr gering ist. Das früher auch von mir beobachtete Wundsecret, das sich reichlich aus dem Drainrohr entleerte, ist sicher häufig und zum grossen Teil durch den Reiz des Fremdkörpers der Drainage oder Tamponade verursacht. Ist die Operation aseptisch verlaufen, so gestaltet sich die Reconvalescenz zu einer völlig fieberlosen. Am 15. Tag findet man den Uterus frei beweglich, keine Exsudate an den so zerfetzt zurückgebliebenen Wundflächen.

Eine besondere Gefahr scheint sich mit dem Zurücklassen solcher Wundflächen unvermeidlich zu verknüpfen: die der Verwachsung mit allen Beckeneingeweiden, mit welchen sie in Contact kommen. Ich

bin mit *Walthard* durchaus einverstanden, dass es besonderer Schädlichkeiten bedarf, um die glatte peritoneale Oberfläche mit einer Wundfläche verwachsen zu lassen. Diese sind aber in solchen Fällen in der That gegeben; die einander berührenden Flächen sind wund und erfüllen also die Voraussetzungen für die Verklebung.

Um dieser Gefahr zu begegnen, habe ich seit einer Reihe von Jahren (1888) die Wandfläche nach Austupfen des Beckens mit einem Schwamm bestrichen, der mit warmem, sterilisiertem Olivenöl getränkt ist. Es ist bekannt, dass Öl schwer zu inficieren ist. Einen nachteiligen Einfluss kann das Öl, wenn steril, nicht ausüben. Wohl aber trennt es für kurze Zeit die sich berührenden Wundflächen. Vielfache Erfahrungen wiederholter Coeliotomien an derselben Person haben mir seitdem gezeigt, dass die Verwachsungen seltener und weniger innig werden. Es wäre nicht berechtigt, derartige Adhäsionen, die man bei wiederholter Coeliotomie findet, ausschliesslich auf das Wundsein der zur Verheilung bestimmten Flächen bei den früheren Operationen zu schieben; diese Kranken sind eben wieder erkrankt, der neue Krankheitsprocess, welcher zur Wiederholung der Operation führt, hat doch auch seinen Anteil an den neuen Verwachsungen.

Vor eine andere heute noch nicht in befriedigender Weise zu beantwortende Frage stellen uns die Fälle von Verunreinigung der Wundflächen im Becken und der Beckeneingeweide durch den zersetzten Inhalt des Eies. Es ist oben bei der Operation der Sactosalpinx purulenta schon auf diese Schwierigkeit eingegangen worden. Der Inhalt des zerfallenden Eies bei Tubarschwangerschaft erscheint wie eine Reincultur von Streptococcen, der Zerfall ist durch die Wand auf die verwachsenen Organe übergegangen, es fehlt nicht an einer Aussaat über das Peritoneum. Die Infection ist, wie ich es noch unlängst gesehen, eine allgemeine. Die septische Peritonitis bedroht das Leben auf das Intensiveste, so dass die Entfernung des Eiterherdes wie eine ultima ratio, als ein Versuch der Rettung erscheint. Zuweilen ergiebt sich eine überraschende Einwirkung der Coeliotomie: mit der Entfernung des Eiterherdes schwindet das Fieber. Die fieberlos verlaufende Reconvaleseenz lässt vermuten, dass die Peritonitis sich zurückbildet. Aber wir haben bis jetzt kein Mittel, um diesen Verlauf mit Sicherheit herbeizuführen. Alle local angewandten Versuche sind unsicher.

Die Entleerung vereiterter Fruchtsäcke nach der Scheide hin, falls dieselben von hier aus bequem zugänglich sind, muss auch heute noch als ein wohlberechtigtes Verfahren bezeichnet werden. Die Placentarcirculation ist längst verschwunden, so dass eine Blutung nicht zu gewärtigen ist; die Frucht ist in Schmelzung begriffen, sie ev. zu zerstückeln, hat keine Schwierigkeit. Der völligen Ausräumung der Höhle folgt ihre Schrumpfung mit Sicherheit.

Für die Fälle, in welchen der vereiterte Fruchtsack nicht von der Scheide zugänglich ist, erübrigt nur die Coeliotomie, bei der dieselben Verfahren in Frage kommen wie bei der Operation der Sactosalpinx purulenta.

Die Coeliotomie gestaltet sich im allgemeinen bei Graviditas tubaria ganz analog derjenigen bei abdominalen Neubildungen. Die *Trendelenburg*'sche Hochlagerung wird von vielen heute bevorzugt; ich operiere auf dem *Horn*schen Tisch, den zu verlassen ich bei einem durchschnittlichen Coeliotomie-Material von über 200 Bauchschnitten im Jahre noch keine Veranlassung gefühlt habe.

Die Vorbereitungen, wenn zu solchen noch Zeit bleibt, bestehen in 24stündiger Tamponade der Scheide mit Sublimatgaze, reinigendem Sitzbad, gründlicher Evacuatio alvi. Nach Einleitung der Narcose werden die Schamhaare rasiert, der Urin entleert, der ganze Unterleib und die Schenkel energisch mit Seife bearbeitet. Dann wird der Leib mit Alkohol gewaschen, zuletzt mit einer Sublimatlösung (1 $^0/_{00}$). Diese beiden letzten Waschungen werden wiederholt, nachdem Patientin auf den Operationstisch gelagert. Die Vorbereitungen des Operateurs und der Assistenz sind die üblichen. Wiederholte Controlimpfungen haben auch mir ergeben, dass durch die Auswaschung des Operationsraumes und durch die Reinigung der Hände mit Seife und Bürste, dann Alkohol und Sublimatlösung völlige Asepsis hergestellt wird; auch Instrumente, Schwämme und das bereitstehende Warmwasser sind auf ihre Sterilität zu prüfen.

Die Incision mache ich schnell bis zur Eröffnung der Bauchhöhle, ohne Rücksicht auf etwa angeschnittene Gefässe in den Wundflächen. Dieselben ziehen sich rasch zurück, so dass eine Unterbindung überflüssig erscheint. Ein kurzer Fingerdruck des Assistenten genügt zur Vermeidung des Blutverlustes. Die Incision der äusseren Haut und die Spaltung der Linea alba werden etwa 12—15 cm lang gemacht. Die Eröffnung des Peritoneum, das ich zwischen den Fingerspitzen abhebe, wird zunächst nur so gross gemacht, dass 2—3 Finger eingeführt werden können: je nach Bedarf wird die Öffnung vergrössert. Die geringe Ausdehnung des Schnittes, welche *Tait* befürwortet, ist mir bei meinen Versuchen hinderlich erschienen. Die Därme werden in dem Oberbauch, in den sie bei Beckenhochlagerung sinken, auch bei der Lagerung auf dem *Horn*schen Tisch leicht zurückgehalten und mit einem flachen, feuchten Schwamm während der ganzen Dauer der Operation gedeckt.

Ist die schwangere Tube frei oder nur durch leicht trennbare Verwachsungen zurückgehalten, so gelingt die Herausleitung mit dem dazugehörigen Ovarium bis vor die Bauchwunde ohne Schwierigkeit, die Stielversorgung kann mit 3 Ligaturen (Juniperuscatgut) geschehen: eine

versorgt das Ligamentum infundibulo-pelvicum, eine das uterine Tubenende, die mittlere fasst das zwischen den beiden liegende lockere Gewebe und damit den Stiel des Ovarium. Diese mittlere Ligatur wird nach der Knotung als Massenligatur um den ganzen Stiel geschlungen. Ich schneide Tube und Ovarium über der Ligatur mit der Schere ab. Über breite Stümpfe wird mit einem dünnen Catgutfaden das Peritoneum in fortlaufender Naht gezogen: dann Revision der Adnexa der anderen Seite, Austrocknung der Beckenhöhle, Einführung eines Ölschwammes, Schluss der Bauchwunde über einem ebenfalls in warmes steriles Öl getauchten flachen Schwamm. 4 Seidenfäden greifen durch die ganze Dicke der Bauchwand und des Peritoneum, der oberste und unterste wird geknotet, die mittleren, nachdem der Schwamm entfernt Zwischen diese Seidenfäden werden Catgutfäden in Knopfnaht gelegt. Verband. Operationsdauer 5—10 Minuten.

Zur Sicherung ruhigen Liegens wird 1—2 Stunden post operationem eine Dosis Morphium gegeben; später nur bei grosser Unruhe. Erst am folgenden Morgen wird, wenn die Kranke nicht Erbrechen oder Aufstossen hat, theelöffelweise Cognac, Wein, Wasser in halbstündigen Pausen gereicht. Erst nach der Entleerung von Darmgasen wird reichlichere flüssige Nahrung gereicht. Nach Evacuatio alvi am 5. Tage wird feste Nahrung verabfolgt. Verbandwechsel am 8. Tag, Entfernung der Seidenfäden am 10. Lagerung auf die Seite am 12., Aufsitzen am 13., Aufstehen am 14. Poliklinische Patientinnen verlangen sehr häufig am 15., spätestens am 16. Tage entlassen zu werden. Allen wird eine *Beely*sche Bauchbinde mitgegeben.

Bei Verwachsung des Fruchthalters löse ich, wenn möglich, die ganze Tubenmasse intact aus, indem ich die Fingerspitzen zwischen Sactosalpinx und die damit verwachsenen Gebilde schiebe. Sehr vorteilhaft hat sich mir stets, wie oben bei der Erörterung der Salpingotomie ausgeführt, das Eingehen zunächst in den Douglas erwiesen und die Auslösung der Tube von unten, ein Verfahren, für das auch *Fritsch* eintritt. Zur Lösung des Darmes kann man mit einem Schwamm die Oberfläche der Tube abstreichen (*Th. Spencer Wels*) oder mit der Vola der Fingerspitzen. Innigere Verwachsungen umschneide ich mit Messer oder Schere auf Kosten der Tubenwand: oft kann man nachträglich den am Darm zurückbleibenden Gewebsfetzen leicht abziehen.

Ist das Ei ausgestossen, Abort oder Ruptur erfolgt, so findet man den Bauch voll flüssigen Blutes; reichliche Gerinnsel füllen das kleine Becken. Das Blut stürzt im Strahl aus der Incisionsöffnung. Die Ausräumung der Gerinnsel lässt sich schnell ausführen. Vor allem gilt es, den Fruchthalter schnell auszulösen, um durch die Unterbindung das Ligament vom Infundibulo-pelvicum bis zum uterinen Ende zu ver-

sorgen. Dann steht die Blutung; es kann mit Ruhe an die Reinigung des Cavum abdominis und das Aufsuchen des ausgestossenen Eies, resp. des Fötus gegangen werden. Wenn möglich, wische ich alle Gerinnsel aus.

Bei intraligamentärer Entwickelung bricht der Finger leicht in das Ligament ein. Die Ausschälung bietet in der Regel keine Schwierigkeit.

Bei ausgetragener Schwangerschaft ist nur ausnahmsweise die glatte Ausschälung des Fruchthalters durchzuführen; ev. wird vor einem solchen Versuch das Lig. infundibulo-pelvicum und das uterine Tubenende unterbunden. Steht die Blase noch, lebt das Kind, so wird das obere Segment des Fruchtsackes mit Schwämmen umlagert, das Ei eröffnet, der Fötus entwickelt. Dann wird sofort der Fruchthalter aus seinen Verwachsungen ausgelöst, der Stiel unterbunden. Blutet die dem Placentarsitz entsprechende, freigelegte Wundfläche, so ist sie durch Nähte von der Peripherie her, die nicht allzu grosse Gewebsmassen umgreifen dürfen, zu versorgen.

Parenchymentöse Blutungen aus der Wundfläche werden durch fortlaufende Nähte versorgt; besonders gelingt dies dann leicht, wenn man die Nachbargewebe über die Wunde zusammenziehen kann. In äussersten Notfällen habe ich den Uterus auf die Wundfläche genäht oder energisch aufgedrückt, daneben die Darmschlingen gepackt und auf diese Weise das Nachsickern von Blut verhindert.

Isolierte Unterbindungen sind nur sehr selten notwendig.

Die Anämie bei Abort und Ruptur lässt zuweilen die Kranke pulslos zur Operation kommen. Es erscheint mir müssig, zu untersuchen, ob man vor der Coeliotomie die üblichen Analeptica anwenden soll oder nicht. Ich zögere nicht, alsbald mit dem Infundieren von physiologischer Kochsalzlösung und mit der subcutanen Einspritzung von Äther resp. Campherölinjection zu beginnen, wenn ich die Anämie der Kranken sehe, also vor der Operation, während derselben oder danach. Es ist überraschend, wie schnell der Puls sich hebt, wenn die Blutung steht. Das muss also das erste Ziel sein; auf dasselbe soll der Operateur entschlossen vorgehen, während Assistenten die Sorge für die Bekämpfung der Anämie ev. gleichzeitig übernehmen.

Ich halte die Coeliotomie noch für indiciert, so lange die Patientin atmet, wie auch immer der Puls beschaffen ist. Dreimal sah ich auch in diesem verzweifelten Stadium die Frauen sich erholen, zweimal gelang es nicht, den Verfall aufzuhalten.

Bei Vereiterung des Eies schützen Schwämme nach Möglichkeit vor dem Eindringen des Eiters in die Bauchhöhle. Trotz aller Verwachsungen muss heute nur um so entschiedener die völlige Auslösung

des Sackes verlangt werden, damit ohne Drainage oder Tamponade die Bauchwunde geschlossen werden kann.

Frei in der Bauchhöhle liegende Föten zu entfernen, macht keine Schwierigkeiten. Die Entfernung eines Lithopädion gelang durch absatzweise Unterbindung der innigen Verwachsungen, welche das Steinei auf der Innenfläche der rechten Darmbeinschaufel festhielten.

Verletzungen des Darmes bei der Auslösung der Verwachsungen oder Darmperforationen, sind eventuell unter Resection der zerfetzten Ränder zu vernähen. Die gleiche Regel muss für die Verletzungen der Blase gelten. Auch die Defecte der Uterusoberfläche schliesse ich durch die Übernähung der peritonealen Wundränder. —

Autorenverzeichnis.

A.

Abel 308, 312, 313, 316, 317, 320, 346, 354, 357.
Ahlfeld 36, 43, 245, 246, 280, 281, 313, 319, 320, 333, 347, 363, 388.
Alberts 77, 78.
Albini 49.
Apostoli 200, 205, 206, 387.
Arneth 318.
Asch 210.
Astruc 310.

B.

Baart de la Faille 308, 320, 325, 386.
Bacchetti 387.
Ballantyne, J. W. 9, 33, 73, 129, 145, 186, 187, 188.
Barbour 381, 390.
Bandl 36, 50, 53, 54, 57, 63, 77, 84, 94, 132, 134, 245, 309, 318, 320, 325, 367, 374, 387.
Bantock 249.
Baudelocque 310, 325, 367, 386.
Baudron 227, 230.
Beaucamp 320, 329.
Beck 245, 313.
Becker, O. 36, 38, 39, 46, 388.
Beigel 252.
Bell 345.
Benicke 344, 371.
Bertram 223.
Bierfreund 9.
Bigelow 227.
Billard 74.
Billroth 85.
Birch-Hirschfeld 48.
Birnbaum 320.
Bischoff 36, 47, 48, 54, 56.
Bizzozero 77, 93.
Blasius 310.
Bode 129, 146.
Boisleux 237, 316.
Boldt 129, 134, 136, 148, 162, 188, 195.
Bornhaupt 9.
Bossi 320, 346, 372.
Bouchard, Ch. 186, 187, 188.
Boyd 63.
Brandt, Thure 204.
v. Braun-Fernwald, E. 320.
Breisky 85, 87, 320.
Breslau 245.
Bröse 183, 200.
Browe 317.
Brücke 36, 46.
Buffon 49.
Buhl 94, 177.
Bumm 94, 95, 129, 183.
Burci 387.
Burggraeve 65.
Burnier 129, 142.
Busch 63.

C.

Cabot 308, 317.
Campbell 319, 320, 323, 345.
Carsten 320, 343.
Charrier 130, 163, 164.
Chaussier 65.
Chiari 64, 101, 105, 130, 133, 149, 154, 167, 184, 281, 320, 359.
Chrobak 203, 234, 263, 292.
Cittadini 54.
Coe 290, 316, 320, 346.
Cohen 9, 35.
Cohnheim 191.
Cohnstein 54, 320, 350, 386.
Columbus, R. 63.
Conrad 320.
Cornil 130, 132, 242, 267.
Coste 14, 48, 49.
Cragin 317.
Cullingworth 105, 179.
Czempin 106, 212, 307, 308, 320, 349, 371.
Czerny 88, 89, 91.
Czihak 310.

D.

Delisle 386.
Depaul 308, 310, 346, 372.
Dewandre 143.
Deycke 77, 78.
Dezeimeris 367.
Dibot 320, 346.
Dickson 308, 317.
Dittrich 273, 274.
Dobbert 320, 350, 356, 357, 359.
Döderlein 130, 171.
Dohm 9.
Dönhoff 130, 186, 187, 189.

Dolega 200, 204.
Doléris 200, 210, 246, 247, 249, 256.
Domaschewitsch 130, 137.
Doran, A. 68, 242, 243, 246, 247, 249, 250, 251, 253, 256, 257, 266, 267, 268, 269, 286, 289, 346.
Duboué 374.
Dührssen 36, 48, 84, 90, 313, 389, 390, 391.
Dzierzon 49.

E.

Eberhard 210.
Eberth 130, 193, 246, 250, 251, 256, 259, 265, 266, 267, 271, 289.
Edebohls 251, 274, 280.
Edridge-Green 65.
Egli 9.
Engelmann, G. 54, 55, 94, 98, 114.
Engländer 307.
Engström 99, 109, 320, 349.
Ercolani 349.

F.

Fabricius 290, 291, 292.
Falck 70.
Farre 87.
Faye 244.
Fearne 251, 252, 262, 267, 269, 286, 290.
Fehling 36, 51, 100, 154, 204, 210, 308, 343, 386.
Feis 36.
Felgenauer 234.
Fenger 320, 345.
Flaischlen 298.
Förster 63, 158.
Fränkel, Ernst 77, 78, 94, 164, 180, 210, 219, 283, 308, 320, 367, 368, 369, 386, 390.
Fränkel, Eugen 321, 357.
Frank, J. P. 158.
Frankenhäuser 3, 7, 99, 159, 203.
Frerichs, E. 186, 190.
Freund, W. A. 6, 9, 29, 32, 65, 85, 98, 99, 130, 136, 181, 308, 310, 313, 321, 333, 356.
Friedreich 386.
Fritsch 54, 89, 91, 96, 156, 164, 165, 200, 208, 224, 225, 226, 308, 309, 310, 311, 312, 315, 389, 397.
Frommel 3, 36, 50, 130, 163, 180, 308, 311, 313, 318, 321, 354, 357.
Froriep 54, 56, 130, 142, 143.
Fürst 63.
Fuld 77, 83, 86, 88, 89, 90.
Funke-Grünhagen 36, 46, 49.

G.

v. Gawronsky 3.
Genth 321, 349.
Gerheim 94.
Germann 90.
Gerson 372.
Gisevius 188, 200, 385.
Gläser 77, 86, 89.
Glünder 99, 109.
Godefroy 87.
Gönner 54, 56.
Goodell 372, 388.
Gottschalk 130, 142, 212, 283, 284, 290, 308, 317, 344.
Goullioud 200, 210.
Gräfe 200, 210.
Grünhagen-Funke 36, 46, 49.
Güemes 77.
v. Guérard 84, 157.
Guérin 94, 386.
Guerrier 94.
Guillier 130, 151.
Gumlich 112.
Gunsser 321, 351, 356.
Gusserow 84, 130, 200, 233, 385.
Gutzwiller 308, 317, 321, 345.

H.

v. Haller 42.
Harris 362.
Harrison 388.
Hart, B. 308, 310, 321.
Harvey 49.
v. Hasselberg 54, 57.
Hassfurther 308, 316.
Hasse, C. 36, 43, 308, 315.
v. Hauff 64.
Haultain 66.
Hausammann 99, 159, 203.
Hecker 308, 317, 319, 323, 325, 368, 384.
Hegar 54, 55, 85, 91, 94, 98, 99, 101, 118, 186, 191, 195, 198, 199, 200, 207, 242.
Heiberg 186, 190.
Heil 36, 39, 44.
Hélie 78.
Hemmann 88.
Henle 3, 5, 36, 39, 46, 49, 253.
Hennig 3, 5, 36, 46, 50, 54, 63, 71, 73, 77, 78, 90, 94, 130, 132, 134, 135, 136, 138, 145, 151, 159, 241, 244, 245, 247, 250, 252, 253, 290, 308, 310, 311, 321, 323, 324, 325, 326, 354, 357, 368, 372, 384.
Hennigsen 321, 346.
Hensen 36, 39, 40, 41, 42, 43, 44, 45, 46, 47, 48, 49, 50.
Heppner 65.
v. Herff 3, 8.
Herman 389, 390.
Hewitt, G. 206.
Hicks, Braxton 372, 387.
Hill 64.
Hirschsprung 87.
His 3, 9, 321, 343.
Hofmeier 3, 6, 36, 37, 52, 100, 200, 215, 226, 232, 233, 274, 308, 309, 310, 318, 321, 357, 385.
Hourmann 54, 57.
Howitz 388.
Hugenberger 321, 346.
Hünermann 186, 191.
Hyrtl 36, 46, 47.

I. (J).

Jackson 381.
Jacobi 379.
Jacobs 228, 229.
Jauvrin 283, 290, 293.
Ingiström 388.
Jones 283, 290, 321, 354.
Josephsohn 130, 137.
Joulin 386.
Juluch 206.

K.

Kaltenbach 54, 99, 101, 102, 103, 130, 148, 154, 174, 200, 203, 246, 250, 251, 256, 259, 265, 266, 267, 271, 289, 291, 321, 333, 390.
Kehrer 36, 39, 43, 44, 50, 83, 89, 91, 130, 136, 204.
Keith, Th. 213.
Keller 321, 354, 357, 360, 386.
Kelterborn 222.
Keppler 17.
Kiefer 94, 95, 96, 97, 169, 225, 237.
Kieser 308.
Kime 388.
Kinder 386.
Kirchhoff 321, 345, 363.
Kiwisch 36, 38, 39, 41, 44, 158, 252, 271, 273, 308, 384.
Klebs 63, 85, 241, 295, 321, 326, 346.
Kleen 204.
Klein 321, 327, 333, 356, 357, 368.
Kleinwächter 308, 321, 326, 372, 385, 386.
Klemm 54. 57.
Klob 63, 73, 74, 77, 79, 92, 132, 134, 142, 150, 158, 241, 243, 245, 246, 252, 290, 291, 294, 321, 325, 326, 357.
Knauer 251, 263, 267.
Kobelt 9, 72.
Kocks 54, 56.
Koeberle 319, 386.
von Koelliker 9, 14, 73, Koetschau 186, 191.
Kossmann 63, 67, 69, 241, 298, 308, 309, 312, 321, 324, 331, 352, 356, 390, 391.
Kowalewicz 387.
Kraemer 49.
Kroenig 130, 164.
Krug 390.
Küchenmeister 321, 344.
Küster 344, 371.
Küstner 94, 117, 124, 160, 200, 204, 205, 210, 217, 222, 225, 228, 229, 308, 315, 316, 321, 327, 356, 368, 386.
Kussmaul 37, 38, 63.

L.

Landau, L. 37, 51, 94, 97, 98, 99, 117, 124, 130, 137, 151, 181, 209, 210, 212, 228, 229, 230, 233, 284, 321, 351, 385.
Landau, Th. 37, 51, 52, 77, 82, 86, 133, 228, 229, 252, 256, 261, 267, 312, 385.
Lande 225.
Landois, L. 37, 49.
Lauenstein 69, 130, 142.
Langhans 320, 349, 350, 351, 353, 356.
Lederer 321, 357.
Leer, R. 252.
Lehmus 54, 56.
Lejars 75, 77, 79.
Leopold 37, 48, 52, 77, 86, 88, 89, 91, 164, 200, 212, 213, 228, 245, 262, 308, 313, 315, 321, 326, 333, 342, 343, 354, 372.
Lépine, R. 186, 187, 188.
Letheby 48.
Leuckart 9, 37, 44, 48, 49.
Lewers 130, 245.
Lode 37, 40, 41, 316.
Lospichler 345.
Lott 49.
Lucas 65.
Ludwig 37, 46, 47.
Lugeol 387.

M.

Mabit 105, 200, 211.
Mackenrodt 200, 212, 213, 215, 316, 321, 345.
Malin 386.
Marchand 280, 281, 283, 310, 321, 333, 347, 348, 352, 363, 388.
Marct 75.
Marschner 322.
Martin, A. 48, 73, 130, 133, 134, 139, 140, 162, 163, 190, 213, 238, 239, 247, 256, 258, 307, 308, 310, 322, 323, 324, 325, 326, 329, 331, 334, 336, 340, 343, 345, 348, 363, 370.
Martin, E. 94, 177, 390.
Matlakowski 322.
Mayer 38.
Meckel, H. 9.
Meckel, J. F. 65, 290, 291.
Menge, K. 94, 95, 130, 186, 190, 196, 197, 237.
Mennen 322, 345.
Merttens 322, 352, 356.
Metzger 204.
v. Meyer, E., 77, 85, 86, 89.
Meyer, Hans 9.
Meyer, L. 308.
v. Mihálkovics 9, 11, 13, 14.
Mikulicz 225, 226, 392, 394.
Milroy 37, 42.
Minar 77, 93.
Minard, E. G. Chapin 36, 52, 77.
Mironoff 37, 48.
Mischnoff 252, 263, 267.
Mittelschulte 293.
Monprofit 130.
Moran 37, 41.
Morgagni 71.
Müller, J. 9, 10, 37, 38.
Müller, W. 319, 322, 349.
Münster, H. 186.
Muir, R. 186, 189.
Munk 322, 346.
Murray 105, 179.
Muret 322, 333, 341, 378.
Myrtle 290, 291.

N.

Nagel 9, 11, 29.
Neelsen 131, 142, 159, 160.
Nega 65.
Nitôt 210.
Noeggerath 54, 55, 94, 95.

O.

Odenthal 389.
Olshausen 200, 207, 211, 233, 308, 313, 316, 317, 319, 322, 340, 344, 345, 346, 363, 367, 372, 375, 379, 385, 393, 394.
Orth, J. 77, 130, 133, 139, 140, 148, 154, 191, 322.
Orthmann, E. G. 130, 154, 186, 197, 237, 252, 256, 258, 267, 268, 269, 270, 273, 274, 279, 307, 308, 322.
Ortmann, P. 186, 193.
v. Ott 130, 142, 308, 322, 349, 372.
Otto 64, 92, 322, 346, 372.

P.

Paladino 257.
Parry 308, 316, 322, 324, 325, 384.
Parsenow 315.
Pasteau 245, 246.
Péan 200, 227, 228, 229.
Pernice 293.
Perske 283.
Pestalozza 257, 283.
Pfannenstiel 253, 257, 278, 322.
Pfeifer 281.
Pichevin 228.
Pilliet 290, 291.
Pinner 37, 39.
Pletzer 363.
Poirier 3, 7, 130, 164.
Polaillon 77, 93, 243.
Pole 65.
Popoff 9, 31.
Poppel 322, 357.
Pozzi 94, 130, 132, 159, 181, 200, 211, 228, 230.
Price 319.
Prochownik 94, 97, 99, 101, 103, 130, 163, 227, 231, 291, 322, 337.
Puech 308, 384.
Purkinje 37, 38.

Q.

Quain 64.
Quensel 252, 260, 267, 268.

R.

Rabl-Rückhard 54, 56.
Rach 112.
Ramsbothan 310.
Ranvier 242.
Ratschinsky 130, 137.
Reck 316.
v. Recklinghausen 138. 322. 333.
Reichel 274.
Rein 391.
Rennert 386.
Reymond 131, 139, 140, 142, 242, 290, 291.
Rheinstein 37, 51, 52, 77, 82, 86, 133, 252, 256, 261, 267, 312.
Richard 66, 71, 142.
Richelot 228.
Ritschie 244. 247.
Robinson 37, 42, 46, 66.
Rösger 9.
Romeyen 371.
v. Rokitansky 65, 68, 77, 92, 132, 150, 158, 241, 243, 244, 246, 247, 252, 290, 295, 311, 322, 354, 356, 357, 372, 385.
Rose 77, 82, 85.
Rosenburger 64.
Ross 388.
v. Rosthorn 131, 142, 162, 190, 200, 233, 234, 263, 267, 269.
Roth 298.
Rouget, Charles 37, 43, 46.
Routier 252, 261, 267.
Routh 386.
Roux 242.
Rowan 346.
Ruge, C. 253, 257, 265, 316, 322, 325, 345, 375.
Runge 131, 142.
Rupin 345.
Russel 242.
Russi 77, 78.

S.

Sänger, M. 66, 78, 79, 80, 94, 95, 129, 164, 200, 222, 225, 226, 242, 264, 267, 281, 283, 285, 286, 308, 312, 322, 341, 345, 346, 378, 389.
Säxinger 65.
Saulmann 186, 190.
Savage 346.
Sawinoff 131, 133, 149, 154, 242.
Scanzoni 131, 142, 159, 252, 273, 274, 290, 310.
Schauta 94, 97, 99, 101, 105, 118, 131, 134, 149, 163, 184, 190, 200, 204, 206, 211, 213, 218, 224, 226, 233, 234, 235, 236, 238, 239, 242, 298, 308, 322, 332, 344, 346, 384, 385, 390.
Schimmelbusch 193.
Schmitt 131.
Schmorl 164.
Schöller 47.
Schönheimer 245, 246.
Schramm 131, 142, 159, 160, 186.
v. Schrenck 308, 316, 317, 318, 319, 323, 331, 332, 340, 344.
Schröder, 37, 46, 51, 85, 91, 100, 197, 200, 213, 215, 232, 251, 252, 316, 345, 349, 374, 390.
Schuchardt, K. 186, 190, 323, 329.
Schulze 118.
Schwabe 325.
Schwartz 290, 291.
Sechcyron 228.
Segond 228.
Senger, E. 283, 284, 289.

v. Siebold 49.
Siegenbeek van Heukelom 346.
Simon 78, 83, 85, 323, 325. 375.
Simpson 117, 156, 290, 291.
Sims 66.
de Sinéty 70.
Sippel, A. 186, 191, 310.
Skriwan 349.
Skutsch 200, 213, 215.
Slawiansky 37, 51.
Smith, F. 54, 56, 386, 388.
Smyly 252, 262, 267.
Sobernheim 158.
Sobotta 37, 50, 309.
Soederbaum 372.
Sommer 37, 39.
Spaeth 53, 54, 57, 290, 291, 292.
Spiegelberg 323.
Sprengell 65.
Steele 325.
Steiner 85.
Stemann 131, 186, 191, 193, 194, 195.
Stimson 393.
Stoltz 65.
Stewart, Grainger 186, 189.
Stratz 131.
Strecker 323, 345.
Stumpf 387.
Sutton, Bl. 3, 5, 131, 145, 246, 249, 250, 251, 253, 256, 308, 311.
Sutugin 242.

T.

Tait, L. 94, 99, 131, 135, 136, 162, 200, 207, 243, 308, 309, 310, 317, 323, 346, 385, 391.
Terrillon 78, 91, 130, 131, 132, 134, 159.
Teuffel 323, 346, 372.
Thiersch 10, 13.
Thiry 37, 38.
Thomas 131, 132.
Thomas, G. 388.
Thomson 78, 92.
Thornton, K. 258.
Tourtual 65.
Trendelenburg 212, 396.
Trézevant 345.
Turner 65.
Tuttle 388.

U.

Uter 78, 92.

V.

Virchow 344.
Valentin 37, 38.
Veit, J. 78, 102, 109, 131, 143, 161, 166, 183, 200, 227, 252, 261, 267, 269, 308, 311, 316, 317, 323, 336, 341, 349, 364, 367, 370, 379, 388, 389.
Vullict 200, 210, 323, 329, 390.

W.

Wagner 131, 146, 273.
Waldeyer 3, 10, 11, 72, 298.
Walker 323, 359.
Wallich 37.
Walter 42, 249, 323, 346.
Walthard 386, 395.
Walther, H. 78, 82.
Walton 54.
Warneck 252, 263, 269.
Washburn 317.
Webster 309, 311, 315, 323, 324, 262. 369, 390.
Weigert 353, 354.
Weil 37, 50.
Wels, Sp. 218, 249, 397.
Wendeler, P. 10, 66, 67, 74, 79, 308, 310, 313, 319.
Werder, X. O. 309, 375, 385, 391.
Werth 94, 99, 102, 186, 191, 193, 197, 213, 309, 316, Werth 323, 327, 328, 330, 331, 334, 336, 344, 357, 359, 364, 389.
Wertheim 94, 95, 97, 131, 149, 163, 171, 183, 200, 224, 225, 235.
Westermark 252, 260, 267, 280.
Wiedow 200.
Wieger 10, 74.
Williams, J. D. 9, 33, 73, 129, 145, 186, 187, 188.
Williams, J. W. 3, 5, 186, 190, 191, 195, 312.
v. Winckel 37, 46, 53, 112, 189, 195, 290, 309, 318, 323, 357, 369, 387.
Winter 51, 131, 183, 185, 200, 223, 224, 233, 386.
Witte 94, 95, 97, 131, 164, 180, 237.
Woskressensky 37, 51, 131, 137.
Wyder 37, 245, 246, 309, 313, 316, 323, 350, 356, 357, 376, 377.
Wylie 290.
Wynter 252, 262, 267, 268.

Z.

Zedel 131, 142, 323, 355, 356, 357, 360.
Zemann 94, 181, 186, 188, 189.
Ziegenspeck 159, 200, 204, 205.
Ziegler 289.
Zincke 105, 179.
Zmigrodski 309, 323, 387.
Zweifel 37, 48, 99, 103, 108, 131, 134, 154, 166, 167, 171, 174, 179, 185, 190, 197, 200, 213, 215, 220, 227, 229, 233, 252, 259, 260, 266, 267, 273, 309, 323, 324, 331, 341, 360, 386, 394.

Sachregister.

Die Ziffern bedeuten die Seitenzahlen.

A.

Abort, tubarer 336, 364.
— Formen 337.
— Placentarpolyp 337.
— Ursachen 336.
Actinomycose 95, 188.
Ala vespertilionis 5.
Alexander'sche Operation 75.
Anaemie 106.
Antiperistaltik 47, 53, 98.
Appendicitis 123.
Atresie der Tube 139.
Atrophie der Tube 92.

B.

Bacillus des malignen Oedems 97.
Bacterium coli 95, 181.
Beckeneiterung 119.
Befruchtung 50.
Berstung der Tube 114.
— bei Tastung 114.
— bei Sactosalpinx serosa 157.
— bei Schwangerschaft 333.
Bewegung der Eileiter 53.
Blutung bei Sactosalpinx 160.
— bei Eileiterschwangerschaft 341, 369.
— uterine Blutung bei Eileiterschwangerschaft 377.

C.

Canalis *Nuckii* 75.
Carcinoma tubae 251.
— doppelseitiges 266.
— papillare 253.
— papillare gyriforme 274.
— primäres 252, 271.
— Prognose und Ausgang 272.
— secundäres 271, 273.
Cilien, Bewegung derselben 6 (siehe auch Flimmerbewegung.)
Cholestearintafeln 144. 149.
Chorionzotten,
— epitheliale Neubildung bei Eileiter-Schwangerschaft 310, 347.
— Myxom 372.
— Nachweis bei Eileiter-Schwangerschaft 352.
— Veränderungen 353.
— Verbindung mit der Decidua 356.
Cölomepithel 10, 11, 15, 16, 23.
Colloid 138.
Concremente 243.
Congestion der Tube während der Menses 38.
Contractionen der Tube 102.
Contractionsring 102.
Croup der Tube 132.
Cysten der Tube 293.
Cystoide Gebilde der Tube 244.

D.

Decidua bei Eileiterschwangerschaft 354.
— reflexa 357.
— serotina 356.
— vera 357.
Deciduoma malignum tubae 280.
Dermoidcyste der Tubenwand 244.
Descensus ovariorum 15, 24, 74.
Descensus des Hodens 74.
Diagnose der Salpingitis 114, 133, 151, 152.
Differentialdiagnose 118, 119, 126.
Diphtheritis tubae 132.
Doppelseitigkeit tubarer Erkrankungen 119.
Druckerscheinungen bei Salpingitis 107.
Durchbruch der Sactosalpinx 128, 143.
Dysmenorrhoe bei Salpingitis 106.
Dysurie bei Salpingitis 123.

E.

Echinococcen 123.
Ei, Mechanik der Aufnahme 38.

Eileiter, siehe auch Tube.
— Anatomie 3.
— Circulationsstörungen 77.
— Entwickelungsgeschichte 9.
— Entzündungen 94.
— Infectiöse Granulome 186.
— Missbildungen und Lageanomalien 63.
— Neubildungen 240.
— Physiologie 36.
Eileiterschwangersch. 301.
— Abarten 319.
— Abort 336.
— Ätiologie 308.
— Amnion 351.
— Anatomie 320.
— Arten 324.
— Chorion 351.
— Complicationen 345.
— bei Divertikeln der Tube 312.
— Decidua 349, 354.
— Decidua uterina 366, 368, 376, 382.
— Diagnose 373.
— Differentialdiagnose 383.
— Doppelseitige 345.
— Eclampsie 372.
— Eitod 363, 362.
— Erkrankungen der Eihäute 346.
— Erkrankung des Fruchtsackes 346.
— Erkrankungen der Nachbarorgane 349.
— Fortgeschrittene 375.
— Häufigkeit 318.
— Hydramnion 310, 372.
— intrauterine Schwangerschaft dabei 317, 345.
— Lungenembolie 372.
— Mechanische Hindernisse 313.
— Menstruationsverhältnisse 367.
— Mikroskopischer Befund 351.
— Molenbildung 310.
Eileiterschwangerschaft. Nachblutung ins Abdomen 379.
Eileiterschwangerschaft.
— Peritonealüberzug 359.
— bei Peritonitis 314.
— Prognose 384.
— Ruptur 333.
— bei Schlängelung der Tube 313.
— Schmerzen 366, 377.
— Statistik 303.
— Stieltorsion 348.
— Symptome 361.
— Symptome bei ausgetragener 362.
— Symptome der Abortes 364.
— Symptome des Fruchttodes 362.
— Symptome der Ruptur 365.
— Therapie 385 (siehe auch Therapie).
— Unterbrechung 331.
— Verhalten der Brust 369.
— Verhalten der Placenta 340.
— Verhalten des Uterus 349.
— Verlauf und Ausgänge 331.
— Verwachsungen des Fruchtsackes 340.
— Wand des Fruchtsackes 358.
— Wiederholung 316, 346.
— Zwillinge 316, 345.
Eindringen von Flüssigkeit in die Tuben 53, 57.
Einwanderung des Eies 38. 46, 66.
Einwanderung durchs Nebenostium 66.
Ejaculationstheorie 44.
Electrotherapie 205.
Entleerung der Sactosalpinx 128.
— der Salpingitis purulenta 105, 106, 113, 114.
Entzündungen 94.
— Ätiologie 94.
— Diagnose 114.
— Einteilung 97, 131.
— catarrhalische 134.
Entzündungen, eitrige 161.
— Prognose 126.
— Symptome 99.
— Therapie 200.
— Verlauf 110.
Exstirpation 388.
— abdominale 391.
— vaginale 390.

F.

Fibroma Tubae 291.
Fibromyoma Tubae 291.
Fibromyxoma fimbriarum tubae cystosum 298.
Fimbria ovarica 4, 23, 331.
Fimbrien 4, 23.
— Anlegen ans Ovarium 42.
— Bewegung 42, 43, 46.
— Entfaltung 32.
— Entwickelung 22, 23.
— Erection 42, 43.
— Mangelhafte Ausbildung 66.
— Ösenbildung 24, 67.
Fimbrienstrom, Fernwirkung desselben 40.
Fistelbildung 106, 128.
Flimmerbewegung 38.
Flimmerepithelstrassen 38, 41.
Flimmerstrom, siehe auch Wimperstrom 38.
Formanomalien der Tube 65.
Fortpflanzungsfähigkeit bei Salpingitis 129.
Frucht bei Eileiterschwangerschaft 342.
— Lage 374, 382.
— Lithopädionbildung 344.
— Maceration 343.
— Missbildungen 310, 345, 363.
— Mumification 343.
— Resorption 342.
— Schicksale der Frucht 370.
— Vereiterung 343, 371, 380.
Functionsstörung bei Salpingitis 112.

G.

Genitalstrang 13, 14, 15, 25.
Gonococcen 95, 238.
Gonorrhoe 97, 113.
*Graaf*scher Follikel als projectiler Apparat 44.
Granulome, infectiöse 94, 186.
Graviditas tubaria 301.
— abdominalis secundaria 330.
— bei accessor. Tuben oder Tubenostien 331.
— ampullaris 328.
— der Fimbria ovarica 331.
— interstitialis 305.
— intraligamentosa 329.
— isthmica seu propria 327.
— der Plica infundibulo-ovarica 331.
— tubo-abdominalis 328.
— tubo-ovarialis 329.
Gubernaculum Hunteri 14. 74.

H.

Haematocolpos 87.
Haematocele retrouterina 341, 365, 370.
— diffuse und solitäre 370, 378.
Haematoma extraperitoneale intraligamentosum 121, 341, 378.
Hämatome der Tubenwand 241.
Haematometra 87.
Hernia tubae 79, 81.
Hernia tubae cruralis 75.
— inguinalis 74.
— der Schleimhaut 311.
— mit schwangerer Tube 319, 349.
Hyalin 138.
Hydatide 71.
Hydroparasalpinx 68.
Hydrops tubae apertae 143.
— intermittens 158.
— occlusae 143.
— profluens 141.
Hyperämie und Hämorrhagie 78.
— Ätiologie 78.
— pathol. Anatomie 79.
— Diagnose 82.
— Symptome 80.
Hyperplasie des Bindegewebes bei Salpingitis 148.
Hypertrophie der Muskeln bei Salpingitis 148.

I.

Imprägnation 49.
Infarkte der Tubenwand 243.
Infectionskrankheiten, Salpingitis bei denselben 78. 81. 82.
Influenza 107, 113.
Inhalt der Saccosalpinx 143, 157.
Injection von Spulwurmeiern in die Bauchhöhle 40.
— von Tusche in die Bauchhöhle 39.
Intercurrente Störungen bei Salpingitis 113.

K.

Katastrophen bei Eileiterschwangerschaft 383.
Koliken bei Tubenerkrankungen 101.

L.

Lageanomalien der Tuben 73.
Ligamentum infundibulo ovaricum 5, 29, 331.
— infundibulo-pelvicum 5.
— latum 3.
— Ovarii 14, 29, 74.
— rotundum 14, 30, 74.
Lipoma tubae 239.
Lithokelyphopädion 344.
Lithokelyphos 344.
Lithopädion 317, 344, 371.

M.

Mangel beider Eileiter 63.
— eines Eileiters 64.
Massage 203.
— bei Salpingitis profluens 159.
Menstruation bei Salpingitis 106, 113.
— der Tube 51, 52, 82.
Mischinfection 95.
*Morgagni*sche Hydatide 71.
— Entstehung 73.
— Häufigkeit 73.
Morsus diaboli 23.
Motus peristalticus tubae 103.
Mucin 138.
*Müller*sche Gänge 3, 10, 11, 12, 14, 15, 16, 23, 28.
*Müller*sche Hügel 13.
*Müller*scher Rinne 21, 23.
*Müller*scher Trichter 23.
Muskelfasern der Mesosalpinx 43.
Muskelhypertrophie bei Salpingitis 103.
Muskelcontractionen 103.
Myom 123.
Myoma tubae 290.
Myosalpingitis productiva 148, 149, 154.
Myxosarcoma tubae 293.

N.

Nebentuben 67.
— cystische Entartung derselben 68, 298.
Neubildungen der Beckeneingeweide 122.
Neubildungen der Eileiter 240.
— Ätiologie und Symptomatologie 268.
— Einteilung 241.
— operative Behandlung 299.
— Pseudotumoren 241.
— der Mucosa tubae 245.
— der Serosa tubae 294.
— der Subserosa 293.
— der Tubenfransen 294.

O.

Oophoritis bei Salpinxerkrankungen 107, 112.
Ostien, überzählige der Tuben 66.
Ovarialgeschwülste 122.
Ovarialtube 216, 314.
Oviduct siehe Eileiter und Tube.

P.

Palpation der Salpinxerkrankung 114.
— der Sactosalpinx serosa 156, 157.
Panks Theorie 44.
Papilloma tubae 242, 246.
— cystisches 250.
Parametritis 119.
Parasalpingen 67.
— cystische Entartung derselben 51.
Parovarialgeschwülste 125.
Perforation bei Salpingitis 146.
Peristaltik der Tube 46, 47, 53, 310.
Peritoneum bei Salpingitis 104, 107.
Peritonitis acuta bei Salpingitis 111, 112.
Peritonitische Exsudate und Extravasate 122.
Perityphlitis 123.
Physosalpinx 151.
Plexus pampiniformis 7.
Plica urogenitalis 14.
Pneumococcus lanceolatus 95, 113, 180.
Pneumopyosalpinx 151.
Polypen der Tube 245.
Probepunction 124.
Processus vermiformis, Beziehung zur Sactosalpinx 123.

R.

Receptaculum seminis 49.
Rectaluntersuchung 55, 124.
Resectio tubae 213, 229.
Richtung der Tubenfalten 31, 141.
Rückbildung bei Salpingitis 106.
Rückfall bei Salpingitis profluens 160.
Ruptur der Eileiterschwangerschaft 332, 365.

S.

Sactosalpinx 62.
Sactosalpinx emphysematosa 151.
— haemorrhagica 81, 136, 140, 150.
— — Ätiologie 82.
— — path. Anatomie 84.
— — Berstung 88, 90.
— — bei Castration 91.
— — bei Gynatresien 83, 87.
— — bei Neubildungen 83.
— — Prognose 89.
— — Resorption 161.
— — Ruptur 85, 90.
— — Salpingotomie 91.
— — Stieldrehung 84, 85.
— — Symptome 86.
— — Therapie 89.
— — nach Trauma 83.
Sactosalpinx purulenta 167.
— Ätiologie 98.
— path. Anatomie 174.
— localer Befund 178.
— Perforation 167.
— Verlauf 179.
— Verwachsungen 167, 235.
Sactosalpinx scrosa 136, 140, 149, 155.
— Vereiterung 161.
— Verwachsungen 143.
— Zunahme des Inhalts 157.
Salpingitis actinomycotica 188.
Salpingitis catarrhalis 97, 134.
— acuta und chronica 111.
— — Ätiologie 134.
— — path. Anatom. 138, 143.
— — Symptome und Diagnose 151, 152, 153.
— — Verlauf 154.
Salpingitis diffusa seu interstitialis 148, 154.
Salpingitis gonorrhoica 97.
Salpingitis haemorrhagica 146.
Salpingitis interstitialis dissimenata 174.
Salpingitis isthmica nodosa 98, 101, 149, 154.
Salpingitis productiva vegetans 149, 154.
Salpingitis profluens 104, 158.
Salpingitis pseudofollicularis 146, 154.
Salpingitis purulenta 161.
— Ätiologie 161.
— path. Anatomie 165.
— mikrosk. Befund 168.
— gonorrhoica 164.
— Mischinfection 163.
— puerperalis 164.
— nicht puerperale 97, 164.
— Symptome und Diagnose 176.
— Statistik 162.
Salpingitis syphilitica 186.
Salpingitis tuberculosa 189.
— acute 192.
— chronische 192.
Salpingitis-Therapie 200.
— Bäder 201.
— Diät 200.
— Drainage 208.
— Elektricität 205.
— Incision von der Scheide 210.
— Massage 203.
— Narcotica 201.
— operative Behandlung 207.
— Prognose und Statistik 231.
— Punction 208.
— vaginale Uterusexstirpation 227.
Salpingostomotomie 231.
Salpingotomie 211.
— Abschluss der Bauchhöhle 219.
— Blutstillung 221.

Salpingotomie, Darmdefecte 222, 237.
— Dauerresultate 231.
— Drainage 225.
— Mortalität 236.
— bei Perforation 217.
— Prognose und Statistik 231.
— bei Sactosalpinx 223.
— steriles Öl 222.
— Stielunterbindung 219.
— Tamponade nach *Mikulicz* 225.
— Versorgung der Wundflächen 221.
— bei Verwachsungen 220.
Salpinxgeschwülste, Beziehung zum Coecum 123.
Samen, Beförderung desselben durch die Tube 48.
Sarcocarcinoma tubae 289.
Sarcoma tubae 283.
Sarcoma muscularis tubae 293.
Schmerzen bei Salpingitis 100.
— intermittierende 100.
— peritonitische 104.
— bei eitriger Schmelzung 105.
Schwängerung ohne Immissio penis 49.
Secretion der Tube 50.
Sinus urogenitalis 13, 14, 15.
Sondierung der Tube 55.
Spermatozoen 48.
— Auffindung derselben in menschlichen Tuben 48.
— Dauer der Beweglichkeit 49.
— Eindringen ins Ei 50.
— Wanderung durch die Tuben 48.
Spulwurm in der Tube 93.
Staphylococcen 97.
Sterilität bei Salpingitis 109, 154.
Stieldrehung bei Salpinxgeschwülsten 118, 157.
Streptococcen 95.
Symptomatologie der Entzündungen 99.
Syphilis 95, 186, 187.

T.

Tastung der Tube 54, 114.
Terminologie 61.
Therapie der Eileiterschwangerschaft 385.
— bei Anämie nach Ruptur oder Abort 398.
— bei ausgetragener Frucht 398.
— Cöliotomie 391, 396.
— Colpotomia anterior 390.
— Drainage 392, 394.
— Electricität 387.
— Erschwerung durch Darmverletzungen 394.
— Erschwerung durch Verwachsungen 392, 397.
— Exstirpation des Fruchtsackes (vaginale und abdominale) 388.
— bei Lithopaedion 399.
— Morphiuminjection 386.
— Punction des Fruchtsackes 386.
— Tamponade 392, 394.
— Vaginale Totalexstirpation 390.
— bei Vereiterung 395, 398.
— Versorgung der Placentarstelle 393.
Therapie der Salpingitis siehe Salpingitis.
Tuba Fallopiae (siehe auch Eileiter).
— accessorische 67, 298.
— Anatomie 3.
— Bewegung 42, 53.
— Eindringen von Flüssigkeit 53, 57.
— Entfaltung und Entstehung der Windungen 3.
— Entwickelungsgeschichte 9.
— postfötale Entwickelung 31.
— Erection 42.
Tube, Faltenbildung 16, 17, 19.
— Flimmerhaare 5.
— Formanomalieen 63.
— Gefässversorgung 6.
— Häkelnadel in der 93.
— Hernien 75, 79.
— Hyperämie und Hämorrhagie 78.
— hyaline Degeneration 80.
— Innervation 7.
— senile Involution 33.
— Länge 6.
— Lage 3.
— Lymphgefässsystem 7.
— Mangel 63.
— Menstruation 52.
— Mucosa 5.
— Muscularis 5.
— Necrose 78, 79, 81.
— Peristaltik und Antiperistaltik 46, 47.
— rudimentärer Zustand 65.
— Sclerosierung der Tubenwand 33.
— Sondierung 55.
— Sphincter tubae 5.
— Spulwurm in der 93.
Tuberculose 110, 189.
Tuboovarialabscess 167.
Tuboovarialcysten 142.
Typhlitis 123.

U.

Überwanderung des Eies, äussere 315.
Untersuchungsmethoden 54.
Urniere 11, 14, 23.
— Leistenband der 14.
— Zwerchfellband der 23.
Urnierengang 15.
Uterine Neubildungen, als Ursache d. Salpingit. 123.
— bei Eileiterschwangerschaft 349.
Uterus, Verhalten bei Salpingitis 117.

V.

Verknöcherung und Verkreidung bei Salpingitis 150. 243.

Verlauf der Salpingitis 110.
Verlauf der Tubenfalten 141.
Verlötung von Darmschlingen 122.
Verschluss des Ostium abdominale 137, 141.
— congenitaler 66.
Verwachsungen bei Salpingitis 117, 140.
— bei Saetosalpinx 143, 157.

W.

Wanderung des Eies 38, 46.
— Zeitdauer derselben 47.
— der Spermatozoen 48.
Wimperschlag 38.
Wimperstrom 38.
*Wolff*sche Falte 13, 14.
— Gänge 11, 12, 13, 14, 15, 26, 27, 28.
— Körper 10, 11, 13.

Z.

Zwerchfellband der Urniere 23.
— Dehnung und Schwund desselben 74.
Zunahme des Inhaltes der Saetosalpinx 157.

WELLCOME LIBRARY INSTITUTE

Druck von C. Grumbach in Leipzig.